

Journal für
**Gastroenterologische und
Hepatologische Erkrankungen**

Fachzeitschrift für Erkrankungen des Verdauungstraktes

**Aktuelle Bilder: Schmerzen im
linken Unterbauch und doch keine
Divertikulitis**

Schima W, Eisenhuber-Stadler E

*Journal für Gastroenterologische
und Hepatologische Erkrankungen*

2011; 9 (3), 37

Österreichische Gesellschaft
für Gastroenterologie und
Hepatology

www.oeggh.at



ÖGGH

Österreichische Gesellschaft
für Chirurgische Onkologie

www.aco-asso.at

acoasso

Österreichische Gesellschaft für Chirurgische Onkologie
Austrian Society of Surgical Oncology


Homepage:

**[www.kup.at/
gastroenterologie](http://www.kup.at/gastroenterologie)**

Online-Datenbank mit
Autoren- und Stichwortsuche

Indexed in EMBASE/Compendex, Geobase
and Scopus

www.kup.at/gastroenterologie

Member of the 

Krause & Pacherneegg GmbH · VERLAG für MEDIZIN und WIRTSCHAFT · A-3003 Gablitz

P.b.b. 032035263M, Verlagspostamt: 3002 Purkersdorf, Erscheinungsort: 3003 Gablitz

Aktuelle Bilder: Schmerzen im linken Unterbauch und doch keine Divertikulitis

W. Schima, E. Eisenhuber-Stadler

Eine 60-jährige Patientin wurde wegen seit 2 Tagen bestehenden heftigen Schmerzen im linken Unterbauch unter dem Verdacht einer Divertikulitis stationär aufgenommen. Bei Inspektion zeigte sich eine Druckschmerzhaftigkeit im linken Unterbauch, das Labor zeigt eine geringe Erhöhung des CRP auf 24,9 mg/l (normal ≤ 10 mg/l), die Leukozyten waren im Normbereich ($7,4 \times 10^9/l$; normal $4,3-10,0 \times 10^9/l$). Die Patientin wurde zur weiteren Abklärung noch vor einer Koloskopie

zu einer kontrastmittelverstärkten Multidetektor-CT (MDCT) des Abdomens zugewiesen.

Die MDCT zeigte ein Colon sigmoideum mit einigen Divertikeln (Abb. 1). Allerdings zeigte sich eine entzündete Appendix epiploica am C. sigmoideum mit infiltrativen Veränderungen des perisigmoidalen Fettgewebes. Die CT zeigt den typischen Befund einer ovalen Appendix epiploica mit einem zentralen thrombosierte Gefäß und einem peripheren Halo, der den entzündlichen Veränderungen entspricht (Abb. 1). Pathophysiologisch handelt es sich dabei meist um eine Torsion einer der vielen fetthaltigen Appendices epiploicae des Kolons. Bei der Appendicitis epiploica handelt es sich um eine wichtige Differenzialdiagnose zur Divertikulitis bei Patienten mit Schmerzen im linken Unterbauch. Es handelt sich eine selbstlimitierende Erkrankung, die keiner antibiotischen Therapie oder Intervention bedarf. Die Patientin wurde mit Buscopan und Novalgin behandelt und konnte nach 3 Tagen das Krankenhaus verlassen.

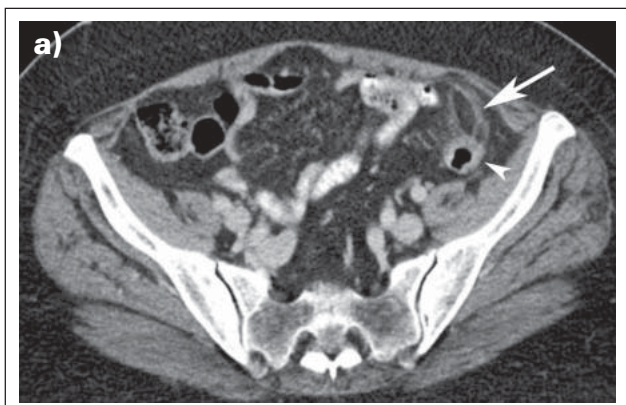

Abbildung 1a: Die axiale kontrastmittelverstärkte Multidetektor-CT (MDCT) zeigt eine fetthaltige Appendix epiploica (Pfeil) mit einem entzündlichen Halo und einem zentralen „Punkt“, der dem thrombosierte nutritiven Gefäß entspricht. Pfeilspitze: Colon sigmoideum.

Korrespondenzadresse:

Prim. Univ.-Doz. Dr. Wolfgang Schima, MSc
Abteilung für Radiologie und bildgebende Diagnostik
KH Göttlicher Heiland
A-1170 Wien, Dornbacher Straße 20–28
E-Mail: wolfgang.schima@khgh.at und
Abteilung für Radiologie, Herz-Jesu-Krankenhaus
A-1030 Wien, Baumgasse 20A

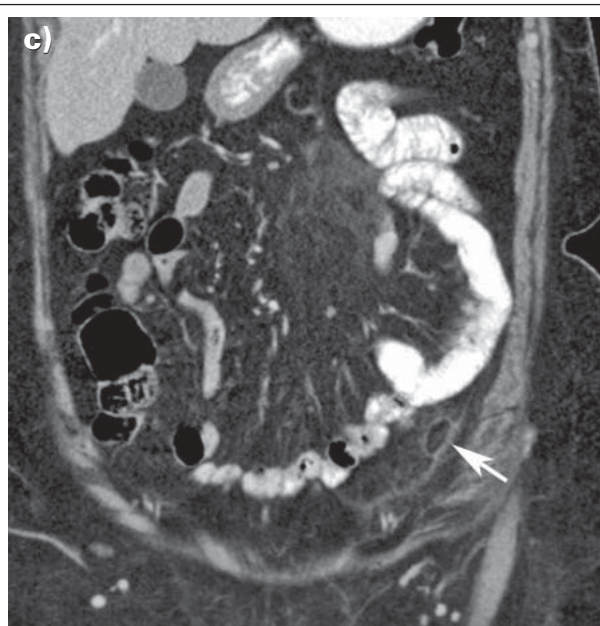
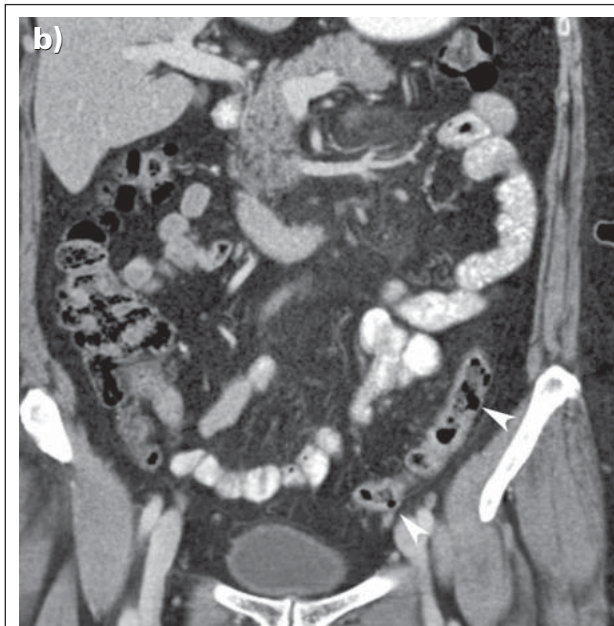


Abbildung 1b, c: Die koronalen MDCT-Rekonstruktionen zeigen anschaulich das Colon sigmoideum mit einzelnen Divertikeln (Pfeilspitzen), jedoch ohne Anzeichen einer Divertikulitis. Die entzündlichen Veränderungen sind auf die Appendix epiploica und das umgebende Fettgewebe beschränkt (Pfeil).

Filme auf www.kup.at/gastroenterologie:

Diese Bilder finden Sie demnächst auch als Videofilm auf unserer Homepage!

Mitteilungen aus der Redaktion

Besuchen Sie unsere zeitschriftenübergreifende Datenbank

[Bilddatenbank](#)

[Artikeldatenbank](#)

[Fallberichte](#)

e-Journal-Abo

Beziehen Sie die elektronischen Ausgaben dieser Zeitschrift hier.

Die Lieferung umfasst 4–5 Ausgaben pro Jahr zzgl. allfälliger Sonderhefte.

Unsere e-Journale stehen als PDF-Datei zur Verfügung und sind auf den meisten der marktüblichen e-Book-Readern, Tablets sowie auf iPad funktionsfähig.

[Bestellung e-Journal-Abo](#)

Haftungsausschluss

Die in unseren Webseiten publizierten Informationen richten sich **ausschließlich an geprüfte und autorisierte medizinische Berufsgruppen** und entbinden nicht von der ärztlichen Sorgfaltspflicht sowie von einer ausführlichen Patientenaufklärung über therapeutische Optionen und deren Wirkungen bzw. Nebenwirkungen. Die entsprechenden Angaben werden von den Autoren mit der größten Sorgfalt recherchiert und zusammengestellt. Die angegebenen Dosierungen sind im Einzelfall anhand der Fachinformationen zu überprüfen. Weder die Autoren, noch die tragenden Gesellschaften noch der Verlag übernehmen irgendwelche Haftungsansprüche.

Bitte beachten Sie auch diese Seiten:

[Impressum](#)

[Disclaimers & Copyright](#)

[Datenschutzerklärung](#)