Zeitschrift für
Gefäßmedizin

Bildgebende Diagnostik • Gefäßbiologie • Gefäßchirurgie • Hämostaseologie • Konservative und endovaskuläre Therapie • Lymphologie • Neurologie • Phlebologie

Drug-eluting-Devices in den Beinschlagadern - Update 2012

Baumann F, Diehm N

Zeitschrift für Gefäßmedizin 2012;

9 (1), 6-10

Homepage:

www.kup.at/gefaessmedizin

Online-Datenbank
mit Autoren-
und Stichwortsuche

Offizielles Organ der Österreichischen Gesellschaft für Phlebologie und dermatologische Angiologie

Offizielles Organ des Österreichischen Verbandes für Gefäßmedizin

Offizielles Organ der Österreichischen Gesellschaft für Internistische Angiologie (ÖGIA)

Indexed in EMBASE/COMPENDEX/GEOBASE/SCOPUS

Krause & Pachernegg GmbH • Verlag für Medizin und Wirtschaft • A-3003 Gablitz

SITZ GUT, TUT GUT!

EINFACH SCHLUSS MIT HÄMORRHOIDALLEIDEN!

EASY-TO-USE
AKUT THERAPIE

- ✓ Einfache Einnahme
- ✓ Auf eine Akut-Therapie abgestimmt
- ✓ Wirkt gezielt von innen

*Eine Innovation von Dioscomb®, **Österreichs Nr. 1** bei Venenpräparaten**

**IQVIA Hinausverkauf aus der Apotheke in Einheiten YTD Dezember 2024*

Do_036_0325_Ins

Fachkurzinformation: Bezeichnung des Arzneimittels: Dioscomb® 1000 mg Filmtabletten; **Qualitative und quantitative Zusammensetzung:** 1 Filmtablette enthält 1000 mg mikronisierte Flavonoide, bestehend aus 900 mg Diosmin und 100 mg anderen Flavonoiden, dargestellt als Hesperidin. Sonstige Bestandteile: Tablettenkern: Magnesiumstearat, Talkum, Maisstärke, Gelatine, mikrokristalline Zellulose (Typ 102). Filmüberzug: Eisenoxid rot (E172), Eisenoxid gelb (E172), Macrogol 3350, partiell hydrolysierter Poly(vinylalkohol) (E1203), Titandioxid (E171), Talkum (E553b), Maltodextrin, Guargalactomannan (E412), Hypromellose (E464), mittelkettige Triglyzeride. **Anwendungsgebiete:** Dioscomb ist bei Erwachsenen angezeigt zur: Behandlung von chronischer Veneninsuffizienz der unteren Extremitäten bei folgenden funktionellen Symptomen: schwere Beine und Schwellungen, Schmerzen, nächtliche Krämpfe der unteren Extremitäten. Symptomatische Behandlung von akuten Hämorrhoidalbeschwerden. **Gegenanzeigen:** Überempfindlichkeit gegen den Wirkstoff oder einen der in Abschnitt 6.1 genannten sonstigen Bestandteile. **Pharmakotherapeutische Gruppe:** Kapillarstabilisierende Mittel; Bioflavonoide, Diosmin, Kombinationen. ATC-Code: C05CA53. **Inhaber der Zulassung:** ExtractumPharma zrt. H-1044 Budapest, Megyeri út 64. Ungarn. **Zulassungsnummer:** 141737 **Verschreibungspflicht/Apothekenpflicht:** Rezeptfrei, apothekenpflichtig. **Stand der Information:** 07/2024; *Weitere Angaben zu Warnhinweisen und Vorsichtsmaßnahmen für die Anwendung, Wechselwirkungen mit anderen Arzneimitteln und sonstigen Wechselwirkungen, Schwangerschaft, Stillzeit und Nebenwirkungen sind der veröffentlichten Fachinformation zu entnehmen.* Über Wirkung und mögliche unerwünschte Wirkungen dieses Arzneimittels informieren Gebrauchsinformation, Arzt oder Apotheker.

ERWO PHARMA

Drug-eluting-Devices in den Beinschlagadern – Update 2012

F. Baumann, N. Diehm

Kurzfassung: Die Restenoseproblematik bleibt seit der Einführung der perkutanen transluminalen Angioplastie (PTA) im Jahre 1977 in Zürich ein relevanter Nachteil dieser eleganten minimal-invasiven Behandlungsmethode. Die meist kaliberschwachen Unterschenkelarterien sind hiervon noch häufiger betroffen als die Arterien des iliakalen oder femoro-poplitealen Segments. Verschiedene Bestrebungen, die Restenoserate nach PTA zu senken, wie zum Beispiel die endovaskuläre Bestrahlung (Brachytherapie), und verschiedene medikamentöse Ansätze konnten unsere Erwartungen bislang nicht erfüllen.

In den vergangenen Jahren sind im femoro-poplitealen Segment vermehrt hochflexible Nitinolstents zum Einsatz gekommen, mit dem Ziel, die Restenosehäufigkeit für sekundäre Eingriffe an der initial behandelten Zielläsion zu senken. Im Rahmen erster klinischer Untersuchungen wurden Sirolimus-beschichtete Nitinolstents an Oberschenkelarterien untersucht (Sirocco-Studie). Es zeigte sich jedoch nach initialer Publikation hoffnungsvoller 6-Monats-Ergebnisse, dass diese Stents, welche für die komplexen biomechanischen Anforderungen der femoropoplitealen Strombahn zu rigide waren und häufig Stentfrakturen aufwiesen, keinen mittelfristigen Nutzen zu bringen vermochten.

Medikamenten-freisetzende PTA-Ballons und Stents haben das Ziel, die neointimale Proliferation zu unterdrücken und sind eine erfolgversprechende Technologieentwicklung. Verschiedene Studien aus der koronaren und femoro-poplitealen Strohmbahn haben deren klinischen Einsatz und Nutzen bereits belegt.

Dieses Manuskript soll eine Übersicht über den klinischen Nutzen von antiproliferativ beschichteten Devices in der peripher-arteriellen Intervention vermitteln.

Schlüsselwörter: peripher-arterielle Revaskularisation, Restenose, Medikamenten-beschichtete Stents

Abstract: Drug-eluting devices for peripheral-arterial revascularization – Update 2012. Downsizing and the introduction of dedicated endovascular catheter devices such as long low-profile angioplasty balloon catheters and dedicated wires have significantly expanded endovascular treatment options. Thus, percutaneous transluminal angioplasty has replaced surgical revascularization concepts as first line therapy in most patients presenting with peripheral arterial disease (PAD) within the last years. However, restenosis remains to be the major drawback of this minimal-invasive treatment option.

Restenosis in the femoro-popliteal arterial segment due to arterial recoil and/or dissection subsequent to plain old balloon angioplasty (POBA) is observed in up to 60% of treated patients. The introduction of Nitinol stents as a bailout procedure aimed for a reduction in restenosis subsequent to insufficient POBA outcome. Nevertheless, restenosis subsequent to stenting remains to be a problem in up to 30% of PAD patients. Recurrent restenosis subsequent to POBA and/or stenting in the below the knee arterial segments was reported to be even higher.

Further dedicated device developments, i.e. introduction of drug-eluting devices (drug-eluting balloons and drug-eluting stents) have been implemented to address these recurrent arterial narrowings. First data from randomized trials on these new technologies have been reported for the coronary and the femoro-popliteal arterial segment.

The present manuscript provides an update on the latest achievments of drug-eluting devices and its application in the peripheral arterial segment. **Z Gefäßmed 2012; 9 (1): 6–10.**

Key words: peripheral arterial disease, PAD, restenosis, drug eluting stents

Einleitung

Im Zuge der technischen Entwicklung und dem Streben nach minimal-invasiven Behandlungsverfahren wurde die offen-chirurgische Revaskularisation in den vergangenen Jahren von der endovaskulären Revaskularisation als primäre Behandlungsoption für die peripher-arterielle Verschlusskrankheit in vielen Fällen abgelöst. Das trifft sowohl für Patienten mit Claudicatio intermittens als auch für solche mit kritischer Extremitätenischämie zu. Seit der Einführung der ersten Angioplastie vor über 3 Jahrzehnten in Zürich durch Grüntzig stellt die Restenose die größte Herausforderung für die endovaskuläre Revaskularisation dar. Die Restenose-Wahrscheinlichkeit nach Ballonangioplastie im femoro-poplitealen Bereich kann in Abhängigkeit von Läsionslänge und -morphologie bis zu 60 % betragen, während diese im infrapoplitealen Bereich nach alleiniger Ballonangioplastie insbesondere bei langen Läsionen noch höher sein kann.

Um der Restenose vorzubeugen, wurden Nitinolstents mit dem Ziel eingeführt, die Offenheit nach Ballonangioplastie mechanisch zu unterstützen. Durch die Einführung von modernen Nitinolstents konnten die Restenoseraten im femoro-poplitealen Segment deutlich gesenkt werden. Dennoch treten Restenosen nach femoro-poplitealem Stenting immer noch bei bis zu jedem 3. Patienten auf. Eine Hauptursache hierfür liegt in der Tatsache, dass die biomechanischen Eigenschaften dieses hochmobilen Gefäß-Segmentes bis heute nur unzureichend verstanden werden.

Die Implantation von Medikamenten-beschichteten ballonexpandierenden Koronarstents in Unterschenkelarterien wurde in 3 randomisierten Studien untersucht. Diese Untersuchungen zeigten unisono, dass diese Stents ähnlich wie in der koronaren Revaskularisation sehr gute Offenheitsraten aufweisen. Jedoch ist zu beachten, dass die Läsionslängen bei Patienten mit kritischer Extremitätenischämie und Unterschenkelarterienläsionen oftmals 15–20 cm betragen, weshalb eine Implantation von vergleichsweise kurzen Koronarstents allein aus gesundheitsökonomischer Hinsicht für die Mehrheit der Patienten nicht die Methode der Wahl sein kann. Außerdem sind die Unterschenkelarterien aufgrund unserer klinischen Erfahrung insbesondere am proximalen und am distalen Unterschenkel ebenfalls ausgeprägten biomechanischen Anforderungen ausgesetzt (Abb. 1).

Eingelangt und angenommen am 23. Dezember 2011

Aus dem Schweizerischen Herz- und Gefäßzentrum, Abteilung für Klinische und Interventionelle Angiologie, Inselspital, Universität Bern

Korrespondenzadresse: PD Dr. med. Nicolas Diehm, Schweizerisches Herz- und Gefäßzentrum, Abteilung für Klinische und Interventionelle Angiologie, Inselspital, Universität Bern, CH-3010 Bern, Freiburgstraße; E-Mail: diehm@gmx.ch

For personal use only. Not to be reproduced without permission of Krause & Pachernegg GmbH.

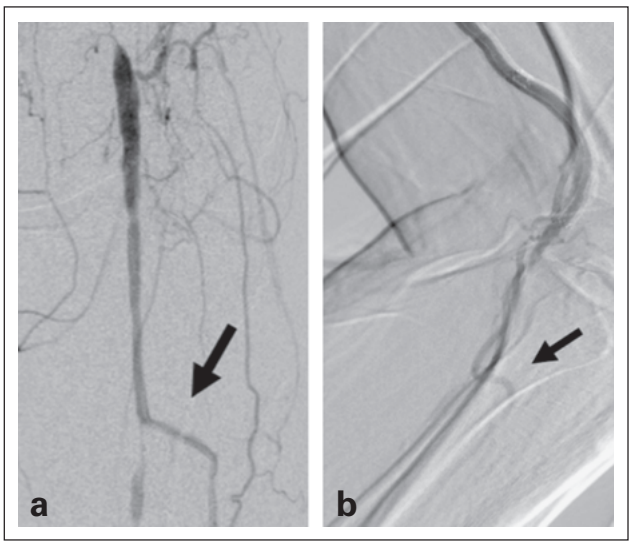

Abbildung 1: Illustration zum Bewegungsausmaß der proximalen A. tibialis anterior in Extension **(a)** und Flexion **(b)** des Kniegelenks bei einem Patienten mit interventionell behandeltem Verschluss der A. poplitea.

Zur Prävention der Restenoseproblematik erscheint die lokale Applikation antiproliferativer Substanzen (z. B. Paclitaxel, Sirolimus) sowohl im femoro-poplitealen als auch im Unterschenkelsegment sehr attraktiv. Anhand tierexperimenteller Studien konnte gezeigt werden, dass trotz kurzen Kontaktzeiten zwischen Ballon und Gefäßwand hohe und homogene Konzentrationen des Medikaments an die Gefäßwand abgegeben werden und die neointimale Proliferation hierdurch deutlich verringert werden kann. Die Anwendung Medikamenten-beschichteter Ballons („Drug-eluting balloon“, DEB) kann insbesondere in der peripheren Gefäßintervention, z. B. bei schmalkalibrigen Gefäßen oder bei Läsionen in Bewegungssegmenten (z. B. distale Oberschenkelstrombahn, proximale und distale Unterschenkelstrombahn), gegenüber einer Stentimplantation vorteilhaft sein.

Technische Weiterentwicklungen führten zwischenzeitlich zu wesentlich flexibleren Stentdesigns. Traten Stentfrakturen in den initialen Studien mit Medikamenten-beschichteten Nitinolstents noch bei jedem 3. Patienten auf, so konnten diese mithilfe neuer Stentdesigns nun drastisch gesenkt werden. Eine erste randomisierte Studie zur Applikation hochflexibler Paclitaxel-beschichteter Nitinolstents wurde kürzlich veröffentlicht und belebt die Diskussion um die optimale Anti-Restenose-Therapie im femoro-poplitealen Stromgebiet weiter.

Erste klinische Daten zur längerfristigen Wirksamkeit beschichteter Ballons zur peripher-arteriellen Revaskularisation

Die Einführung Medikamenten-beschichteter Ballons zur peripher-arteriellen Revaskularisation des femoro-poplitealen Arteriensegments wurde euphorisch zur Kenntnis genommen. Dennoch bleibt zu beachten, dass sich die aktuelle Datenlage auf nur 3 randomisierte Studien stützt. Tabelle 1 soll einen Überblick über Studiendesign und die wichtigsten Studienresultate geben.

Im Rahmen der vielzitierten randomisierten Multicenter-Studie (THUNDER-Studie) von Tepe und Kollegen konnte erstmals der Vorteil Medikamenten-beschichteter Ballons gegenüber alleiniger Ballonangioplastie nach femoro-poplitealer Angioplastie belegt werden. Dieser Vorteil konnte sowohl in den 6-Monats-Daten (Tab. 1) als auch im weiteren Verlauf gezeigt werden.

Die kürzlich auf der TCT-Tagung in San Francisco publizierten 5-Jahres-Daten der THUNDER-Studie zeigen, dass der Vorteil des Medikamenten-beschichteten Ballons hinsichtlich Restenose und Notwendigkeit der erneuten Revaskularisation (DEB: 24 % vs. POBA: 57 %) der initial behandelten Läsion auch im Langzeitverlauf fortbesteht. Hingegen konnte auch im Langzeitverlauf kein klinischer Vorteil des Medikamenten-beschichteten Ballons gezeigt werden.

In der FEMPAC-Studie aus der Gruppe von Werk und Kollegen konnten die Ergebnisse der THUNDER-Studie weitgehend bestätigt werden. Hierbei wurden 87 Patienten mit PAVK aller Stadien zu Angioplastie der femoro-poplitealen Arterien mit oder ohne Paclitaxel-beschichtetem Ballon randomisiert. Der primäre Endpunkt war der späte Lumenverlust. Sekundäre Endpunkte waren binäre Restenoserate, hämodynamische Veränderungen, Verbesserung des klinischen Stadiums und die Notwendigkeit der erneuten endovaskulären Behandlung der Zielläsion. Die 6-Monats-Resultate der FEMPAC-Studie sind in Tabelle 1 dargestellt.

Die 3. Studie – LEVANT-1 – randomisierte 101 Patienten und untersuchte den kurzfristigen Nutzen Medikamenten-be-

Tabelle 1: Aktuelle 6-Monats-Datenlange für den Einsatz Medikamenten-beschichteter Ballons in der femoro-poplitealen Strombahn.

	THUNDER POBA vs. DEB		FEMPAC POBA vs. DEB		LEVANT POBA vs. DEB	
	POBA (n = 54)	DEB (n = 48)	POBA (n = 42)	DEB (n = 45)	POBA (n = 52)	DEB (n = 49)
Primäre Stenoselänge (mm)	73 ± 57	61 ± 38	65 ± 53	56 ± 47	80 ± 37	81 ± 37
Primäre Offenheit	43,8 %	17,1 %*	47,1 %	19,4 %*	51,0 %	28,0 %*
Notwendigkeit für Sekundäreingriff	37,0 %	4,2 %*	33,3	6,7 %*	22,0 %	13,0 %*
Klinische Verbesserung#	1,5 ± 1,5	2,3 ± 1,8	0,8 ± 1,1	1,3 ± 1,1*	k. A.	k. A.

POBA: plain old balloon angioplasty; DEB: Drug-eluting balloon; k. A.: keine Angaben; # Verbesserung in Rutherford-Kategorien; *statistische Signifikanz ($p < 0,05$)

schichteter Ballons vs. POBA zur Therapie der peripher-arteriellen Verschlusskrankheit. In dieser Studie wurde die klinische Anwendung unbeschichteter jener Medikamenten-beschichteter Ballons in (a) einem Ballonangioplastie-Kollektiv (n = 75) und (b) einem Stent-Kollektiv (n = 26) gegenübergestellt. Primärer Studienendpunkt war ebenfalls der späte Lumenverlust. Sekundäre Studienendpunkte waren: Notwendigkeit der erneuten endovaskulären Behandlung der Zielläsion oder des Zielgefäßes, die primäre Offenheitsrate und die Sicherheit. Auch in dieser Studie konnte im 6-Monats-Verlauf die Überlegenheit des Medikamenten-beschichteten Ballons gegenüber der POBA nachgewiesen werden (Tab. 1).

Die klinische Einsatz von Medikamenten-beschichteten Ballons für das Unterschenkelarteriensegment wurde kürzlich in einer nicht-randomisierten Studie aus Leipzig untersucht. Zuvor hatten Schmidt und seine Mitarbeiter in einer ersten Studie die infrapopliteale Ballonangioplastie bei 58 Patienten mit kritischer Extremitätenischämie mit langstreckigen Läsionen (Durchschnitt 18,4 cm) untersucht. Hierbei zeigte sich angiographisch eine > 50%-ige Restenose in knapp 70 % der Patienten nach 3 Monaten.

In einer Folgestudie wurde der Einsatz Medikamenten-beschichteter Ballons für das gleiche Arteriensegment untersucht. Es wurden 109 Beine (kritische Extremitätenischämie: 82,6 %) in 104 Patienten mit einer durchschnittlichen Läsionslänge von 17,6 cm evaluiert. In Anlehnung an die Vorgängerstudie zeigte sich hierbei in der 3-Monats-Angiographie eine > 50 %-ige Restenose in 19,1 % der Fälle. Obgleich diese Resultate nicht aus einer direkten Vergleichsstudie stammen, lassen diese Daten dennoch auf einen Vorteil des Medikamenten-beschichteten Ballons schließen.

Um die klinische Wirksamkeit und die Wirtschaftlichkeit Medikamenten-beschichteter Ballons genauer evaluieren zu können, bedarf es weiterer Studien mit größeren Studienpopulationen und längerem Langzeitverlauf. Verschiedene industriegesponserte Folgestudien wurden lanciert, wie beispielsweise die LEVANT-II-Studie, welche darauf abzielt, ein größeres Patientenkollektiv über einen längeren Zeitraum gegenüber ihrer Vorgängerstudie für das femoro-popliteale Arteriensegment zu untersuchen.

Für die klinisch vielversprechende Applikation von DEBs an Unterschenkelarterien sind 2 europäische randomisierte, multizentrische Studien (In.PACT-DEEP- und EURO-Canal-Studie) angelaufen und werden weitere Daten zum klinischen Nutzen Medikamenten-beschichteter Ballons bei Patienten mit kritischer Extremitätenischämie liefern.

Erste klinische Daten zur längerfristigen Wirksamkeit beschichteter Stents zur peripher-arteriellen Revaskularisation

Die klinische Wirksamkeit Medikamenten-beschichteter Stents wurde in einer kürzlich publizierten randomisierten multizentrischen Studie untersucht (Patientenzahl: 479).

Dake und seine Kollegen haben im Rahmen der Zilver-PTX-Studie einen mit Paclitaxel-beschichteten Stent gegenüber alleiniger Ballonangioplastie für die Anwendung im femoro-popliteralen Arteriensegment für mittlere Läsionslängen zwischen 5 und 6 cm verglichen. Studienendpunkte waren die primäre Sicherheit (Tod, Amputation, Notwendigkeit einer erneuten endovaskulären Revaskularisation, klinische Verschlechterung [> 2 Rutherford-Kategorien oder Rutherford-Kategorie 5/6]) sowie die primäre Wirksamkeit, definiert als die Abwesenheit einer Restenose (duplexsonographisch: PSVR < 2,0 oder angiographisch: < 50-%-Stenose). Die 2-Jahres-Daten aus dem Jahre 2010 zeigten, dass der Medikamenten-beschichtete Zilver-Stent sowohl hinsichtlich der primären Sicherheit (86,6 % vs. 77,6 %; $p < 0{,}01$) als auch hinsichtlich der primären Wirksamkeit (74,8 % vs. 57,8 %; $p = 0{,}028$) zu überzeugen vermochte. Diese Resultate weisen darauf hin, dass das Konzept Medikamenten-beschichteter Stents für diese Läsionen der klassischen Ballonangioplastie und nicht beschichteten Metallstents gegenüber einen Vorteil bieten und weiter verfolgt werden muss.

Relevanz für die Praxis

Für die praktische Anwendung von DEBs gilt es, in der interventionellen Praxis einige Vorkehrungen zu treffen, damit das Medikament die Zielläsion erreicht und nicht während der Passage bzw. Platzierung verloren geht. Hierfür sollten lange und stark atherosklerotische Läsionen vordilatiert werden und insbesondere für die Behandlung von Unterschenkelobstruktionen lange Schleusen eingesetzt werden, um einen vorzeitigen Medikamentenverlust auf dem Weg zur Läsion zu verhindern.

Außerdem sollte für eine optimale Abgabe des lipophilen Paclitaxel an die Gefäßwand eine Dilatationszeit von 120 Sekunden beachtet werden. Des Weiteren gilt zu beachten, dass aufgrund der zuversichtlichen Datenlage unterschiedliche Medikamenten-beschichtete Ballons und Stents auf den Markt kommen werden. Ohne hierfür eine klinische Evidenz zu haben, verschreiben wir mit DEB behandelten Patienten aktuell eine für 3 Monate dauernde duale antithrombozytäre Therapie.

Wir möchten darauf hinweisen, dass sich diese verschiedenen endovaskulären Revaskularisationswerkzeuge in ihrer Handhabung und Medikamentendosierung unterscheiden können.

Schlussfolgerungen und Ausblick

Diese neuen Studiendaten liefern vielversprechende Perspektiven und lassen auf weitere Fortschritte in der Bekämpfung der Restenoseproblematik hoffen. Die oben genannten Studienergebnisse heizen die Debatte um die optimale Anti-Restenose-Therapie nach femoro-poplitealer Ballonangioplastie an. Wenngleich die Implantation von Medikamenten-beschichteten Stents im Direktvergleich niedrigere Restenoseraten als nach der Verwendung von DEBs suggeriert, bleibt zu beachten, dass die verfügbaren Daten auf 2 Jahre limitiert sind. Ein Vorteil der Verwendung von DEBs besteht darin, dass hierbei kein permanentes Implantat hinterlassen werden muss.

Die Durchführung weiterer prospektiver Studien mit Evaluation des Langzeitverlaufs und der Kosteneffizienz ist unabdingbar, bevor diese aktuell noch vergleichsweise teure Technologie für den peripher-interventionellen Alltag empfohlen werden kann. Insbesondere gilt es Subgruppen zu definieren, welche in besonderem Maße von diesen Technologien (DEB und/oder DES) profitieren. Diese Frage wird zusätzlich durch die möglicherweise bald bevorstehende Einführung bioabsorbierbarer Stents angeheizt werden. Solange keine direkten Vergleichsstudien zu den verschiedenen Devices vorliegen empfehlen wir, nur Produkte mit bewiesener Sicherheit und klinischer Effizienz aus randomisierten Studien zu verwenden.

Interessenkonflikt

Der korrespondierende Autor weist darauf hin, dass PD Dr. N. Diehm Consultant von Medrad und Principal Investigator einer von Medrad unterstützten randomisierten Studie ist.

Literatur: beim Verfasser

Mitteilungen aus der Redaktion

Besuchen Sie unsere Rubrik

☑ **Medizintechnik-Produkte**

Neues CRT-D Implantat
Intica 7 HF-T QP von Biotronik

Artis pheno
Siemens Healthcare Diagnostics GmbH

Philips Azurion:
Innovative Bildgebungslösung

Aspirator 3
Labotect GmbH

InControl 1050
Labotect GmbH

e-Journal-Abo

Beziehen Sie die elektronischen Ausgaben dieser Zeitschrift hier.

Die Lieferung umfasst 4–5 Ausgaben pro Jahr zzgl. allfälliger Sonderhefte.

Unsere e-Journale stehen als PDF-Datei zur Verfügung und sind auf den meisten der marktüblichen e-Book-Readern, Tablets sowie auf iPad funktionsfähig.

☑ **Bestellung e-Journal-Abo**

Haftungsausschluss

Die in unseren Webseiten publizierten Informationen richten sich **ausschließlich an geprüfte und autorisierte medizinische Berufsgruppen** und entbinden nicht von der ärztlichen Sorgfaltspflicht sowie von einer ausführlichen Patientenaufklärung über therapeutische Optionen und deren Wirkungen bzw. Nebenwirkungen. Die entsprechenden Angaben werden von den Autoren mit der größten Sorgfalt recherchiert und zusammengestellt. Die angegebenen Dosierungen sind im Einzelfall anhand der Fachinformationen zu überprüfen. Weder die Autoren, noch die tragenden Gesellschaften noch der Verlag übernehmen irgendwelche Haftungsansprüche.

Bitte beachten Sie auch diese Seiten:

Impressum **Disclaimers & Copyright** **Datenschutzerklärung**