Journal für
Neurologie, Neurochirurgie und Psychiatrie

www.kup.at/
JNeurolNeurochirPsychiatr

Zeitschrift für Erkrankungen des Nervensystems

Trends und Perspektiven in der Neurochirurgie: Mikroneurochirurgie und Endoskopie pathologischer Prozesse im Bereich des III. Ventrikels

Winkler PA

Journal für Neurologie Neurochirurgie und Psychiatrie

2012; 13 (2), 59-62

Homepage:

www.kup.at/ JNeurolNeurochirPsychiatr

Online-Datenbank mit Autoren- und Stichwortsuche

Indexed in
EMBASE/Excerpta Medica/BIOBASE/SCOPUS

Krause & Pachernegg GmbH • Verlag für Medizin und Wirtschaft • A-3003 Gablitz

P.b.b. 02Z031117M, Verlagsort: 3003 Gablitz, Linzerstraße 177A/21 Preis: EUR 10,–

76. Jahrestagung

Deutsche Gesellschaft für Neurochirurgie

Joint Meeting mit der Französischen Gesellschaft für Neurochirurgie

DGNC

2025
1.–4. Juni
HANNOVER

www.dgnc-kongress.de

Im Spannungsfeld zwischen Forschung und Patientenversorgung

PROGRAMM JETZT ONLINE EINSEHEN!

Deutsche Gesellschaft für Epileptologie

64. JAHRESTAGUNG

der Deutschen Gesellschaft für Epileptologie

10.–13. Juni 2026
Würzburg



Mikroneurochirurgie und Endoskopie pathologischer Prozesse im Bereich des III. Ventrikels

Univ.-Prof. Dr. Peter A. Winkler

Raumfordernde Prozesse im Bereich des III. Ventrikels stellen nach wie vor eine große neurochirurgische Herausforderung dar. Seit der Verbesserung und Neueinführung von modernen diagnostischen Verfahren, wie der Computertomographie (CT) und vor allem der Magnetresonanztomographie (MRT) auf der einen und der Einführung der Mikroneurochirurgie auf der anderen Seite, sind diese Läsionen für den Neurochirurgen zugänglich geworden. Ziel der Operation ist die möglichst radikale Exstirpation des Prozesses unter Erhaltung der Funktion und der Vermeidung neuer neurologischer und neuropsychologischer Ausfälle (Abb. 1).

Während vor 20 Jahren noch die *prognosis quoad vitam* im Vordergrund der neurochirurgischen Bestrebungen stand, steht heute die *prognosis quoad sanationem* im Mittelpunkt unserer Bemühungen. Darunter verstehen wir, dass der Patient einen derartigen Eingriff nicht nur neurologisch unauffällig oder im Vergleich zum präoperativen Befund gebessert übersteht, sondern dass er auch neuropsychologisch unauffällig oder gebessert aus der Operation hervorgeht. Das Ziel jeder Operation in diesem Bereich sollte sein, den Patienten wiederum der völligen sozialen Reintegration zuführen zu können. Die Wiederaufnahme der beruflichen Tätigkeit sollte am Ende unserer therapeutischen Bemühungen stehen, sowie auch die völlige Reintegration in das tägliche Leben. Das morphologische Substrat der neuropsychologischen Funktionen ist sehr komplex (Abb. 2).

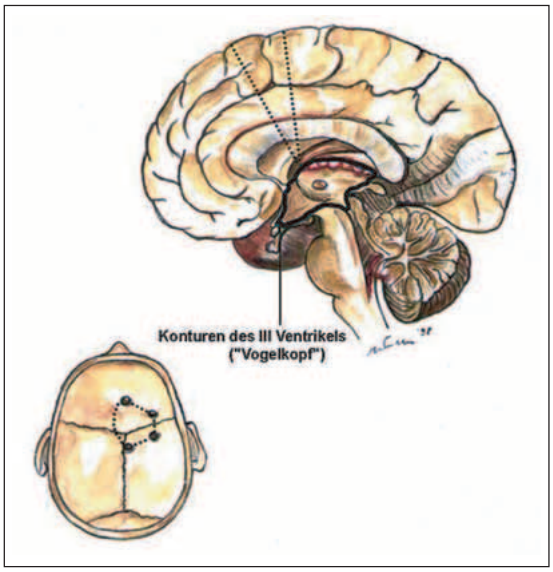

Abbildung 1: Seitenansicht: Man sieht die Silhouette des III. Ventrikels, die an einen Vogelkopf mit halb geöffnetem Schnabel erinnert. Die angeschnittene Massa intermedia entspricht dem Auge des Vogels. In der Aufsicht ist die Kraniotomie angezeichnet.

Abbildung 2 zeigt den durchtrennten Balken und den Aufblick auf die für die Gedächtnisfunktionen relevanten Strukturen. Diese Strukturen stellen zusammen mit ihren Faserverbindungen das morphologische Substrat für die humane Gedächtnisleistung dar [1].

Historisches

Walter Dandy war der Erste, der die Region des III. Ventrikels vom wissenschaftlichen und klinischen Blickpunkt her systematisch studierte. Sein Hauptinteresse während seiner Zeit im Hunterian Laboratory of Experimental Medicine an der Johns Hopkins University in Baltimore waren die Blutversorgung und die Innervation der Hypophyse [2].

Etwa in jener Zeit publizierte Otfried Foerster seine ersten Erfahrungen mit der Freilegung von Vierhügelplatte und Pinealisregion bei 3 Patienten [3].

Am 6. Mai 1932 operierte Harvey W. Cushing, Dandys Lehrer und Chairman am Johns Hopkins Hospital, eine Patientin an einem Tumor des III. Ventrikels über eine transkortikale Inzision, wobei der Großteil der Läsion entfernt werden konnte [4]. Die Operation fand vor der ihm zu Ehren im Jahre 1931 neu gegründeten Harvey Cushing Society (heute American Association of Neurological Surgeons [AANS]) statt. Die Patientin heiratete kurze Zeit später und wurde Mutter von 2 Kindern. Im November 1945 war sie noch am Leben. Cushing publizierte diesen Fall im Jahre 1938.

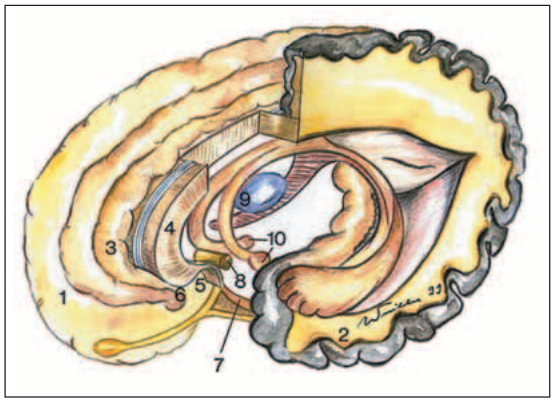

Abbildung 2: Plastische Darstellung der Septalregion mit den wichtigsten Kerngebieten als morphologisches Substrat für die Gedächtnisfunktionen. 1: rechter Frontallappen; 2: linker Temporallappen; 3: anteriorer Gyrus cinguli; 4: Corpus callosum; 5: Gyrus paraterminalis; 6: Area subcallosa; 7: diagonales Band von Broca; 8: Commissura anterior; 9: Nucleus anterior thalami; 10: Corpora mammillaria.

For personal use only. Not to be reproduced without permission of Krause & Pachernegg GmbH.

Im Jahre 1944 veröffentlichte Eduard Busch, Neurochirurg am Rigshospitalet in Kopenhagen, die Beschreibung eines neuen Zugangs zur Entfernung von Läsionen im Bereich des III. Ventrikels. Er machte folgende Beobachtung: *„In removing a tumor of the septum pellucidum we had the opportunity of observing in detail the roof of the third ventricle from above and were impressed by its thinness and by the well-marked median raphe. We thought that perhaps it might be possible to divide the roof of the third ventricle in the midline, thus gaining direct and satisfactory access to the ventricle itself“* [5].

Mit dem siegreichen Einzug der Mikroneurochirurgie in unser Fachgebiet änderte sich die Situation völlig und glücklicherweise zeigte die daraufhin erfolgte Entwicklung von CT und Kernspintomographie sowie von stereotaktischen Biopsie- und Operationstechniken ermutigende Ergebnisse.

In der Ära der Mikroneurochirurgie [6], welche im Jahre 1967 durch die konsequente Etablierung des Operationsmikroskops in der Neurochirurgie begann, wurden mehr und mehr Verbesserungen dieser Technik eingeführt. Seit Dandys Zeiten wurden verschiedene Zugänge zur Region des III. Ventrikels entwickelt. Die Erfahrungen unserer neurochirurgischen Vorfahren und die technischen Fortschritte der vergangenen Jahre führten zu diesen Ergebnissen.

Michael L. J. Apuzzo gab im Jahr 1982 ein Beispiel dafür, wie er, aufbauend auf einer Beobachtung viele Jahre zuvor (in diesem Falle durch Eduard Busch im Jahre 1944 [5]), nun durch konsequente Anwendung der Mikroneurochirurgie in der Lage war, einen detaillierten transcallosal-interfornicealen Zugangsweg zu beschreiben und am Patienten anzuwenden [7].

Ausblick

In dem vom Autor dieses Beitrags an der Universitätsklinik für Neurochirurgie der Ludwig-Maximilians-Universität München am 16. September 1994 neu aufgebauten Forschungslabor für Mikrochirurgische Neuroanatomie wurde unter anderem eine Klassifikation der Fornixinsertion (Typ I–IV) vorgeschlagen [8]. Sie ist das Resultat von an 72 Probanden erhobenen Daten und kann als Grundlage für die Klassifikation und Zuordnung der Strukturen des vorderen III. Ventrikels an der MRT-Sagittalaufnahme dienen. Für den Neurochirurgen hat der mit der Fornixinsertion eng korrelierende und somit sehr unterschiedliche Abstand zwischen Schnittpunkt der hinteren Korridorbegrenzung und Balkenunterrand (ALCC) und der vorderen Insertionsstelle des Fornix am Balken (UFCC) eine große praktische Bedeutung. Von den übrigen wichtigen Distanzen sei nur der Abstand zwischen Commissura anterior und Foramen Monroi (im Mittel 4,7 mm) genannt. Die Morphometrie kann somit zum besseren Verständnis von neuroanatomischen Variationen und daraus resultierenden Präponderabilien für die neurochirurgische Mikroanatomie beitragen. Dazu müssen, wie oben gezeigt, aus der Fülle der Daten die relevanten Informationen extrahiert werden (Abb. 3).

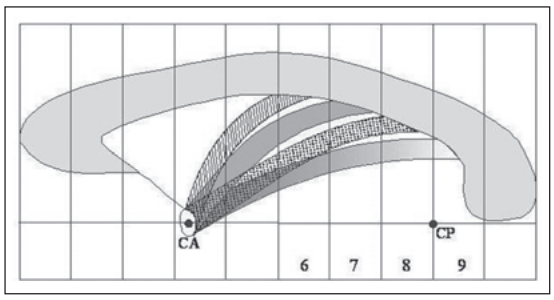

Abbildung 3: Fornixinsertionstypen I–IV.

Mikrochirurgische Neuroanatomie

Im Rahmen der für diese Gesamtstudie durchgeführten Mikropräparationen an 30 Gehirnen beobachteten wir folgende wichtige Details, welche in den zitierten Arbeiten zusammengefasst wurden [9]:

- Bessere und exaktere Landmarken für den vorderen transcallosalen Zugangsweg konnten daraus abgeleitet und praktisch angewendet werden.
- Versuche zur Entwicklung noch feinerer und adäquater Mikroinstrumente zur besseren Manipulation in diesem Bereich werden in unserem Labor bereits durchgeführt. Diese werden im Forschungslabor für Mikrochirurgische Neuroanatomie an der Universitätsklinik für Neurochirurgie, Christian-Doppler-Klinik der Paracelsus Medizinischen Privatuniversität in Salzburg, fortgesetzt werden.

Modifizierte neurochirurgische Technik

In der Vorbereitung auf die Operation wurde nach all den beschriebenen Details großer Wert auf eine penible Analyse der Bildgebung gelegt. MR-Aufnahmen inklusive Venogramme wurden ausführlich nach mikroanatomischen Gesichtspunkten betrachtet, um daraus möglichst viel Information zu ziehen. Aus den verschiedenen Projektionen wurde meist schon von vornherein festgelegt, ob die transcallosal-transforaminale oder die transcallosal-interforniceale Route gewählt werden sollte. Der von den Punkten P5 und P7 begrenzte Korridor wurde dann eingezeichnet und in Abhängigkeit von der lokalen Venentopographie etwas modifiziert. Routinemäßig wurde eine lumbale Liquordrainage angelegt, um die interhemisphärische Präparation zu erleichtern [10, 11].

Eine sehr entscheidende Modifikation ist das konsequente Aufsuchen der Balkenmitte mit dem von uns beschriebenen längsverlaufenden Gefäß im Sulcus zwischen den Striae longitudinales mediales, welches eine exzellente Landmarke für die mediane Callosotomie darstellt und über welches man nach Callosotomie das Cavum septi pellucidi erreicht. Beim trans-

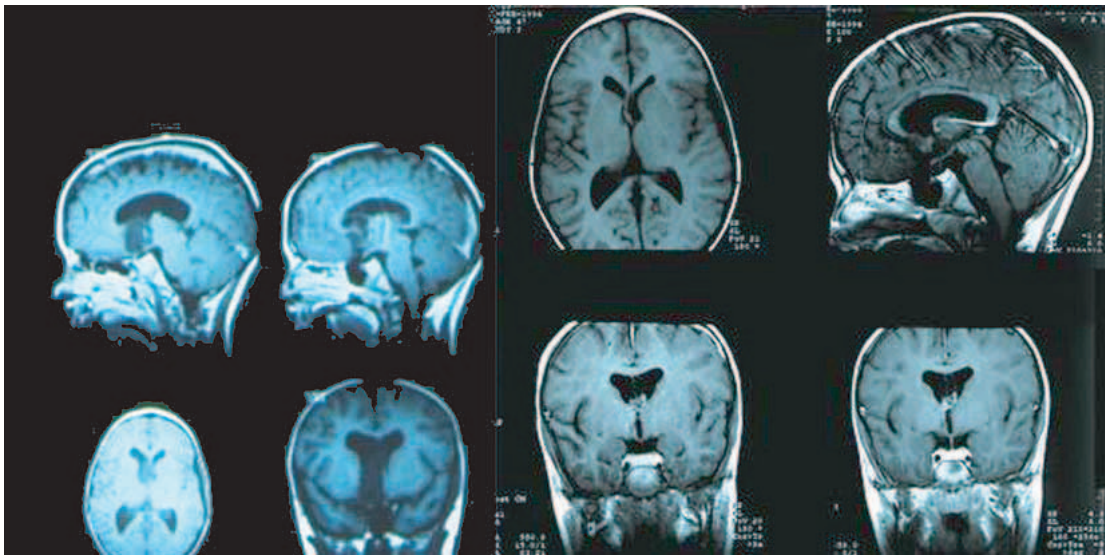

Abbildung 4: Neun Jahre alter Knabe mit „Pavor-nocturnus"-ähnlichen Anfällen und signifikanten kognitiven Einbußen vor der Operation. Diagnose: Gelastische Epilepsie (von γελαω = lache). Links präoperative Bilder, rechts postoperative Bilder.

foraminalen Weg reicht zu diesem Zeitpunkt die Eröffnung eines Vorderhorns.

Klinische Ergebnisse

Bezüglich der klinischen Ergebnisse darf ich aus Raumgründen auf die zitierten Arbeiten und als klinisches Beispiel auf die Abbildung 4 verweisen: Die Anfälle sistierten postoperativ, die Kognition besserte sich bis zu sehr guten Schulleistungen. Histopathologisch fand sich ein Ependymom WHO II (Abb. 5).

Neuropsychologie

Der modifizierte mikrochirurgische Zugang *per se* führt nicht zu einer Beeinträchtigung der basalen Aufmerksamkeit und der mnestischen Funktionen. Die in nur 2 Fällen aus unserem Kollektiv von mittlerweile 60 Patienten festgestellten Diskonnektionszeichen waren transienter Natur und ließen sich bei der zweiten postoperativen Untersuchung nicht mehr nachweisen.

Präoperative, frühe postoperative und späte postoperative neuropsychologische Untersuchungen sind von großer Bedeutung für den Rehabilitationsprozess und für weitere wissenschaftliche Untersuchungen.

Rolle der Neuroendoskopie

Nach Einführung der Mikroneurochirurgie wurden die minimalinvasiven Techniken ständig fortentwickelt und verbessert. Unter dem Schlagwort der „minimalinvasiven Neurochirurgie" [12] erfuhr die Neuroendoskopie als „endoskopisch assistierte Mikroneurochirurgie" eine Renaissance und Weiterentwicklung. Die zunehmende Entwicklung der operativen Techniken erfordert aber auch eine Verfeinerung und

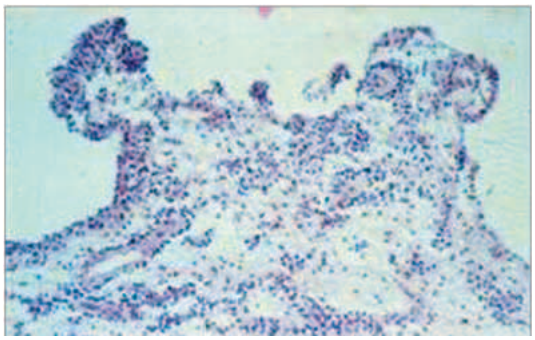

Abbildung 5: Histologie: Ependymom WHO II.

Perfektionierung der Kenntnisse in neurochirurgischer Mikroanatomie.

Die Neuroendoskopie hat für die Ventrikulozisternostomie des III. Ventrikels einen festen Platz erobert. In der Tumorchirurgie ist die Endoskopie nur für weiche einkapsulierte und gut abgegrenzte Prozesse geeignet. Dies gilt auch für Kolloidzysten, welche in ihrer Konsistenz und endoskopischen Resektabilität anhand von speziellen MRT-Aufnahmetechniken, vorwiegend T2-gewichteten Sequenzen, beurteilt werden können. Im Einzelfall wird künftig sehr differenziert zu entscheiden sein, ob bei umschriebenen zystischen Läsionen ein neuroendoskopisches Verfahren als einzige Methode praktizierbar ist oder ob, wie in den meisten Fällen wohl wahrscheinlich, die endoskopisch assistierte Mikrochirurgie als sichere Methode erscheint. Gerade bei Prozessen mit unmittelbarer Adhärenz am Fornix-System und auch bei Kolloidzysten, welche sehr weit hinter und unter dem Fornix, aus dem so genannten Subfornikalorgan ihren Ursprung haben, ist das alleinige endoskopische Verfahren nicht immer mit einer radikalen Exstirpation vereinbar. Die Prozesse unserer Serie hatten einen

Durchmesser von 10–63 mm, also im Durchschnitt große Prozesse.

Literatur:

1. von Cramon DY, Müller U. The septal region and memory. In: Cohadon F, Dolenc VV, Lobo Antunes J, et al (eds). Advances and Technical Standards in Neurosurgery. Springer, Wien-New York, 1998; 3–40.

2. Dandy WE. Benign tumours in the third ventricle of the brain: diagnosis and treatment. Charles C Thomas, Springfield, IL, 1933.

3. Foerster O. Das operative Vorgehen bei Tumoren der Vierhügelgegend. Wien Klin Wochenschr 1928; 41: 986–90.

4. Fulton JF. Harvey Cushing: A biography. Charles C. Thomas, Springfield, IL, 1946.

5. Busch E. A new approach for the removal of tumors of the third ventricle. Acta Psychiatr Neurol 1944; 19: 57–60.

6. Yasargil MG. Microneurosurgery applied to neurosurgery. Thieme, Stuttgart, 1969.

7. Apuzzo MLJ, Chikovani OK, Gott PS, et al. Transcallosal, interforniceal approaches for lesions affecting the third ventricle: surgical considerations and consequences. Neurosurgery 1982; 10: 547–54.

8. Winkler PA, Weis S, Wenger E, et al. Transcallosal approach to the third ventricle: normative morphometric data based on magnetic resonance imaging scans, with special reference to the fornix and forniceal insertion. Neurosurgery 1999; 45: 309–19.

9. Winkler PA, Weis S, Büttner A, et al. The transcallosal interforniceal approach to the third ventricle: anatomic and microsurgical aspects. Neurosurgery 1997; 40: 973–82.

10. Winkler PA, Ilmberger J, Krishnan KG, et al. The transcallosal interforniceal/transforaminal approach for removing lesions occupying the third ventricular space-clinical and neuropsychological results. Neurosurgery 2000; 46: 879–90.

11. Winkler PA. Perspective Commentary on the Beneficial Use of a New Hand-Held CO_2 Laser Fiber in the Resection of a Calcified and Vascular Intraventricular Tumor. World Neurosurgery 2012 (im Druck).

12. Perneczky A, Cohen A, George B, et al. Editorial. Minim Invasive Neurosurg 1994; 37: 1.

Univ.-Prof. Dr. Peter A. Winkler
Vorstand der Universitätsklinik für Neurochirurgie
Forschungslabor für Mikrochirurgische Neuroanatomie
Paracelsus Medizinische Privatuniversität Salzburg

Mitteilungen aus der Redaktion

Besuchen Sie unsere

zeitschriftenübergreifende Datenbank

☑ **Bilddatenbank** ☑ **Artikeldatenbank** ☑ **Fallberichte**

e-Journal-Abo

Beziehen Sie die elektronischen Ausgaben dieser Zeitschrift hier.

Die Lieferung umfasst 4–5 Ausgaben pro Jahr zzgl. allfälliger Sonderhefte.

Unsere e-Journale stehen als PDF-Datei zur Verfügung und sind auf den meisten der marktüblichen e-Book-Readern, Tablets sowie auf iPad funktionsfähig.

☑ **Bestellung e-Journal-Abo**

Haftungsausschluss

Die in unseren Webseiten publizierten Informationen richten sich **ausschließlich an geprüfte und autorisierte medizinische Berufsgruppen** und entbinden nicht von der ärztlichen Sorgfaltspflicht sowie von einer ausführlichen Patientenaufklärung über therapeutische Optionen und deren Wirkungen bzw. Nebenwirkungen. Die entsprechenden Angaben werden von den Autoren mit der größten Sorgfalt recherchiert und zusammengestellt. Die angegebenen Dosierungen sind im Einzelfall anhand der Fachinformationen zu überprüfen. Weder die Autoren, noch die tragenden Gesellschaften noch der Verlag übernehmen irgendwelche Haftungsansprüche.

Bitte beachten Sie auch diese Seiten:

Impressum **Disclaimers & Copyright** **Datenschutzerklärung**