

SPECULUM

Geburtshilfe / Frauen-Heilkunde / Strahlen-Heilkunde / Forschung / Konsequenzen

Arzt W, Bernaschek G, Brezinka C, Deutinger J, Hafner E
Häusler M, Krampf E, Schuchter K, Schwärzler P, Staudach A
Steiner H

**Konsensuspapier: Empfohlene
Screening-Untersuchungen für chromosomale und
strukturelle Fehlbildungen**

*Speculum - Zeitschrift für Gynäkologie und Geburtshilfe 2002; 20 (2)
(Ausgabe für Schweiz), 6-6*

*Speculum - Zeitschrift für Gynäkologie und Geburtshilfe 2002; 20 (2)
(Ausgabe für Österreich), 6-9*

Homepage:

www.kup.at/speculum

Online-Datenbank
mit Autoren-
und Stichwortsuche

Krause & Pachernegg GmbH • Verlag für Medizin und Wirtschaft • A-3003 Gablitz

P.b.b. 02Z031112 M, Verlagsort: 3003 Gablitz, Mozartgasse 10

Mitteilungen aus der Redaktion

Abo-Aktion

Wenn Sie Arzt sind, in Ausbildung zu einem ärztlichen Beruf, oder im Gesundheitsbereich tätig, haben Sie die Möglichkeit, die elektronische Ausgabe dieser Zeitschrift kostenlos zu beziehen.

Die Lieferung umfasst 4–6 Ausgaben pro Jahr zzgl. allfälliger Sonderhefte.

Das e-Journal steht als PDF-Datei (ca. 5–10 MB) zur Verfügung und ist auf den meisten der marktüblichen e-Book-Readern, Tablets sowie auf iPad funktionsfähig.

[Bestellung kostenloses e-Journal-Abo](#)

Besuchen Sie unsere zeitschriftenübergreifende Datenbank

[Bilddatenbank](#)

[Artikeldatenbank](#)

[Fallberichte](#)

Haftungsausschluss

Die in unseren Webseiten publizierten Informationen richten sich **ausschließlich an geprüfte und autorisierte medizinische Berufsgruppen** und entbinden nicht von der ärztlichen Sorgfaltspflicht sowie von einer ausführlichen Patientenaufklärung über therapeutische Optionen und deren Wirkungen bzw. Nebenwirkungen. Die entsprechenden Angaben werden von den Autoren mit der größten Sorgfalt recherchiert und zusammengestellt. Die angegebenen Dosierungen sind im Einzelfall anhand der Fachinformationen zu überprüfen. Weder die Autoren, noch die tragenden Gesellschaften noch der Verlag übernehmen irgendwelche Haftungsansprüche.

Bitte beachten Sie auch diese Seiten:

[Impressum](#)

[Disclaimers & Copyright](#)

[Datenschutzerklärung](#)



Konsensuspapier: Empfohlene Screening-Untersuchungen für chromosomale und strukturelle Fehlbildungen

Bis zu 90 % der Chromosomenstörungen und eine Anzahl von strukturellen Fehlbildungen können bereits in der 11.–14. Schwangerschaftswoche (SSW) entdeckt werden:

■ Nackentransparenz + Alter ± Biochemie (Combined Test):

Bei erhöhtem Risiko → Chorionzottenbiopsie (Fehlgeburtenrate 1–2 %)

■ Screening nach groben strukturellen Auffälligkeiten

(Anencephalus, Holoprosencephalie, Extremitätenfehlbildungen etc.)

OSCAR = One Stop Clinic for Assessment of Risk: Nackentransparenz ± Biochemie + Beratung + eventuell Chorionbiopsie am gleichen Tag

First-Trimester-Screening nicht möglich oder späte Anmeldung: Triple-Test oder sequentielles Screening

Beratung im Zusammenhang mit Ultraschalluntersuchungen

- Ultraschall-Screening in der Schwangerschaft ist ein Angebot, das der Einwilligung der werdenden Eltern nach einem entsprechenden Aufklärungsgespräch bedarf.
- Als erhöhtes Risiko für chromosomale Fehlbildungen zwischen der 11. und 14. SSW galt in den Studien, die zur Erstellung einer Risikoberechnungssoftware führten, ein Risiko von über 1 : 300 (zwischen 1 : 2 und 1 : 299) oder strukturelle Auffälligkeiten.
- Die Entscheidung für oder gegen eine Punktion ist jedoch im Einzelfall individuell durch die Eltern zu fällen, indem sie die Fehlgeburtenrate einer invasiven Karyotypisierung gegen das errechnete Risiko einer Chromosomenanomalie abwägen.
- In Österreich sieht die Schwangerenvorsorge, die im Mutter-Kind-Paß geregelt ist, derzeit keinen frühen Ultraschall vor, in dessen Rahmen ein Erst-Trimester-Screening vorgenommen werden kann. So wie Österreich 1988 bei der Ein-

führung der zwei Ultraschälle in die MKP-Schwangerenvorsorge neben Norwegen und Deutschland zu den ersten Ländern Europas gehörte, die das Ultraschall-Screening in der Schwangerschaft einführen, wäre es wünschenswert, daß mit dem Fortschreiten der technischen Möglichkeiten auch ein strukturiertes First-Trimester-Screening in den Mutter-Kind-Paß aufgenommen wird.

Detailinformation

Jede Ultraschalluntersuchung in der Schwangerschaft ist eine Screening-Untersuchung, welche die Entdeckung von mütterlichen und kindlichen Auffälligkeiten zum Ziel hat. Das First-Trimester-Screening ist geeignet, den werdenden Eltern Information zu bieten, auf deren Basis bei entsprechendem Wunsch eine effektive Diagnose von Chromosomenanomalien durchgeführt werden kann.

Ein wesentliches Ziel des Ultraschallscreenings in der Frühschwangerschaft ist es, die Frauen zu beruhigen. Der Frühultraschall in der 11.–14. SSW beinhaltet zwei wesentliche Aspekte: Eine Risikoberatung im Hinblick auf Chromosomenstörungen und andererseits aber auch ein Vorscreening nach groben strukturellen Auffälligkeiten (Anencephalus, Holoprosencephalie, Extremitätenfehlbildungen etc.). Aus der isolierten Nackentransparenzmessung (CNT) hat sich inzwischen das sog. „First-Trimester Screening“ entwickelt. Dieses beinhaltet neben der NT-Messung auch die Biochemie (freies β -HCG und PAPP-A). Daneben zeigen neuere Daten, daß möglicherweise auch andere Verfahren wie die Beurteilung des fetalen Nasenbeins oder die dopplersonographische Beurteilung des Ductus venosus in Zukunft als Screening-Test verwendet werden könnten. Diesbezüglich sind die vorliegenden Daten noch nicht ausreichend.

Die Beratung vor dem Screening liegt ausschließlich in der Verantwortlichkeit und in den Händen der Gynäkologen. Die Durchführung des Ersttrimester-Screenings inkl. Risikoberechnung sollte ausschließlich von zertifizierten Gynäkologen durchgeführt werden, die biochemischen Parameter nur in zertifizierten Labors erbracht werden. Der Zertifizierungsprozeß wird nach Absprache mit der Fetal Medicine Foundation von den Unterzeichnen-

den unter Schirmherrschaft der ÖGUM vorgegeben. Das Zertifikat wird durch eine Qualitätskontrolle in Form von Audits regelmäßig aktualisiert.

Die klinische Bedeutung der fetalen Nackentransparenz

Die „nuchal translucency“ beschreibt die Dicke der subkutanen Transparenz zwischen Haut und Weichteilgewebe über der zervikalen Wirbelsäule des Feten, die zwischen der 11. und 14. Schwangerschaftswoche bzw. bei einer fetalen SSL zwischen 45 und 84 mm gemessen wird. Eine erweiterte Nackentransparenz ist häufig ein phänotypischer Ausdruck fetaler Chromosomenanomalien, sowie struktureller Abnormitäten und genetischer Syndrome. Eine individuelle Risikoeinschätzung, basierend auf dem Hintergrundrisiko des maternalen Alters und der Nackentransparenz bezogen auf die SSL, ermöglicht die Entdeckung von etwa 70–80 % aller durch eine Chromosomenanomalie betroffenen Schwangerschaften, wenn eine Karyotypisierung des Risikokollektivs erfolgt. Die Inzidenz struktureller Anomalien bei Feten mit erweiterter Nackentransparenz und normalem Karyotyp ist insgesamt etwa 5-fach höher als in der allgemeinen Bevölkerung.

Das Screening wird durch Kalkulation des Ausgangsrisikos (background risk) aus mütterlichem Alter, Schwangerschaftsalter und geburtshilflicher Anamnese, welches dann entsprechend der Nackenfaltenmessung korrigiert wird (adjusted risk), durchgeführt. Ein korrigiertes Risiko von $> 1 : 300$ wurde bei den Studien als positiver Screening-Test gewertet. Die Aneuploidie-Rate wurde durch Karyotypisierung der Feten bzw. der Neugeborenen und durch klinische Untersuchung der Neugeborenen erhoben.

Screening nach strukturellen Fehlbildungen

Bereits am Ende des 1. Trimenons sind einige ausgeprägte Fehlbildungen wie der Anencephalus, die Holoprosencephalie, die Encephalocoele, Extremitätenfehlbildungen oder ventrale Bauchwanddefekte erkennbar. Physiologische Veränderungen wie die physiologische Nabelhernie müssen dabei berücksichtigt werden, um Fehlinterpretationen zu vermeiden. Beim sonographischen Nachweis einer Zwillingsschwanger-

schaft ist neben der Anzahl der Amnionhöhlen vor allem auf die Art der Plazentation und auf die Feststellung der Chorionizität zu achten. Diese Fehlbildungs-sonographie am Ende des ersten Trimesters kann jedoch **nicht** die Fehlbildungs-sonographie in der 20.–22. SSW ersetzen.

Schwangerschaftswoche 11–14 (SSL 45–85 mm)

Untersuchung	Risikoberechnung aus	Bewertung
Nackentransparenz (NT)	Alter der Mutter Gestationsalter Nackentransparenz Anamnese T21, T13, T18	Detektionsrate bis zu 80 % bei 5 % invasiver Diagnostik
NT + Biochemie = Combined Test	Alter der Mutter Gestationsalter Nackentransparenz Anamnese T21, T13, T18 Freies β -hCG, PAPP-A	Detektionsrate 85–89 % bei 5 % invasiver Diagnostik

Bei erhöhtem Risiko (1 : 2 bis 1 : 299) **Chorionzottenbiopsie** (Fehlgeburtenrate 1–2 %)

Wenn First-Trimester-Screening nicht möglich oder späte Vorstellung:

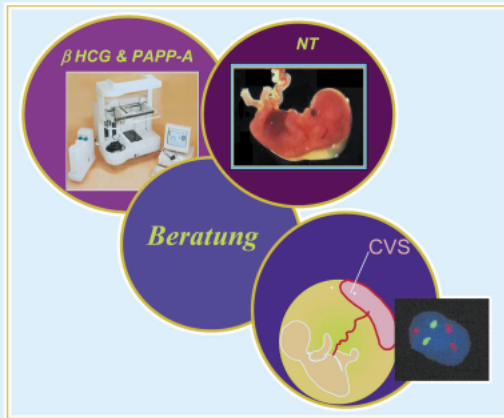
Untersuchung	Risikoberechnung aus	Bewertung
Triple-Test	Alter der Mutter Gestationsalter β hCG, AFP, (E3) Anamnese T21, T13, T18	Detektionsrate 60–70 % bei 5 % invasiver Diagnostik
Sequentielles (integriertes) Screening (NT + Triple-Test)	NT, sonogr. Marker Alter der Mutter Gestationsalter β hCG, AFP, E3 Anamnese T21, T13, T18	Detektionsrate 86–95 %

Bei erhöhtem Risiko (1 : 2 bis 1 : 249) Amniozentese/Plazentapunktion (Fehlgeburtenrate 1 %)

Sequentielles Screening: NT und Triple-Test

Das kombinierte Risiko errechnet sich aus dem Alter der Mutter und der Messung der NT, welches dann mit der Likelihood-Ratio aus dem Triple-Test multipliziert wird.

One stop clinic for assessment of Risk (OSCAR)



Entdeckungsrate 85–89%

Invasive Testrate 5%

**OSCAR-Screening
Konzept
für alle
Schwangeren**

Combined Test (Nackentransparenz-Messung, freies β-HCG, PAPP-A und Alter der Mutter) – Prospektive Studien

Autor	Jahr	N	N T21	Detektionsrate	Falsch-positiv-Rate	cut-off	Gestationsalter
Orlandi	1997	774	7	86 %	4,70 %	1:380 am Termin	9+0 bis 13+4
Krantz DA	2000	5809	33	91 %	7,80 %	1:270	9+0 bis 13+6
Schuchter K	2002	4939	14	86 %	5,50 %	1:250	10+0 bis 12+6
Spencer K	2002	11788	30	87 %	3,80 %	1:300	11+0 bis 13+6

LITERATUR

1. Taipale P, Hiilesmaa V, Salonen R, Ylostalo P. Increased nuchal translucency as a marker for fetal chromosomal defects. *N Engl J Med* 1997; 337: 1654–8.
2. Snijders RJ, Noble P, Sebire N, Souka A, Nicolaides KH. UK multicentre project on assessment of risk of trisomy 21 by maternal age and fetal nuchal-translucency thickness at 10-14 weeks of gestation. Fetal Medicine Foundation First Trimester Screening Group. *Lancet* 1998; 352: 343–6.
3. Pajkrt E, van Lith JM, Mol BW, Bleker OP, Bilardo CM. Screening for Down's syndrome by fetal nuchal translucency measurement in a general obstetric population. *Ultrasound Obstet Gynecol* 1998; 12: 163–9.
4. Theodoropoulos P, Lolis D, Papageorgiou C, Papaioannou S, Plachouras N, Makrydimas G. Evaluation of first-trimester screening by fetal nuchal translucency and maternal age. *Prenat Diagn* 1998; 18: 133–7.
5. Schwaerzler P, Carvalho JS, Senat MV, Masroor T, Campbell S, Ville Y. Screening for fetal aneuploidies and fetal cardiac abnormalities by nuchal translucency thickness measurement at 10-14 weeks of gestation as part of routine antenatal care in an unselected population. *Br J Obstet Gynaecol* 1999; 106: 1029–34.
6. Gasiorek-Wiens A, Tercanli S, Kozlowski P, Kossakiewicz A, Minderer S, Meyberg H, et al. Screening for trisomy 21 by fetal nuchal translu-

7. Zoppi MA, Ibbas RM, Putzolu M, Floris M, Monni G. Assessment of risk for chromosomal abnormalities at 10–14 weeks of gestation by nuchal translucency and maternal age in 5,210 fetuses at a single centre. *Fetal Diagn Ther* 2000; 15: 170–3.
8. Brizot ML, Carvalho MH, Liao AW, Reis NS, Armbruster-Moraes E, Zugaib M. First-trimester screening for chromosomal abnormalities by fetal nuchal translucency in a Brazilian population. *Ultrasound Obstet Gynecol* 2001; 18: 652–5.
9. Tercanli S, Holzgreve W, Batukan C, Gerber A, Ermis H, Miny P. [Screening for aneuploidy by first trimester nuchal translucency measurement: results from a prospective trial including 1980 cases in a single center in Switzerland]. *Ultraschall Med* 2002; 23: 22–6.
10. Orlandi F, Damiani G, Hallahan TW, Krantz DA, Macri JN. First-trimester screening for fetal aneuploidy: biochemistry and nuchal translucency. *Ultrasound Obstet Gynecol* 1997; 10: 381–6.
11. Krantz DA, Hallahan TW, Orlandi F, Buchanan P, Larsen JW, Jr., Macri JN. First-trimester Down syndrome screening using dried blood biochemistry and nuchal translucency. *Obstet Gynecol* 2000; 96: 207–13.
12. Lam YH, Lee CP, Sin SY, Tang R, Wong S, Wong SF, Tang MHY, Woo HHN. Integrated first and second trimester screening for Down syndrome. *Ultrasound Obstet Gynecol* 2001; 18 (Suppl 1): 16.

13. Spencer K. Accuracy of Down syndrome risks produced in a first-trimester screening programme incorporating fetal nuchal translucency thickness and maternal serum biochemistry. *Prenat Diagn* 2002; 22: 244–6.

14. Schuchter K, Hafner E, Stangl G, Metzenbauer M, Hofinger D, Philipp K. The first trimester 'combined test' for the detection of Down syndrome pregnancies in 4939 unselected pregnancies. *Prenat Diagn* 2002; 22: 211–5.


15. Schuchter K, Hafner E, Stangl G, Ogris E, Philipp K. Sequential screening for trisomy 21 by nuchal translucency measurement in the first trimester and maternal serum biochemistry in the second trimester in a low-risk population. *Ultrasound Obstet Gynecol* 2001; 18: 23–5.

16. Bahado-Singh R, Shahabi S, Karaca M, Mahoney Mj, Cole L, Oz Ua. The comprehensive midtrimester test: High-sensitivity down syndrome test. *Am J Obstet Gynecol* 2002; 186: 803–8.

UNTERSCHRIFTEN in alphabetischer Reihenfolge



Dr. Wolfgang Arzt



Univ.-Doz. Dr. Erich Hafner



Univ.-Doz. Dr. Elisabeth Krampfl

Univ.-Prof. Dr. Gerhard Bernaschek



Univ.-Prof. Dr. Christoph Brezinka



Univ.-Prof. Dr. Peter Schwärzler

Univ.-Prof. Dr. Josef Deutinger



OA Dr. Katharina Schuchter



Univ.-Prof. Dr. Martin Häusler




Univ.-Prof. Dr. Alfons Staudach



Univ.-Doz. Dr. Horst Steiner

Mitteilungen aus der Redaktion

Die meistgelesenen Artikel



Speculum

Journal für Reproduktionsmedizin und Endokrinologie

