

Journal für  
**Mineralstoffwechsel**

Zeitschrift für Knochen- und Gelenkerkrankungen  
Orthopädie • Osteologie • Rheumatologie

**Wirbelsäulenchirurgische Verfahren  
und Bedeutung bei osteoporotischen  
Wirbelkörperfrakturen**

Teuscher R, Heini PF

*Journal für Mineralstoffwechsel &  
Muskuloskeletale Erkrankungen*

2013; 20 (4), 131-135

**Homepage:**

**[www.kup.at/  
mineralstoffwechsel](http://www.kup.at/mineralstoffwechsel)**

**Online-Datenbank mit  
Autoren- und Stichwortsuche**

Member of the



Indexed in SCOPUS/EMBASE/Excerpta Medica  
[www.kup.at/mineralstoffwechsel](http://www.kup.at/mineralstoffwechsel)



Offizielles Organ der  
Österreichischen Gesellschaft  
zur Erforschung des Knochens  
und Mineralstoffwechsels



Österreichische Gesellschaft  
für Orthopädie und  
Orthopädische Chirurgie



Österreichische  
Gesellschaft  
für Rheumatologie

Krause & Pachernegg GmbH · VERLAG für MEDIZIN und WIRTSCHAFT · A-3003 Gablitz

P. b. b. GZ02Z031108M, Verlagspostamt: 3002 Purkersdorf, Erscheinungsort: 3003 Gablitz

# Wirbelsäulenchirurgische Verfahren und Bedeutung bei osteoporotischen Wirbelkörperfrakturen

R. Teuscher, P. F. Heini

**Kurzfassung:** Osteoporotische Wirbelbrüche sind häufig. Der Großteil ist gutartig mit einem selbstlimitierenden Verlauf. Allerdings sehen wir in der Wirbelsäulenchirurgie zunehmend auch die Problemfälle: persistierende Instabilität/Pseudarthrose nach einer Fraktur, der langsam progressive Verlust der Haltung/Wirbelsäulenbalance als Folge mehrerer Wirbelbrüche und schließlich neurologische Komplikationen in Verbindung mit einer osteoporotischen Fraktur.

Die Injektion von Knochenzement zur Stabilisierung von Wirbelfrakturen ist effizient und hat sich bewährt. Damit erreicht man eine Stabilisierung des Wirbels und eine sehr wirksame Schmerzkontrolle. Zusätzlich (und häufig zu wenig beachtet) können damit ein weiteres Einsintern des Knochens verhindert und Folgekomplikationen so vermieden werden.

Wo diese einfache minimalinvasive Technik nicht mehr genügt, sind offene Verfahren notwendig. Auch dabei wird eine kombinierte Tech-

nik angewendet: Die Stabilisierung erfolgt nach den gängigen wirbelsäulenchirurgischen Prinzipien, zur Verankerung der Implantate im osteoporotischen Knochen wird ebenfalls Knochenzement verwendet.

**Schlüsselwörter:** Wirbelsäule, Osteoporose, Haltungsverlust, Wirbelkörperfraktur, Vertebroplastik, Stentoplastik, perkutane/offene zementaugmentierte Stabilisierung

**Abstract: Osteoporotic Vertebral Fractures: Impact of Surgical Treatment.** Osteoporotic vertebral fractures are frequent. In the majority of cases these fractures are benign with a self-limiting course. However, we observe an increasing number of patients with complex fractures: nonunion with ongoing pain, multiple fractures with a fast and progressive loss of the spinal balance, and last but not least fractures that are related with neurologic complications.

The stabilization of vertebral fractures by the injection of bone cement (vertebroplasty) has become an efficient means of treatment as immediate pain control can be achieved. In addition, reinforcement prevents further sintering of the vertebral body, which in turn can prevent secondary complications.

In cases with neurologic complications the aforementioned minimally invasive measures are no longer helpful. Therefore open surgical procedures are required using screws and rods. In order to stabilize implants in the osteoporotic bone, again cement can improve its anchorage and help overcome the mechanical limitations. **J Miner Stoffwech 2013; 20 (4): 131–5.**

**Key words:** spine, osteoporosis, spinal balance, vertebral fracture, vertebroplasty, stentoplasty, open/minimally invasive cement-augmented stabilisation

## ■ Einleitung

Die Wirbelsäule ist der häufigste Ort für Osteoporosefrakturen. Das Risiko, eine osteoporotische Wirbelkörperfraktur zu erleiden, steigt mit zunehmendem Alter exponentiell [1]. Prävalenzstudien zeigen bei jeder 4. Frau > 70 mindestens eine osteoporotische Wirbelfraktur und bei > 50 % der > 80-jährigen [2]. Die demographische Entwicklung für Europa zeigt in den kommenden Jahrzehnten eine massive Zunahme der älteren Bevölkerung. Damit ist trotz verbesserter Prävention und Behandlung der Osteoporose eine dramatische Zunahme an Patienten mit Wirbel- und anderen Osteoporosefrakturen zu erwarten – man kann von einer „epidemischen“ Entwicklung sprechen.

Osteoporotische Wirbelfrakturen werden in aller Regel konservativ behandelt und zeigen meist einen gutartigen Verlauf mit rascher Schmerzlinderung, ein gewisser Anteil dieser Frakturen verläuft sogar inapparent. Trotzdem zeigen epidemiologische Daten eine erstaunlich hohe Morbidität und sogar Mortalität in Zusammenhang mit diesen Frakturen und eine erhebliche Einschränkung der Lebensqualität [3–5]. Für die nachhaltige Schmerzproblematik scheint vor allem der Verlust der sagittalen Balance verantwortlich zu sein [6, 7]. Komplizierte Verläufe nach einer Wirbelfraktur können mit einer neurologischen Symptomatik und einer Querschnittslähmung einhergehen [8, 9].

Diese Ausführungen machen klar, dass die Beurteilung von Frakturen bei Osteoporose der Wirbelsäule differenziert erfolgen muss. Es gilt, aufgrund der schieren Menge dieser Frakturen ein einfaches und effizientes Mittel anzuwenden, welches die potenziellen Problemfälle zuverlässig definiert (Abb. 1).

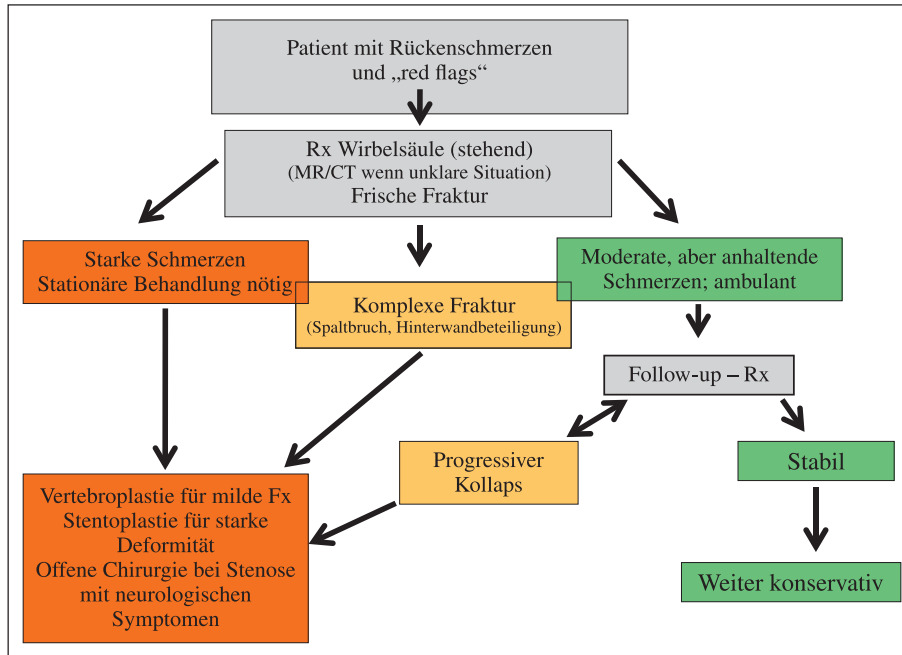
## ■ Stellenwert der Wirbelsäulenchirurgie

Vom wirbelsäulenchirurgischen Gesichtspunkt gilt es, primär die „Persönlichkeit“ einer Fraktur zu definieren; Fraktur ist nicht gleich Fraktur. Dazu zeigt sich der in Abbildung 1 dargestellte Algorithmus als hilfreich. Aufgrund etablierter Behandlungspfade erfordert ein Patient mit Rückenschmerzen ab einem Alter von 60 Jahren oder entsprechenden Risikofaktoren eine bildgebende Abklärung mittels eines – wenn möglich stehenden – Röntgenbilds des betreffenden Wirbelsäulenabschnittes.

Wenn eine ungewöhnlich starke Schmerzhaftigkeit einen Patienten immobilisiert und/oder aufgrund der Bildgebung der Verdacht auf eine komplexe Fraktur mit Hinterkantenbeteiligung vorhanden ist, sollte eine Zusatzabklärung mittels MR oder CT erfolgen und eine chirurgische Intervention in Erwägung gezogen werden. Für die Beurteilung der Fraktur ist ein in der Traumatologie der Wirbelsäule erfahrener Wirbelsäulenspezialist gefragt. Die Indikationsstellung für eine allfällige Intervention sollte dann in Zusammenarbeit mit den betreuenden Internisten/Geriatern erfolgen. Dabei sollte man gerade bei multimorbiden Patienten besonders aktiv sein. Die Wahl des operativen Verfahrens hängt primär vom individuellen Charakter der Fraktur ab. Die große Mehrheit der Patienten mit einer Wirbelfraktur kann ambulant betreut werden. Bei raschem Abklingen der Beschwerden kann man davon ausgehen, dass sich der eingebrochene

Eingelangt am 15. Oktober 2012; angenommen nach Revision am 3. September 2013  
Aus der Wirbelsäulenchirurgie, Orthopädie Klinik Sonnenhof, Bern, Schweiz

**Korrespondenzadresse:** Prof. Dr. med. Paul F. Heini, Wirbelsäulenchirurgie, Orthopädie Klinik Sonnenhof, CH-3006 Bern, Buchserstrasse 30; E-Mail: paulheini@sonnenhof.ch



**Abbildung 1:** Algorithmus zur Behandlung von Osteoporosefrakturen: Patienten mit Rückenschmerzen und einem Risikoprofil (Alter > 65, positive Frakturanamnese, Nierenerkrankungen, Steroidmedikation, BMI < 20 etc.) sollten einer bildgebenden Diagnostik unterzogen werden. Die stehende Röntgenuntersuchung in 2 Ebenen der betroffenen Region bildet dabei die Basis. Ergänzende MRI- oder CT-Diagnostik hilft, die Fraktur genau zu klassifizieren: einfache Kompressionsfrakturen vs. komplexe Fraktur, alte vs. frische Fraktur. Der Vergleich zwischen der stehenden Röntgenuntersuchung und einer liegenden Bildgebung kann für das Erkennen einer Instabilität hilfreich sein. Klinik und Bildgebung erlauben es dem Chirurgen zu entscheiden, ob eine operative Intervention indiziert ist. Hospitalisierte Patienten mit persistierenden starken Schmerzen und komplexen Frakturen sollten operativ versorgt werden. Die meisten Patienten können ambulant behandelt werden; hier ist es wichtig, bei anhaltenden Schmerzen im Verlauf nochmals zu röntgen und ggf. die Patienten einer chirurgischen Behandlung zuzuweisen. Patienten mit Stenosen und neurologischen Symptomen benötigen meistens ein offenes chirurgisches Verfahren. Auch schwere Deformitäten lassen sich nur mittels einer aufwendigen offenen Intervention korrigieren.

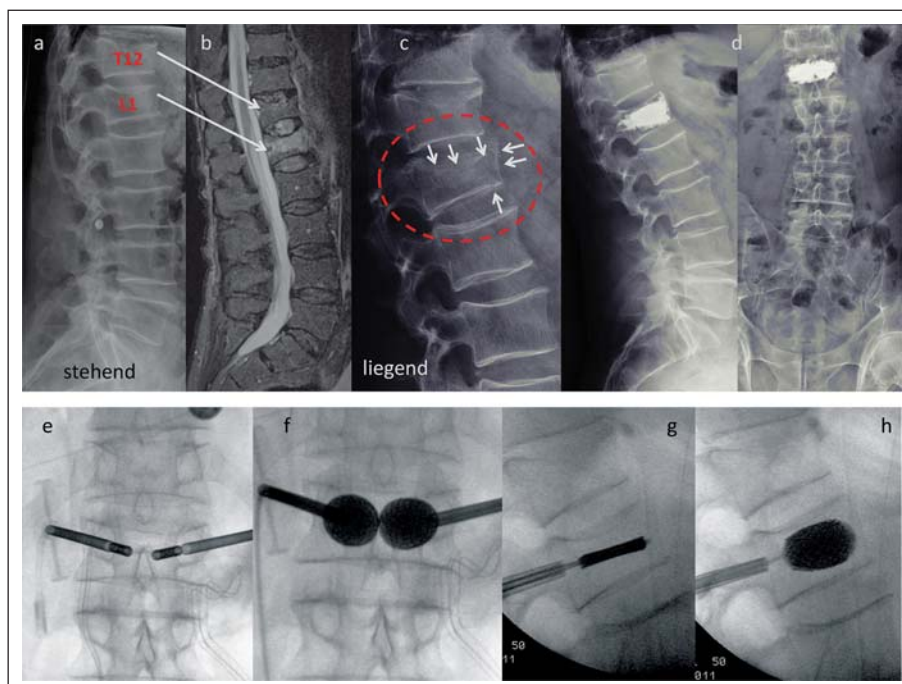
Wirbel stabilisiert hat. Bei persistierend starken Schmerzen empfiehlt sich aber, im Verlauf eine Röntgenkontrolle zu wiederholen. Bei progressivem Kollaps des Wirbels oder einer neuen Wirbelfraktur sollte wiederum die chirurgische Behandlung diskutiert werden (Abb. 2). Das Ziel der Behandlung ist einerseits die Schmerzkontrolle und andererseits, den weiteren Höhenverlust des Wirbels zu kontrollieren. Auch im Rahmen von neuen oder Anschlussfrakturen sollte das Prinzip beibehalten werden.

## ■ Wirbelsäulenchirurgische Verfahren

### Vertebroplastik/Kyphoplastik

Die Behandlung von schmerzhaften Wirbelfrakturen bei Osteoporose mittels einer Injektion von Polymethylmethacrylat-

Zement hat sich in den vergangenen 10 Jahren als Standard etabliert [10–12]. Die Effektivität der Behandlung ist vor allem in der Frühphase dokumentiert, in der die Patienten von einer sofortigen und signifikanten Beschwerdeverbesserung profitieren [11, 13]. Allerdings wird durch 2 placebokontrollierte Studien die Effektivität der Vertebroplastik kritisch beurteilt [14, 15]. Die präsentierten Daten sind für die ausgewählte Patientenpopulation ohne Fehl und Tadel, in beiden Studien wurden aber Frakturen bis zu einem Jahr behandelt und die technischen Aspekte nicht weiter berücksichtigt [16]. Die externe Validität der Studien ist fraglich, denn die Resultate widersprechen der Erfahrung im klinischen Alltag diametral. Deshalb muss jeder Patient und jede Fraktur individuell beurteilt und behandelt werden [17]. Das Risiko von neuen Frakturen liegt



**Abbildung 2:** Exemplarisches Beispiel: Ein 77-jähriger Mann wird mit immobilisierenden Schmerzen hospitalisiert. Die konventionelle Röntgenuntersuchung zeigt Frakturen von BWK 12 und LWK 1 (a). Mithilfe der MR-Untersuchung kann eine frische LWK-1-Fraktur nachgewiesen werden, während T12 alt erscheint (b). Die Fraktur scheint leichtgradig und *a priori* bedarf es keiner chirurgischen Intervention. Wegen ausgesprochen starker Schmerzen beim Mobilisieren wird nach 3 Tagen eine liegende Röntgenuntersuchung durchgeführt. Hierbei zeigt sich ein Spaltbruch mit Verschiebung der ventralen Wirbelwand und ein deutliches Einsinken der Deckplatte (c). Es wird eine Stentoplastik in Lokalanästhesie durchgeführt – der Wirbel wird in seiner Integrität wiederhergestellt und mit der Zementinjektion stabilisiert (d). Klinisch zeigt sich eine sofortige Beschwerdebesserung, der Patient kann am nächsten Tag die Klinik verlassen. Die intraoperativen Bilder zeigen den Effekt der Stentapplikation (e–h). Bei schon konsolidierten Frakturen kann diese Technik nicht mehr angewendet werden und es bedarf aufwendigerer Verfahren, um eine Korrektur und Stabilisierung zu erreichen.

in der Natur der Erkrankung und oft sind wiederholte Interventionen notwendig.

Die Kyphoplastik ist eine Erweiterung der Technik, indem mit einem Ballon eine Kavität im Wirbel kreiert wird, danach wird der Zement injiziert, das Risiko von Zementextravasaten kann dadurch reduziert werden [18]. Die Wiederaufrichtung des Wirbels mit dem Ballon zeigte sich als nicht so effizient, wie man das anfänglich erhofft hatte [19]. Die Standardisierung der Operationstechnik bei der Vertebroplastie, insbesondere die Einführung von hochviskösen Zementen, hat die Problematik der Zementextravasation entschärft [20].

### Stentoplastik

Bei der Stentoplastik wird, wie in der Angiologie, ein ballongeführter Stent bis zu 400 % expandiert. Dadurch wird der frakturierte Wirbel aufgerichtet und temporär stabilisiert – bis der Zement injiziert und ausgehärtet und damit die definitive Belastbarkeit gewährleistet ist. Die Stentoplastik zeigt *in vitro* und aufgrund erster klinischer Erfahrungen ein deutlich besseres Korrekturpotenzial als die Kyphoplastik [21, 22].

Die Indikation zur Stentoplastik ist gegeben, wenn eine akute oder subakute, schmerzhafte osteoporotische Wirbelkörperfraktur vorliegt, mit mindestens 35 % Höhenverlust respektive 15° kyphotischer Deformität und dem Potenzial zur Aufrichtung. Berstungsfrakturen können durch eine Stentoplastik behandelt werden, solange die Beteiligung der Hinterkante klein (< 25 %) ist und keine neurologischen Symptome präsent sind [7].

Die erwähnten Verfahren (Vertebroplastie, Kyphoplastie, Stentoplastie) sind minimalinvasive Verfahren, welche in Bauchlage unter Lokalanästhesie/Stand-by oder in Vollnarkose durchgeführt werden. Die zu behandelnden Wirbel werden unter Röntgenkontrolle mit den Injektions- bzw. Arbeitskanülen instrumentiert. Es erfolgt dann entweder direkt die Zementinjektion oder vorgängig das Aufrichten des Wirbels. Die Operationsdauer beträgt 30–45 Minuten, die sofortige Mobilisation nach Maßgabe der Beschwerden ist erlaubt. Blutverdünnende Medikamente wie Aspirin oder Clopidogrel (allein oder in Kombination) müssen nicht abgesetzt werden, oral antikoagulierte Patienten benötigen für den Eingriff einen INR ≤ 1,5.

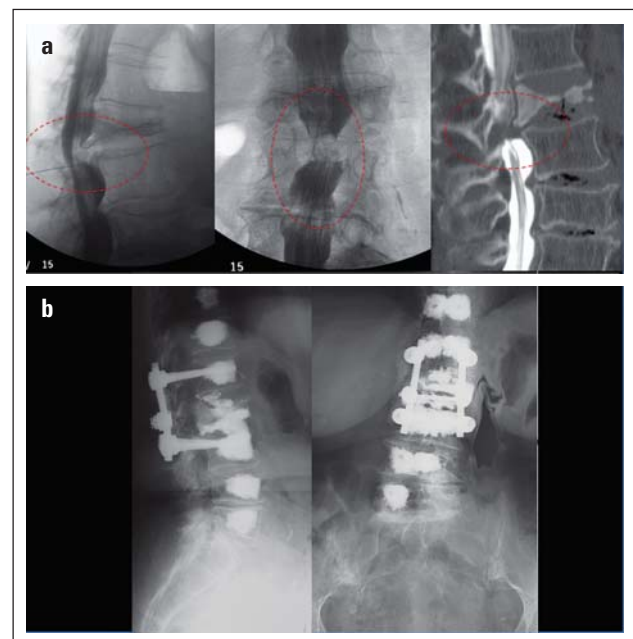
### Implantatbasierte Stabilisierungstechniken (Abb. 3)

Ohne auf harte epidemiologische Fakten zurückgreifen zu können, sind komplexe Wirbelfrakturen in Zusammenhang mit der Osteoporose zunehmend häufiger zu beobachten. Es handelt sich hierbei um Frakturen, die mit einer schweren Deformität einhergehen und/oder aber mit neurologischen Symptomen verkompliziert sind. In solchen Fällen sind die erwähnten Techniken kontraindiziert. Technisch geht es darum, einerseits eine Entlastung der neuralen Strukturen zu gewährleisten und andererseits eine Stabilisierung und Korrektur des deformierten Wirbelsäulenabschnittes zu erreichen. Prinzipiell werden dabei dieselben Techniken angewendet wie bei traumatischen Frakturen bzw. in der Deformitätenchirurgie. Um die Verankerung der Pedikelschrauben im osteoporotischen Knochen zu verbessern, wird Knochenzement direkt durch die perforierten Schrauben appliziert und damit deren Verankerungsfläche vervielfacht. Man kann damit mit denselben Prinzipien vorgehen

wie beim gesunden Knochen, allerdings ist bei hochgradiger Osteoporose das Risiko einer Anschlussfraktur sehr hoch und man sollte ggf. die Anschlusswirbel protektiv augmentieren [23, 24]. Die neueste Generation von Schraubensystemen erlaubt es, die Instrumentierung mittels perkutaner Technik durchzuführen, und die Dekompression erfolgt dann nach mikrochirurgischen Prinzipien. Damit kann das Weichteiltrauma minimalisiert werden.

### ■ Diskussion

Die Problematik von Wirbelfrakturen bei Osteoporose ist komplexer, als es den Anschein macht. Zwar haben die meisten Wirbelbrüche einen gutartigen Verlauf und werden konservativ behandelt, allerdings zeigt eine beachtliche Anzahl von Patienten einen komplizierten Verlauf mit schweren Folgeproblemen. In erster Linie gilt es deshalb, jene Patienten zu selektionieren, welche potenziell einen solch komplizierten Verlauf haben. Dazu ist eine klare Charakterisierung der Fraktur wichtig. Erfahrungsgemäß sind Patienten mit anhaltend starken Schmerzen gefährdet, einen Wirbelkollaps zu erleiden. Deshalb ist es sinnvoll, im Verlauf eine radiologische Kontrolle zu wiederholen und gegebenenfalls früh zu intervenieren. Dieses Procedere ist gut vereinbar mit den Leitlinien der Deutschen Gesellschaft für Osteoporose, worin die konservative Behandlung für 3 Wochen gefordert wird, bevor eine operative Inter-



**Abbildung 3:** 83-jährige Patientin, medizinisch schwer belastet mit Diabetes mellitus, schwerer Niereninsuffizienz und chronischer Raucherbronchitis, langjährige Anamnese mit chronischen Rückenschmerzen. Die Patientin wird hospitalisiert wegen einer Exazerbation ihrer chronisch obstruktiven Pneumopathie. Im Verlauf dieser Hospitalisation wird die Patientin gehunfähig. Sobald sie aufsteht oder stehen will, erfährt sie bilaterale ausstrahlende Schmerzen in die Beine. Eine motorische Schwäche kann klinisch nicht objektiviert werden. Im Liegen hat sie keinerlei Beinschmerzen, aber beim Drehen sehr starke Rückenschmerzen. Ursache für die Problematik ist offensichtlich eine Spontanfraktur von LWK 2 mit konsekutiv hochgradiger Spinalstenose (gestrichelte Ellipsen, **a**). Die Behandlung dieser komplexen Fraktur mit Stenose erfolgte von dorsal mit einer Dekompression und einer kurzstreckigen Stabilisierung, wobei zur Verankerung der Schrauben Zement verwendet wurde. Auch die Defektzone zwischen L1–L2 und L2–L3 wurde in derselben Sitzung aufzementiert und schließlich die Anschlusswirbel perkutan mit einer protektiven Vertebroplastie versorgt (**b**).

**Tabelle 1:** Fakten zur osteoporotischen Wirbelkörperfraktur.

- Die Osteoporose ist eine systemische Erkrankung, welche die Knochendichte sowie auch dessen Struktur beeinträchtigt und zu einem höheren Frakturrisiko führt.
- Wirbelfrakturen sind das Markenzeichen der Osteoporose, weltweit werden pro Jahr ca. 5 Millionen neue Wirbelfrakturen geschätzt.
- Die Inzidenz von Frakturen steigt mit zunehmendem Alter exponentiell an und nimmt überproportional zur Anzahl vorbestehender Frakturen zu.
- Die Mehrzahl von Wirbelbrüchen verläuft inapparent, nur ca. ein Drittel wird klinisch manifest und fälschlicherweise als unspezifische Rückenschmerzen interpretiert. Ein Viertel dieser Patienten muss schließlich hospitalisiert werden.
- Die meisten Frakturen zeigen einen selbstlimitierenden Schmerzverlauf.
- Die Folgeprobleme von Wirbelfrakturen werden unterschätzt. Es resultieren eine deutliche Beeinträchtigung der Lebensqualität und eine erhöhte Mortalität.
- Osteoporosefrakturen der Wirbelsäule können mit schweren Komplikationen einhergehen: Lähmung, Pseudoarthrose, Instabilität.
- Die Injektion von Knochenzement stabilisiert den Wirbel und verhindert dessen Einsintern.
- Die Stabilisierung eines frakturierten Wirbels führt zu einer sofortigen Schmerzkontrolle.
- Der Effekt der Zementaugmentation ist zweifach: (a) Schmerzkontrolle, (b) Verhindern des weiteren Stellungsverlustes, Erhalten des Wirbelsäulen-Alignments.

**Tabelle 2:** Abklärung und Behandlung von Patienten mit osteoporotischen Wirbelbrüchen.

- Patienten mit akuten Rückenschmerzen und einem Risikoprofil (Alter, bekannte Osteoporose, „red flags“) sollten radiologisch abgeklärt werden; Röntgenbild im Stehen, bei Unklarheit oder multiplen Frakturen zusätzlich mittels MR.
- Bei Patienten mit anhaltenden, sehr starken Schmerzen besteht ein großes Risiko eines progressiven Einsinterns des Wirbels. Deshalb ist es angezeigt, eine radiologische Stellungskontrolle innerhalb von 10–14 Tagen durchzuführen.
- Bei dokumentiertem Nachsintern ist die Behandlung mit einer Zementaugmentation empfehlenswert.
- Wenn Patienten wegen einer schmerzhaften Wirbelfraktur immobilisiert sind und/oder hospitalisiert werden müssen, kann nach einer Intervention in aller Regel eine rasche Mobilisation erfolgen und die Hospitalisationsdauer kann verkürzt werden. Hier ist die Behandlung kostengünstig.
- Bei persistierender Schmerzhaftigkeit nach einer Wirbelfraktur kann eine Pseudoarthrose (Kümmel) die Ursache sein. Dies lässt sich mit einer Schichtbildgebung (CT, MR) nachweisen und in diesen Fällen kann die Augmentation helfen.
- Hochrisikopatienten mit Frakturen, die in rascher Folge (innert weniger Wochen) auftreten, sollten früh und proaktiv auch prophylaktisch behandelt werden.
- Bei einem höhergradigen Wirbelkollaps kann innerhalb der ersten 4–6 Wochen bei Bedarf eine geschlossene Aufrichtung des Wirbels mittels einer Stentoplastik erreicht werden.

vention erwogen wird. Dies erscheint für Patienten, welche ambulant behandelt werden, durchaus sinnvoll. Es ist nach dieser Zeit immer noch möglich, bei Bedarf einen Wirbel wieder aufzurichten [7]. Unsere Herangehensweise der Frühbehandlung von Patienten, die wegen ihrer Schmerzen hospitalisiert werden, ist zwar aggressiv, erlaubt aber, die Patienten sofort zu mobilisieren und damit die Hospitalisationsdauer zu reduzieren. Die Behandlung der Wahl ist bei gegebener Indikation die perkutane Zementaugmentation (Vertebroplastie, Kyphoplastie, Stentoplastie). Dass die Behandlung bei einem unselektionierten Patientengut nicht besser ist als eine Placebo-Intervention, soll nicht heißen, dass man bei genannten Indikationskriterien eben doch sehr effektiv intervenieren kann und Folgeprobleme vermeidet. Die offenen Stabilisierungseingriffe bei diesen oft polymorbiden Patienten sind mit einer hohen Komplikationsrate verbunden, und zwar sowohl lokal als auch allgemein. Eine interdisziplinäre Betreuung ist hier unabdingbar.

**■ Zusammenfassung (Tab. 1, 2)**

Osteoporotische Wirbelbrüche sind häufig. Die meisten Patienten zeigen spontan eine rasche Beschwerdelinderung innerhalb der ersten 3 Wochen. Anhaltend starke Schmerzen sind ein Warnzeichen für einen progressiven Wirbelkollaps. Eine Röntgenverlaufskontrolle nach 10–14 Tagen kann einen progressiven Höhenverlust/Kyphosierung nachweisen. In diesen Fällen ist eine Zementaugmentation in der Frühphase angezeigt. Bei Patienten, welche in rascher Folge Wirbelfrakturen erleiden, ist eine frühe Intervention erforderlich, um einen Haltungsverfall zu vermeiden.

Bei komplexen Frakturen mit Hinterkantenbeteiligung ohne neurologische Symptome kann in der Frühphase mit einer

Stentoplastik eine Aufrichtung und Stabilisierung des Wirbels erreicht werden. Die Beurteilung und Behandlung muss durch einen erfahrenen Wirbelsäulenspezialisten erfolgen.

Bei Patienten mit neurologischen Symptomen sind die einfachen minimalinvasiven Techniken kontraindiziert. Hier sind offene Verfahren notwendig. Auch dabei wird eine kombinierte Technik angewendet – die Stabilisierung erfolgt nach den gängigen wirbelsäulenchirurgischen Prinzipien, zur Verankerung der Implantate im osteoporotischen Knochen wird ebenfalls Knochenzement verwendet.

**■ Relevanz für die Praxis**

- Osteoporotische Wirbelfrakturen sollen bildgebend abgeklärt werden.
- Verlaufsrontgenbilder nach 2 Wochen können einen fortschreitenden Wirbelkollaps erfassen.
- Die Zementaugmentation bleibt eine wichtige Behandlungsoption bei Osteoporosefrakturen der Wirbelsäule.
- Bei höhergradigem Wirbelkollaps kann in den ersten 4–6 Wochen mit einer Stentoplastik eine Aufrichtung erreicht werden.
- Bei neurologischen Symptomen ist ein offenes chirurgisches Verfahren notwendig.

**■ Interessenkonflikt**

R. Teuscher: kein Interessenkonflikt.  
 Prof. P. F. Heini ist als Mitglied der Technischen Kommission der AO (Arbeitsgemeinschaft für Osteosynthesefragen) zuständig für den Bereich Wirbelfrakturen und Wirbeltumoren.

**Literatur:**

1. European Prospective Osteoporosis Study (EPOS) Group, Felsenberg D, Silman AJ, Lunt M, et al. Incidence of vertebral fracture in Europe: results from the European Prospective Osteoporosis Study (EPOS). *J Bone Miner Res* 2002; 17: 716–24.
2. Kanis JA, Pitt FA. Epidemiology of osteoporosis. *Bone* 1992; 13 (Suppl 1): S7–S15.
3. Bliuc D, Nguyen ND, Milch VE, et al. Mortality risk associated with low-trauma osteoporotic fracture and subsequent fracture in men and women. *JAMA* 2009; 301: 513–21.
4. Edidin AA, Ong KL, Lau E, et al. Mortality risk for operated and nonoperated vertebral fracture patients in the medicare population. *J Bone Miner Res* 2011; 26: 1617–26.
5. Salaffi F, Cimmino MA, Malavolta N, et al. The burden of prevalent fractures on health-related quality of life in postmenopausal women with osteoporosis: the IMOF study. *J Rheumatol* 2007; 34: 1551–60.
6. Imagama S, Hasegawa Y, Matsuyama Y, et al. Influence of sagittal balance and physical ability associated with exercise on quality of life in middle-aged and elderly people. *Arch Osteoporos* 2011; 6: 13–20.
7. Heini PF, Teuscher R. Vertebral body stenting/stentoplasty. *Swiss Med Wkly* 2012; 142: w13658.
8. O'Connor PA, Eustace S, O'Byrne J. Spinal cord injury following osteoporotic vertebral fracture: case report. *Spine (Phila Pa 1976)* 2002; 27: E413–E415.
9. Demir SO, Akin C, Aras M, et al. Spinal cord injury associated with thoracic osteoporotic fracture. *Am J Phys Med Rehabil* 2007; 86: 242–6.
10. Muijs SP, Nieuwenhuijse MJ, Van Erkel AR, et al. Percutaneous vertebroplasty for the treatment of osteoporotic vertebral compression fractures: evaluation after 36 months. *J Bone Joint Surg Br* 2009; 91: 379–84.
11. Klazen CA, Lohle PN, de Vries J, et al. Vertebroplasty versus conservative treatment in acute osteoporotic vertebral compression fractures (Vertos II): an open-label randomised trial. *Lancet* 2010; 376: 1085–92.
12. Diel P, Freiburghaus L, Roder C, et al. Safety, effectiveness and predictors for early reoperation in therapeutic and prophylactic vertebroplasty: short-term results of a prospective case series of patients with osteoporotic vertebral fractures. *Eur Spine J* 2012; 21 (Suppl 6): S792–S799.
13. Rousing R, Andersen MO, Jespersen SM, et al. Percutaneous vertebroplasty compared to conservative treatment in patients with painful acute or subacute osteoporotic vertebral fractures: three-months follow-up in a clinical randomized study. *Spine (Phila Pa 1976)* 2009; 34: 1349–54.
14. Kallmes DF, Comstock BA, Heagerty PJ, et al. A randomized trial of vertebroplasty for osteoporotic spinal fractures. *N Engl J Med* 2009; 361: 569–79.
15. Buchbinder R, Osborne RH, Ebeling PR, et al. A randomized trial of vertebroplasty for painful osteoporotic vertebral fractures. *N Engl J Med* 2009; 361: 557–68.
16. Boszczyk B. Volume matters: a review of procedural details of two randomised controlled vertebroplasty trials of 2009. *Eur Spine J* 2010; 19: 1837–40.
17. Heini PF. [Vertebroplasty: an update: value of percutaneous cement augmentation after randomized, placebo-controlled trials]. *Orthopade* 2010; 39: 658–64.
18. Lieberman IH, Dudeney S, Reinhardt MK, et al. Initial outcome and efficacy of "kyphoplasty" in the treatment of painful osteoporotic vertebral compression fractures. *Spine (Phila Pa 1976)* 2001; 26: 1631–8.
19. Voggenreiter G. Balloon kyphoplasty is effective in deformity correction of osteoporotic vertebral compression fractures. *Spine (Phila Pa 1976)* 2005; 30: 2806–12.
20. Bohner M, Gasser B, Baroud G, et al. Theoretical and experimental model to describe the injection of a polymethylmethacrylate cement into a porous structure. *Biomaterials* 2003; 24: 2721–30.
21. Rotter R, Martin H, Fuerderer S, et al. Vertebral body stenting: a new method for vertebral augmentation versus kyphoplasty. *Eur Spine J* 2010; 19: 916–23.
22. Klezl Z, Majeed H, Bommireddy R, et al. Early results after vertebral body stenting for fractures of the anterior column of the thoracolumbar spine. *Injury* 2011; 42: 1038–42.
23. Krappinger D, Kastenberger TJ, Schmid R. [Augmented posterior instrumentation for the treatment of osteoporotic vertebral body fractures]. *Oper Orthop Traumatol* 2012; 24: 4–12.
24. Hart RA, Prendergast MA, Roberts WG, et al. Proximal junctional acute collapse cranial to multi-level lumbar fusion: a cost analysis of prophylactic vertebral augmentation. *Spine J* 2008; 8: 875–81.

# Mitteilungen aus der Redaktion

## Besuchen Sie unsere zeitschriftenübergreifende Datenbank

[Bilddatenbank](#)

[Artikeldatenbank](#)

[Fallberichte](#)

## e-Journal-Abo

Beziehen Sie die elektronischen Ausgaben dieser Zeitschrift hier.

Die Lieferung umfasst 4–5 Ausgaben pro Jahr zzgl. allfälliger Sonderhefte.

Unsere e-Journale stehen als PDF-Datei zur Verfügung und sind auf den meisten der marktüblichen e-Book-Readern, Tablets sowie auf iPad funktionsfähig.

[Bestellung e-Journal-Abo](#)

## Haftungsausschluss

Die in unseren Webseiten publizierten Informationen richten sich **ausschließlich an geprüfte und autorisierte medizinische Berufsgruppen** und entbinden nicht von der ärztlichen Sorgfaltspflicht sowie von einer ausführlichen Patientenaufklärung über therapeutische Optionen und deren Wirkungen bzw. Nebenwirkungen. Die entsprechenden Angaben werden von den Autoren mit der größten Sorgfalt recherchiert und zusammengestellt. Die angegebenen Dosierungen sind im Einzelfall anhand der Fachinformationen zu überprüfen. Weder die Autoren, noch die tragenden Gesellschaften noch der Verlag übernehmen irgendwelche Haftungsansprüche.

Bitte beachten Sie auch diese Seiten:

[Impressum](#)

[Disclaimers & Copyright](#)

[Datenschutzerklärung](#)