Journal für
# Kardiologie
Austrian Journal of Cardiology
Österreichische Zeitschrift für Herz-Kreislauferkrankungen

**Guidelines Rechtsherz**

Huber G, Glaser F

*Journal für Kardiologie - Austrian Journal of Cardiology 2014; 21 (1-2), 38-48*

Homepage:
**www.kup.at/kardiologie**
Online-Datenbank
mit Autoren-
und Stichwortsuche

ÖKG Österreichische Kardiologische Gesellschaft
**Offizielles Partnerjournal der ÖKG**

EUROPEAN SOCIETY OF CARDIOLOGY®
**Member of the ESC-Editor's Club**

**Offizielles Organ des Österreichischen Herzfonds**

ACVC Association for Acute CardioVascular Care
**In Kooperation mit der ACVC**

**Indexed in ESCI part of Web of Science**
**Indexed in EMBASE**

Krause & Pachernegg GmbH • Verlag für Medizin und Wirtschaft • A-3003 Gablitz
P.b.b. 02Z031105M, Verlagsort: 3003 Gablitz, Linzerstraße 177A/21 Preis: EUR 10,–

Journal für
# Kardiologie

# e-Abo kostenlos

**Datenschutz:**

Ihre Daten unterliegen dem Datenschutzgesetz und werden nicht an Dritte weitergegeben. Die Daten werden vom Verlag ausschließlich für den Versand der PDF-Files des Journals für Kardiologie und eventueller weiterer Informationen das Journal betreffend genutzt.

**Lieferung:**

Die Lieferung umfasst die jeweils aktuelle Ausgabe des Journals für Kardiologie. Sie werden per E-Mail informiert, durch Klick auf den gesendeten Link erhalten Sie die komplette Ausgabe als PDF (Umfang ca. 5–10 MB). Außerhalb dieses Angebots ist keine Lieferung möglich.

**Abbestellen:**

Das Gratis-Online-Abonnement kann jederzeit per Mausklick wieder abbestellt werden. In jeder Benachrichtigung finden Sie die Information, wie das Abo abbestellt werden kann.

Das e-Journal
**Journal für Kardiologie**

- ✔ steht als PDF-Datei (ca. 5–10 MB) stets internetunabhängig zur Verfügung
- ✔ kann bei geringem Platzaufwand gespeichert werden
- ✔ ist jederzeit abrufbar
- ✔ bietet einen direkten, ortsunabhängigen Zugriff
- ✔ ist funktionsfähig auf Tablets, iPads und den meisten marktüblichen e-Book-Readern
- ✔ ist leicht im Volltext durchsuchbar
- ✔ umfasst neben Texten und Bildern ggf. auch eingebettete Videosequenzen.

**www.kup.at/kardiologie**

Die aktualisierte Fassung dieses Artikels aus dem Jahr 2018 finden Sie **hier**

# Guidelines Rechtsherz

G. Huber, F. Glaser

**Kurzfassung:** Obwohl das rechte Herz eine Schlüsselrolle bei Patienten mit kardiopulmonalen Erkrankungen spielt, gibt es auf nationaler Ebene bislang keinen Standard für eine systematische echokardiographische Untersuchung. Um zwischen normaler und abnormaler RV-Struktur und Funktion zu unterscheiden, müssen Größe, Volumen und Funktion in einem alle Standardschnitte abdeckenden Verfahren untersucht werden. Der Befund sollte quantitative und qualitative Parameter über die Größe des rechten Ventrikels und des rechten Vorhofs, sowie eine Beurteilung der rechtsventrikulären systolischen Funktion nach visueller Einschätzung und zumindest eines der empfohlenen semiquantitativen Parameters enthalten. Ebenso ist eine Angabe des systolischen pulmonalarteriellen Drucks mit einer Abschätzung des rechtsatrialen Drucks unter Beachtung der Größe und der respiratorischen Schwankungen der Vena cava inferior nötig. Die rasante technische Weiterentwicklung ermöglicht zunehmend eine quantitative Befundung der rechtsventrikulären Größe und Funktion und wird maßgeblich zur Standardisierung der Rechtsherzuntersuchung zwischen den Echolabors beitragen. Als Grundlage dienen die Empfehlungen der Europäischen Gesellschaft für kardiovaskuläre Bildgebung (EACVI), sodass sich die nationalen und europäischen Empfehlungen inhaltlich entsprechen.

**Schlüsselwörter:** Standardschnitte, quantitative und qualitative Parameter, Größe des rechten Ventrikels, Größe des rechten Vorhofs, rechtsventrikuläre systolische Funktion, TAPSE, SPAP

**Abstract: Right heart Echo Essentials.** Despite the key role of the right heart in patients with cardiopulmonary disease there is still a lack of a standardized echo work-up protocol on national level in several European countries. To differentiate abnormal from normal findings the structure and the function of the right heart has to be examined in all possible ways and through all given windows. Quantitative and qualitative assessment of the right ventricular and right atrial dimensions and visual assessment of the systolic Function along with the measurement of at least one of the recommended quantitative parameters should be included in the report. One should also estimate systolic pulmonary pressure using the TR Signal and the Dimension of the Vena cava inferior.. Ongoing research and rapid technical progress will further improve standardisation between modern echo labs. The recommendations provided are essentially identical with those provided by the European society of Cardiovascular Imaging. **J Kardiol 2014; 21 (1–2): 38–48.**

**Key words:** standardized echo work-up protocol, quantitative assessment, right ventricular dimension, right atrial dimension, assessment of the right ventricular systolic Function, TAPSE, Systolic Pulmonary Artery Pressure

## „Essentials“

Der rechte Ventrikel spielt eine wichtige Rolle bei Patienten mit kardiopulmonalen Erkrankungen. Es besteht bislang auf nationaler Ebene kein einheitlicher Standard für eine systematische Untersuchung der Rechtsherzfunktion. Die Ursache dafür ist, dass nach wie vor das Hauptaugenmerk dem linken Herzen gilt und wissenschaftliche Studien betreffend Referenzwerte für Funktion und Dimensionen des rechten Herzens vielfach nicht ausreichend vorhanden sind. Jede echokardiographische Untersuchung sollte eine Beurteilung des rechten Herzens unter der Ausnutzung verschiedener Schallfenster beinhalten. Der Befund sollte quantitative und qualitative Parameter über die Größe des rechten Ventrikels und des rechten Vorhofs, sowie eine Beurteilung der rechtsventrikulären systolischen Funktion (zumindest nach einer der folgenden Methoden: „fractional area change“ [FAC], „tricuspid anular plane systolic excursion“ [TAPSE], oder den RV „index of myocardial performance“ [RIMP]) enthalten. Ebenso ist eine Angabe des systolischen pulmonalarteriellen Drucks mit einer Abschätzung des rechtsatrialen (RA-) Drucks unter Beachtung der Größe und der respiratorischen Schwankungen der Vena cava inferior nötig.

### Essenzielle Schallfenster und Schnitte

Apikaler Vierkammerblick, RV-fokussierter apikaler Vierkammerblick, linksparasternale Längsachse und parasternale Kurzachse, linksparasternaler rechtsventrikulärer Einflusstrakt-Schnitt und subkostale Vierkammer- und Kurzachsen-Schnitte.

Eingelangt und angenommen am 31. Oktober 2013; Pre-Publishing Online am 19. Dezember 2013
Aus der 1. Med. Abteilung Donauspital im SMZ-Ost, Wien
**Korrespondenzadresse:** Dr. Gustav Huber, 1. Med. Abteilung Donauspital im SMZ-Ost, A-1220 Wien, Langobardenstraße 122; E-Mail: gustav.huber@wienkav.at

### Essenzielle Rechtsherzdimensionen

Rechter Ventrikel (RV) und rechtsventrikulärer Ausflusstrakt (RVOT) Dimensionen

Alle linearen Durchmesser werden enddiastolisch (unmittelbar nach Schluss der Mitralklappe bzw. am Beginn des QRS-Komplexes) gemessen. Die maximalen Durchmesser des rechten Ventrikels werden in einem auf den rechten Ventrikel fokussierten, nicht-verkürzten, apikalen Vierkammerblick erhoben (Abb. 1). Der proximale RVOT wird in der parasternalen langen oder kurzen Achse vor der Aortenklappe gemessen, der distale RVOT in der parasternalen kurzen Achse am ventrikelseitigen Pulmonalklappenansatz, die rechtsventrikuläre Wandstärke bevorzugt von subkostal, alternativ von links parasternal. Als **abnorm** wird gewertet:

- Basaler Durchmesser > 42 mm
- RV-Mitte > 35 mm
- Longitudinaler Durchmesser > 86 mm
- Proximaler RVOT > 33 mm
- Distaler RV > 27 mm
- RV-Wandstärke > 5 mm

Rechtes Atrium (RA) Dimensionen (Abb. 2)

Die Größe des RA wird endsystolisch (unmittelbar vor dem Öffnen der Mitralklappe) im Vierkammerblick gemessen. Als **abnorm** wird gewertet:

- RA-Fläche > 18 $cm^2$
- RA-Länge > 53 mm
- RA-Durchmesser: > 44 mm endsystolisch

Vena cava inferior (VCI) Dimensionen

Der Durchmesser der VCI und ihr inspiratorischer Kollaps werden von subkostal gerade proximal der Eintrittsstelle der Lebervenen gemessen.

Ein VCI-Durchmesser ≤ 21mm mit Kollaps > 50 % beim Sniff-Test entspricht einem normalen RA-Druck von 3 mm



For personal use only. Not to be reproduced without permission of Krause & Pachernegg GmbH.

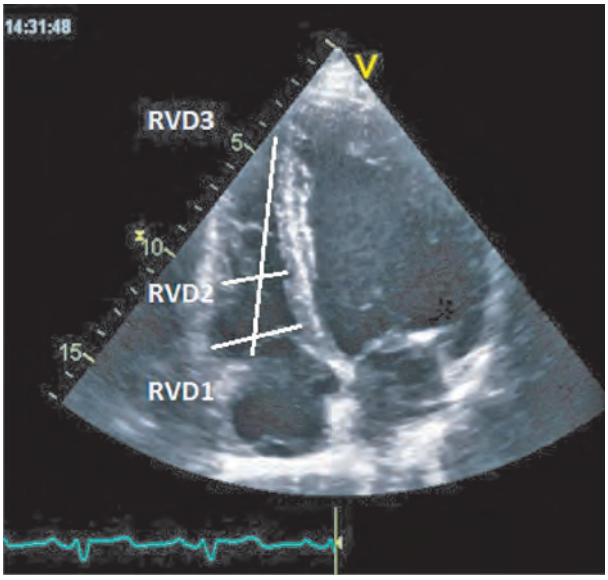


**Abbildung 1:** Durchmesser > 42 mm an der Rechtherzbasis, > 35 mm in der Ventrikelmitte werden als Rechtsherzdilatation gewertet, ebenso ein Längsdurchmesser > 86 mm.

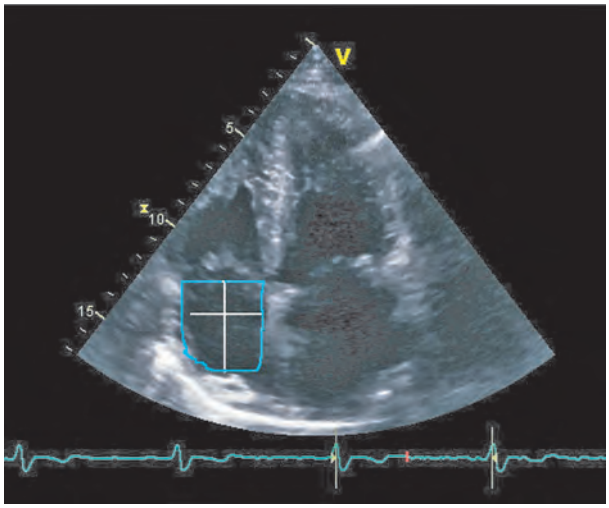


**Abbildung 2:** Rechtes Atrium

(0–5 mmHg), ein Durchmesser > 21mm mit Kollaps < 50 % mit Sniff entspricht einem erhöhten RA-Druck von 15 mmHg (10–20 mmHg). Bei Situationen, die nicht in dieses Schema passen, sollen eine Anpassung durch Angabe eines Zwischenwertes (8 mmHg) oder andere Indikatoren zur Evaluierung des RA-Druckes herangezogen werden.

## Essenzielle Parameter der systolischen (und globalen) Funktion des RV

Right ventricular index of myocardial performance (RIMP)
RIMP ist ein Index der globalen (systolischen und diastolischen) RV-Funktion. Er wird definiert durch die Summe der isovolumetrischen Zeiten (isovol. Relaxationszeit [IVRT] und isovol. Kontraktionszeit [IVCT]), dividiert durch die Ejektionszeit (ET), somit (IVRT+ IVCT)/ET. Verwendet man den gepulsten Doppler (PW), wird die ET im RVOT gemessen, sowie die Zeit von Trikuspidalklappenschluss (Ende A-Welle) bis Trikuspidalklappenöffnung (Beginn E-Welle) an der Trikuspidalklappe (meist Ringebene). Die Summe der isovolumetrischen Zeiten ergibt sich, indem man davon die ET subtrahiert. Verwendet man den Gewebedoppler (TD) des basalen lateralen RV-Segmentes oder des lateralen Trikuspidalanulus sowie die Zeit vom Ende der lokalen A-Welle bis zum Beginn der lokalen E-Welle, wird die lokale ET gemessen. Die Verwendung des TD hat den Vorteil, dass nur eine Kurve vermessen werden muss, während die Werte des PW von verschiedenen Herzzyklen gewonnen werden müssen.

Als abnormal wird ein Wert von > 0,4 bei Verwendung des PW und > 0,55 bei Verwendung des TD gewertet.

Tricuspid anular plane systolic excursion (TAPSE)
M-Mode-Messung der systolischen Bewegung des Trikuspidalklappenanulus (TA) in Richtung Apex. Relativ gute Korrelation mit quantitativen Methoden der RV-systolischen Funktion, leicht und reproduzierbar zu messen. Als abnorm wird ein Wert von ≤ 16 mm angesehen.

Fractional area change (FAC)
Die 2-dimensionale FAC ist definiert als (enddiastolische Fläche – endsystolische Fläche)/enddiastolische Fläche × 100. Sie wird im nicht verkürzten RV-fokussierten Vierkammerblick gemessen (Apex und Lateralwand in Systole und Diastole erkennbar). Als abnorm wird eine FAC von < 35 % gewertet.

S’
Maximale systolische Geschwindigkeit des basalen Segments der RV-Lateralwand bzw. des TA, gemessen mittels TD. Gute Korrelation mit quantitativen Methoden der RV-systolischen Funktion, leicht und reproduzierbar zu messen. Als abnorm wird ein S’ von < 10 cm/sec gewertet.

## Essenzielle Parameter der diastolischen Funktion des RV und des RV-Füllungsdrucks

Als „essenzielle“ Parameter zur Evaluierung der diastolischen Funktion des RV wird in den Empfehlungen der EACVI neben gut evaluierten Parametern Lebervenenflussprofil, VCI-Durchmesser und deren Durchmesserabnahme beim Snifftest auch das E/A-Verhältnis des Trikuspidalflusses sowie das E (Trikuspidalfluss)/E’ (lateraler TA) angegeben, weiters eine Gradeinteilung der diastolischen Dysfunktion in „Relaxationsstörung“, „pseudonormal“ und „restriktiv“, analog zur diastolischen Dysfunktion des LV getroffen. Tatsache ist, dass letztere Parameter und die Gradeinteilung der diastolischen Dysfunktion des RV unzureichend evaluiert sind und ihre prognostische Wertigkeit noch weitgehend ungeklärt ist. Als „essenziell“ dürfen daher obige Parameter der VCI-Weite, mit Einschränkung jene des Lebervenenflusses (siehe unten), gelten.

## Systolischer pulmonalarterieller Druck (SPAP)

Die maximale Geschwindigkeit des Trikuspidalinsuffizienz-(TI-) Jets erlaubt eine zuverlässige Messung des systolischen RV/RA-Gradienten, der bei Addition des echokardiographisch erhobenen RA-Drucks und bei freier RV-Ejektion dem SPAP entspricht.

Als abnorm gilt ein echokardiographisch ermittelter SPAP von ≥ 36 mmHg.

| | |
|---|---|
| 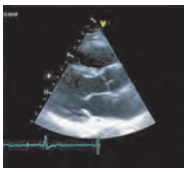 Parasternal lange Achse, RV-Vorderwand | Initiale visuelle Beurteilung der rechtsventrikulären Dimensionen, der RV-Funktion und des RVOT. Als Einzelschnitt – je nach Schallfenster ungenügend. |
| 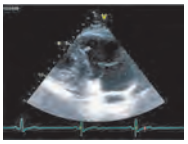 Parasternal lange Achse, RV-Einflusstrakt | Wichtiger Schnitt zur Beurteilung der anterioren und posterioren RV-Wand samt gleichnamiger Papilarmuskeln sowie des anterioren und des posterioren Segels der Trikuspidalklappe, Eustachische Klappe. |
| Parasternal kurze Achse, basaler RV | Basale und anteriore RV-Wand. Anteriores und septales Trikuspidalklappensegel; interatriales Septum; Hinweis auf Shunt. |
| Parasternal kurze Achse, RV-Höhe MV | Basaler Abschnitt der anterioren, inferioren und posterioren rechtsventrikulären Wand; Form des rechten Ventrikels; Abflachung des Septums bei RV-Belastung. |
| 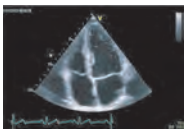 Apikaler Vierkammerblick | Größe, Form und Funktion von RA und RV; Vermessung der RV- und RA-Durchmesser und des RA-Volumens; Visualisierung und Vermessung einer Trikuspidalinsuffizienz (TI). |
| 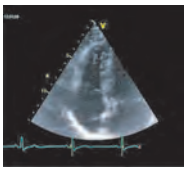 Apikaler Vierkammerblick, Fokus RV | Zusätzlich empfohlene Schnittführung; Vermessung des basalen RV-Durchmessers; anteriores und septales Trikuspidalklappensegel; bessere Anlotung des TI-Jets. |
| 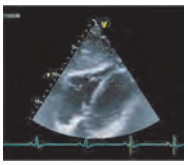 Subkostaler Vierkammerblick | Vermessung der RV-Wanddicke; beste Visualisierung eines Kollaps der rechtsventrikulären Wand bei tamponierendem Perikarderguss; interatriales Septum. |

**Abbildung 3:** Ausgewählte echokardiographische Schnittebenen für die Beurteilung der rechtskardialen Abschnitte des Herzens. Die unterschiedlichen Einstellungen haben additiven Informationsgehalt, aber auch jeweils zu beobachtende Limitationen. Erstellt nach [1].

## Schallfenster und echokardiographische Schnitte des rechten Herzens

Um zwischen normaler und abnormaler RV-Struktur und Funktion zu unterscheiden, müssen Größe, Volumen und Kontraktilität unter Verwendung aller oben angeführten essentiellen Standardschnitte untersucht werden.

Aufgrund der komplexen Konfiguration des RV kann die Evaluierung der gleichen Struktur des RV in unterschiedlichen Schnitten zu scheinbar unterschiedlichen Ergebnissen führen. Bei Diskrepanzen ist es die Aufgabe des Untersuchers, alle Informationen zu einer sinnvollen globalen Beurteilung des rechten Herzens zusammen zu fügen (Abb. 3).

## Rechtsherzsegmente und koronare Blutversorgung

Die rechte Koronararterie versorgt den rechten Ventrikel über marginale Äste. Im Falle eines akuten Myokardinfarktes ist generell umso mehr rechtsventrikuläres Myokard betroffen, je weiter proximal die Läsion liegt. Im Falle des Verschlusses des Ramus interventricularis posterior der rechten Koronararterie können die Wandbewegungsstörungen der RV-inferioren Wand am besten in einem parasternalen rechtsventrikulären Einflussblick gesehen werden. Die Blutversorgung des Moderatorbandes wird über Rami perforantes der LAD gewährleistet. Diese Versorgung wird manchmal in Fällen von Alkoholablation des Septums relevant. Bei 30 % der Herzen entspringt die Konusarterie aus einem separaten Koronarostium und versorgt das Infundibulum. Sie kann kollateralgebend für die LAD sein. In < 10 % der Herzen versorgen posterolaterale Äste der CX die freie posteriore rechtsventrikuläre Wand. Ein Teil des rechtsventrikulären Apex kann von der LAD versorgt und bei Vorderwandinfarkt mit betroffen sein. Zusätzlich gibt es eine Reihe nicht-ischämischer Erkrankungen, die mit regionalen Wandbewegungsstörungen des rechten Ventrikels einhergehen können (Abb. 4).

## Konventionelle 2-dimensionale Echokardiographie des rechten Herzens

### Rechter Vorhof

Eine adäquate Bildgebung des rechten Vorhofs sollte bei allen Patienten, die wegen Links- oder Rechtsherzdysfunktion untersucht werden, durchgeführt werden. Das obere Limit der RA-Fläche im Vierkammerblick ist 18 $cm^2$.

Bei allen Patienten mit schlechter Schallqualität können alternativ die rechtsatrialen Durchmesser gemessen werden. Referenzwerte hierbei sind 4,4 und 5,3 cm. Aufgrund der fehlenden Standardisierung der Daten über das RA-Volumen wird die Routinevolumetrie derzeit nicht empfohlen.

Abschätzung des RA-Druckes

Der RA-Druck wird primär auf Basis der VCI-Weite und ihres Kollaps beim Sniff-Test abgeschätzt. Diese Parameter sind bei der Mehrzahl der Patienten anwendbar und gut evaluiert. Die VCI-Weite ist bei beatmeten Patienten nicht aussagekräftig, hier kann üblicherweise der zentralvenöse Druck über einen Katheter gemessen werden. Eine englumige VCI kann aber auch bei diesen Patienten als Zeichen für Hypovolämie verwendet werden. Gemessen wird im subkostalen Längsschnitt, endexspiratorisch, proximal der Einmündung der Lebervenen. Die Atemvariabilität wird bei ruhiger Atmung und beim Sniff-Test beobachtet. Schlanke Probanden, ins-

besondere Athleten, können eine weite VCI haben, ohne dass ein erhöhter RA-Druck vorliegt. Aus Gründen der Einfachheit und Einheitlichkeit der Befunde sollten Zahlenwerte des RA-Druckes angegeben werden.

Ein Durchmesser der Vena cava inferior (VCI) < 2,1 cm, der beim Sniff-Test um 50 % abnimmt, spricht für einen normalen rechtsatrialen Druck von etwa 3 mmHg (entspricht 0–5 mmHg). Ein IVC-Durchmesser > 2,1 cm, der beim Atemmanöver < 50 % abnimmt, weist auf einen erhöhten Vorhofdruck von 15 mmHg (10–20 mmHg) hin. In unklaren Fällen, in denen diese Empfehlung nicht anwendbar ist, kann ein Zwischenwert von 8 mmHg (5–10 mmHg) verwendet werden. Empfohlen ist in dieser Situation jedoch die Zuhilfenahme sekundärer Parameter zur Abschätzung des RA-Drucks:

– Lebervenenfluss: Normalerweise ist sowohl die maximale Geschwindigkeit als auch das Geschwindigkeitszeitintegral des systolischen Vorwärtsflusses (Vs bzw. VTIs) höher als die des diastolischen (Vd bzw. VTId). Bei erhöhten RA-Drücken dreht sich dieses Verhältnis um, sodass ein Verhältnis Vs/Vd < 1 entsteht. Die systolische „Lebervenen-Füllungsfraktion“ ist definiert als Vs/(Vs+ Vd) und ein Wert von < 55 % diskriminierte am besten zwischen normalem und erhöhtem RA-Druck, wobei als erhöht ein Wert von > 8 mm Hg definiert wurde.
– 2D-Hinweise für erhöhten RA-Druck sind ein dilatierter rechter Vorhof, sowie eine Biegung des IAS nach links während des gesamten Herzzyklus.
– Ebenso darf ein restriktiver Trikuspidalis-Einstrom (siehe diastolische Funktion des RV) als Hinweis für erhöhten RA-Druck gelten.

Wenn in unklaren Fällen keines dieser sekundären Zeichen vorliegt, kann ein Normalwert von 3 mmHg angenommen werden. Bei sekundären Anzeichen der RA-Druckerhöhung soll ein Druck von 15 mm Hg angenommen werden.

Patienten, die kein Atemmanöver durchführen können, sollten während ruhiger Atmung einen IVC-Kollaps von > 20 % haben, ansonsten können erhöhte RA-Drücke angenommen werden.

## Rechter Ventrikel

Wandstärke des rechten Ventrikels

Eine Zunahme der Wandstärke des rechten Ventrikels ist für gewöhnlich das Ergebnis einer rechtsventrikulären systolischen Druckerhöhung. Bei hypertropher Kardiomyopathie liegt gewöhnlich eine biventrikuläre Hypertrophie vor. Die Wandstärke des freien rechten Ventrikels wird enddiastolisch mittels M-Mode- oder 2D-Echokardiographie in einem subkostalen Schnitt gemessen. Rechtsventrikuläre Trabekel und Papillarmuskeln dürfen nicht mitgemessen werden, ebenso muss mittels optimaler Geräteeinstellung ausgeschlossen werden, dass epikardiales Fett oder verdicktes Perikard mitgemessen werden.

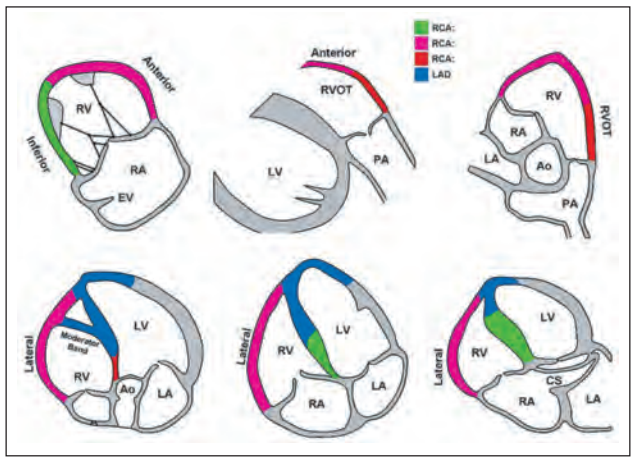


**Abbildung 4:** Segmentale Nomenklatur der rechtsventrikulären Wandabschnitte und der koronaren Blutversorgung. Ao: Aorta; CS: Koronarsinus; LA: left atrium; LAD: left anterior descending artery; LV: left ventricle; PA: pulmonary artery; RA: right atrium; RCA: right coronary artery; RV: right ventricle; RVOT: right ventricular outflow tract. Nachdruck aus [1] mit Genehmigung von Elsevier.

Als oberer Grenzwert für die RV-Wandstärke gelten 0,5 cm. Ein Grenzwert für „zu dünne Wand“ (wie bei Uhl’scher Anomalie, ARVD oder Narben) ist nicht definiert. Eine abweichende rechtsventrikuläre Wanddicke mit einem oberen Grenzwert von 0,5 cm sollte immer im Befund angeführt werden, insbesondere bei Patienten mit RV- oder LV-Dysfunktion (Abb. 5).

Rechtsventrikuläre lineare Dimensionen

Die Vermessung des RV erfolgt in den apikalen Vierkammerblicken enddiastolisch. Qualitativ ist die Größe des RV nicht mehr als 2/3 der Größe des LV im Standard-Vierkammerblick, der LV ist spitzenbildend. Erreicht der RV in diesem Schnitt die Größe des LV, ist er sicher signifikant dilatiert.

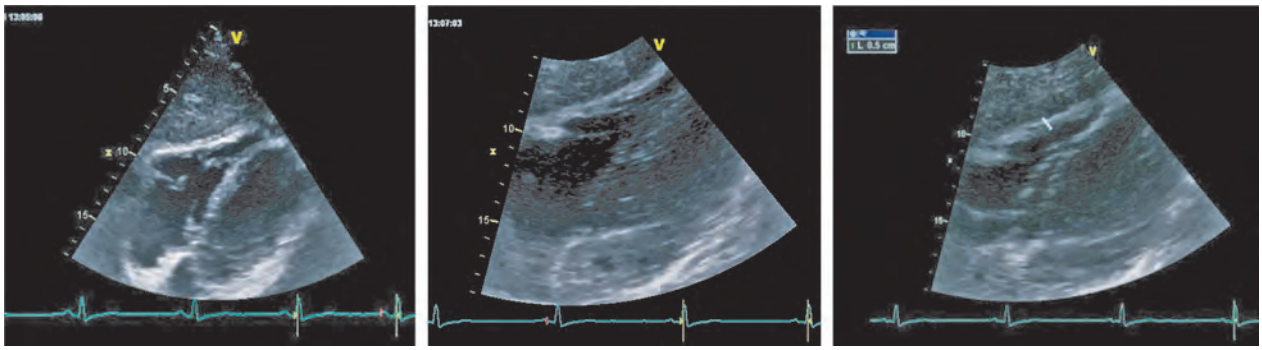

**Abbildung 5:** Vermessung der Wandstärke des rechten Ventrikels von subkostal im B-Bild am Ende der Diastole.

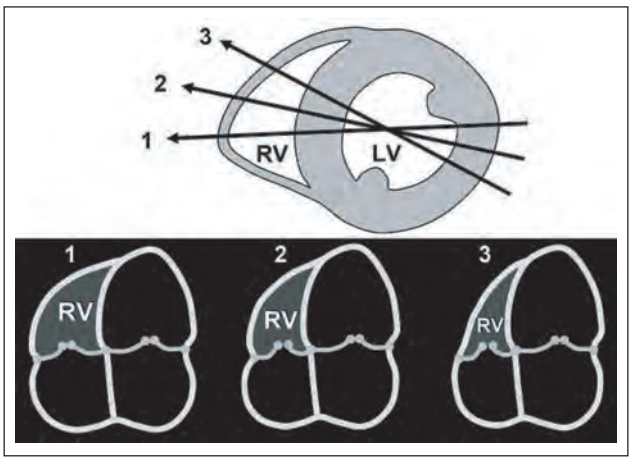


**Abbildung 6:** Die visuelle Beurteilung der RV. Bei mehreren möglichen Schnittebenen gilt der größte gemessene Wert. Nachdruck aus [1] mit Genehmigung von Elsevier.

Die Vermessung des RV soll im RV-fokussierten apikalen Vierkammerblick vorgenommen werden, da im Standard-Vierkammerblick oft eine optimale Einstellung des RV nicht zu erreichen ist. Dies bedeutet, dass der RV in seiner maximalen Länge abgebildet und die RV-Lateralwand optimal dargestellt wird. Eine Überschätzung des RV-Querdurchmessers wird vermieden, indem die Schallebene zentral durch das LV-Cavum platziert wird, eine Unterschätzung durch Rotation des Schallkopfs, bis der maximale Querdurchmesser des RV erreicht wird. Kontrolliert wird die Schnittführung durch zentrale Anlotung des IAS und IVS: Weder Anteile des LVOT noch des Koronarsinus dürfen mit dargestellt sein.

Der basale RV-Durchmesser ist der größte innerhalb des basalen Drittels des RV, der mittlere wird in RV-Mitte gemessen. Der longitudinale Durchmesser wird vom Apex bis zur Trikuspidalringebene gemessen (Abb. 6).

Die Größe in Relation zu jener des LV sowie der basale RV-Durchmesser sollten in allen kompletten echokardiographischen Berichten enthalten sein. Bestehen Hinweise für eine rechtsseitige Herzerkrankung, sollten idealerweise auch der mittlere quere und der longitudinale DM erhoben werden. Auch bei Messwerten innerhalb des Normbereiches kann der RV als dilatiert beschrieben werden, wenn er größer ist als der RV.

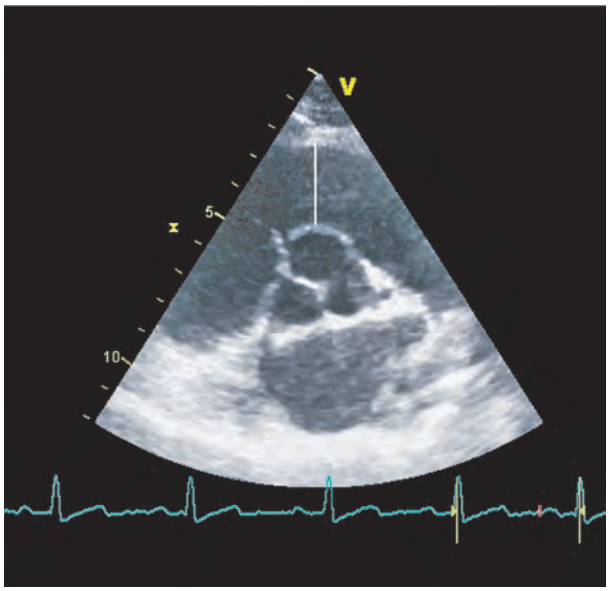


**Abbildung 7:** Vermessung des proximalen RVOT-Durchmessers im parasternalen Kurzachsenschnitt.

### RVOT

Der RVOT umfasst das subpulmonale Infundibulum und die Pulmonalklappe, die proximale Begrenzung ist die Crista supraventricularis. Er hat besondere Bedeutung bei kongenitalen Herzerkrankungen sowie Arrhythmien aus dem rechten Herzen. Messtechnik siehe oben.

Bei ausgewählten Patienten mit kongenitalen Herzerkrankungen oder Arrhythmien mit potenziellem Ursprung aus dem RVOT sollen der proximale und der distale Durchmesser des RVOT in den parasternalen Lang- und Kurzachsenschnitten gemessen werden (Abb. 7).

## Rechtsventrikelfunktion, FAC und volumetrische Messungen des RV

### RV-Fläche, FAC

Die 2-dimensionale FAC korreliert mit der mittels Magnetresonanztomographie (MRI) ermittelten EF und ist ein unabhängiger Morbiditäts- und Mortalitätsprädiktor nach Pulmonalembolie und Myokardinfarkt. Die endsystolische und

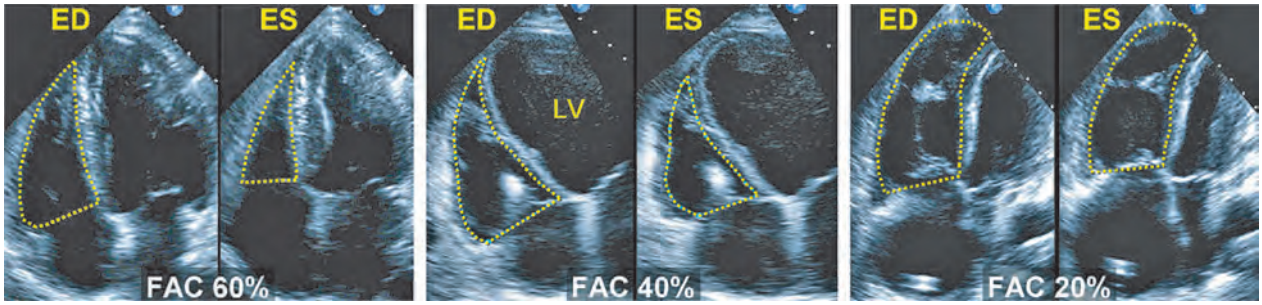


**Abbildung 8:** Beispiele für die Vermessung des „fractional area change" (FAC). Die Prozent errechnen sich durch die Subtraktion der endsystolischen von der enddiastolischen Fläche, wobei die Grenze des Endokards in einem rechtsventrikulär fokussierten apikalen Vierkammerblick vom lateralen Trikuspidalanulus über die freie Wand zur Herzspitze und dann entlang des Septums zurück zum gegenüberliegenden Trikuspidalanulus enddiastolisch und endsystolisch nachgezogen wird. **Links:** Normalbefund mit einem FAC von 60 %; **Mitte:** Moderat dilatierter rechter Ventrikel mit einem eingeschränkte FAC von 40 %; **Rechts:** Deutlich dilatierter rechter Ventrikel mit FAC 20 %. Nachdruck aus [1] mit Genehmigung von Elsevier.

enddiastolische Fläche wird entsprechend Abbildung 8 umfahren.

Die FAC ist eine der empfohlenen Methoden der Quantifizierung der rechtsventrikulären systolischen Funktion mit einem unteren Referenzwert von 35 %

### 2-dimensionale Bestimmung der RV-Volumina und EF

Im Gegensatz zu den entsprechenden Messungen des linken Ventrikels hat sich die 2-dimensionale Bestimmung der RV-Volumina und EF mittels Disksummations- oder Area-length-Methode aufgrund der Komplexizität der RV-Form und der Ungenauigkeit der nötigen geometrischen Modelle nicht bewährt.

Die 2-dimensionale Berechnung der rechtsventrikulären Ejektionsfraktion wird daher nicht empfohlen!

### 3-dimensionale Bestimmung der RV-Volumina und EF

Verglichen mit 2D-Echokardiographie weisen mittels 3D-Echokardiographie ermittelte RV-enddiastolische und -endsystolische Volumina weniger Unterschätzung der wahren Volumina auf. Die mittels verschiedener komplexer Berechnungsmodelle ermittelten Volumina und EF korrelierten gut mit MRI. Weitere Studien sind zur Ermittlung von Normwerten und Standardisierung der Methoden nötig. Gepoolte Daten ergaben einen oberen Referenzwert für das enddiastolische Volumen von 89 ml/m$^2$, für das endsystolische Volumen von 45 ml/m$^2$ und einen unteren Normwert für die EF von 44 %.

Derzeit erscheint es angebracht, die 3D-Echokardiographie nur zur Verlaufskontrolle bei serieller rechtsventrikulärer Volumens- und EF-Bestimmung einzusetzen.

## Rechter Ventrikel und interventrikuläres Septum (IVS)

Die Stellung des interventrikulären Septums hängt vom relativen Druckgradienten zwischen linkem und rechtem Ventrikel ab. Dementsprechend besteht bei normalen Druckverhältnissen systolisch und diastolisch eine Biegung des Septums nach rechts – sowohl im apikalen Vierkammerblick als auch in der kurzen Achse. Die Form des linken Ventrikels ist normalerweise rund und wird mit Zunahme des relativen rechtsventrikulären Druckes im Kurzachsenschnitt zunehmend D-förmig deformiert. Der Zeitpunkt der maximal abnormen Septumstellung ist bei reiner RV-Druckbelastung endsystolisch, bei reiner RV-Volumsbelastung enddiastolisch. Die Septumbewegung wird jedoch durch die linksventrikulären Druckverhältnisse, Infarkte mit septaler Beteiligung und ventrikuläre Leitungsstörungen (v. a. Linksschenkelblock) mit beeinflusst.

Eine visuelle Beurteilung der Form des interventrikulären Septums in der Systole und in der Diastole unter besonderer Beachtung einer D-förmigen Deformation des linken Ventrikels hilft bei der Diagnose einer rechtsventrikulären Druck- oder Volumenüberlastung. Obwohl dies kein sicheres diagnostisches Kriterium darstellt, gibt es doch einen wichtigen Hinweis auf rechtsventrikuläre Erkrankungen (Abb. 9).

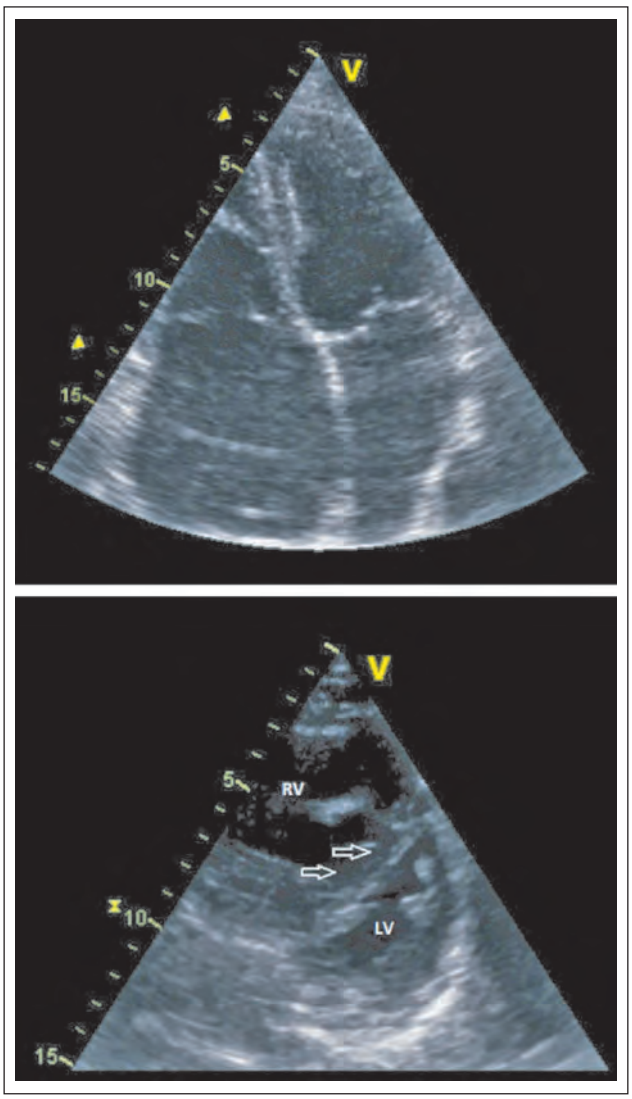


**Abbildung 9:** Patient mit rechtsventrikulärer Volumsbelastung bei schwerer Trikuspidalinsuffizienz.

Der linke Ventrikel Gesunder behält während des gesamten kardialen Zyklus seine zirkuläre Form. Bei einer rechtsventrikulären Druckbelastung hingegen gibt es endsystolisch eine septale Einwärtsbewegung nach links und eine Gegenbewegung am Ende der Diastole. Eine rechtsventrikuläre Volumsbelastung wiederum führt zu einer konstanten Abflachung des Septums, die als D-Shape-Septum beschrieben wird.

## Hämodynamik des rechten Ventrikels und der pulmonalen Zirkulation

### SPAP

Der SPAP kann durch die Geschwindigkeit des TI-Jets abgeschätzt werden. Der mittlere pulmonalarterielle Druck kann durch die pulmonalarterielle Akzelerationszeit (AT) abgeschätzt oder von den systolischen und diastolischen Drücken hergeleitet werden.

Der RVSP kann ausreichend verlässlich mittels der Spitzengeschwindigkeit des TI-Jets (eingesetzt in die simplifizierte Bernoulli-Gleichung) und dem angenommenen Druck des rechten Vorhofs bestimmt werden.

In Abwesenheit eines Gradienten im RVOT oder über der Pulmonalklappe entspricht der SPAP dem RVSP. In Fällen von erhöhten RVSP muss eine RVOT-Obstruktion oder eine Pulmonalstenose, insbesondere bei Patienten mit einer kongenitalen Herzklappenerkrankung oder nach Pulmonalklappenoperation, ausgeschlossen werden. Eine saubere Dopplerkurve ist essenziell. Bei schlechter Signalqualität kann ein Echokontrastmittel zur Signalverstärkung verwendet werden, wobei eine Reduktion der Gain-Einstellung zum Erreichen einer sauberen Kurve und zur Verhinderung einer Überschätzung des Gradienten nötig ist.

Der invasiv gemessene Normalwert für den mittleren pulmonalarteriellen Druck ist 25 mmHg. In der täglichen Praxis der Echolabors wird aber die Bestimmung des systolischen Pulmonalarteriendrucks leichter und daher häufiger bestimmt. Normale Ruhewerte sind definiert als eine Spitzengeschwindigkeit < 2,8 m/sec oder ein Spitzendruck von 35 mmHg bei einem angenommenen Vorhofdruck von 3–5 mmHg.

Diese Werte können mit dem Alter und bei größerer Körperoberfläche zunehmen. Das muss bei Messungen im oberen Normbereich ins Kalkül gezogen werden. Bei Patienten mit schwerer TI wird das Dopplersignal aufgrund eines frühen Druckausgleichs zwischen RV und RA abgeschnitten, sodass der RVSP bzw. SPAP durch die vereinfachte Bernoulli-Gleichung unterschätzt wird.

In einem aktuellen Experten-Konsensusdokument des American College of Cardiology (ACC) und der American Heart Association (AHA) über pulmonalarterielle Hypertonie wird empfohlen, Patienten mit Dyspnoe und einem geschätzten RVSP über 40 mmHg weiter abzuklären [2].

## Diastolischer pulmonalarterieller Druck

Der pulmonalarterielle diastolische Druck (PADP) kann über die Geschwindigkeit des enddiastolischen Pulmonalinsuffizienz- (PR-) Jets und die modifizierte Bernoulli-Gleichung PADP = 4× (enddiastolische PR-Geschwindigkeit)$^2$ + RA-Druck abgeschätzt werden.

## Pulmonalarterieller Mitteldruck

Kennt man den systolischen und den diastolischen pulmonalarteriellen Druck, so kann der mittlere PA-Druck nach der Standardformel 1/3(SPAP)+2/3(PADP) berechnet werden.

Der mittlere PA-Druck kann ebenso über die pulmonale Akzelerationszeit (AT) (systolisches PW-Flusssignal in der Pulmonalarterie) nach der Formel PA-Druck = 79–(0,45 × AT) abgeschätzt werden. Bei Patienten mit AT < 120 msec ist die Formel PA-Druck = 90–(0,62 × AT) besser zur Abschätzung des pulmonalarteriellen Mitteldruckes geeignet. Generell gilt: Je kürzer die AT – gemessen vom Beginn der EKG-Q-Welle bis zur Spitzengeschwindigkeit des Pulmonalisflusses –, umso höher ist der pulmonal vaskuläre Widerstand und damit der PA-Druck – sofern sich die Herzfrequenz zwischen 60 und 100 Schlägen/Minute bewegt. Diese empirische Formel hat allerdings bisher wenig Verbreitung gefunden und ist wenig validiert.

Der mittlere PA-Druck kann auch als 4× (frühe PR-Geschwindigkeit)$^2$ + abgeschätztem RA-Druck angegeben werden. Eine weitere kürzlich beschriebene Methode verwendet den mittleren Gradienten des TI-Jets + abgeschätztem RA-Druck, um den mittleren systolischen Druck abzuschätzen [3]. Diese Methoden wurden durch den Rechtsherzkatheter validiert und erscheinen genauer als die empirische Methode der pulmonalen Akzelerationszeit. Wann immer möglich, ist es hilfreich, mehrere Methoden zur Berechnung des Mitteldruckes anzuwenden.

Der SPAP sollte bei allen Patienten mit zur Vermessung geeignetem TI-Jet berechnet und im Befund angegeben werden. Die empfohlene Methode ist das Verwenden der TI-Geschwindigkeit nach der vereinfachten Bernoulli-Gleichung unter Hinzufügen eines geschätzten RA-Druckes, wie oben detailliert angeführt. Bei Patienten mit pulmonalarterieller Hypertonie oder Herzinsuffizienz sollen zusätzlich ein geschätzter PADP und PAMP unter Verwendung der späten und frühen PR-Geschwindigkeit bzw. des mittleren Gradienten des TI-Jets angegeben werden. Wenn der abgeschätzte SPAP ≥ 35 mmHg ist, ist eine genaue Abklärung, unter Einbeziehung aller klinischen Informationen, angezeigt.

## Pulmonalgefäßwiderstand

Der SPAP ergibt sich aus der elementaren Flussgleichung F = ÄP/R, wobei ÄP den transpulmonalen Druckgradienten darstellt, R den pulmonalen Gefäßwiderstand. Einem erhöhten SPAP kann demnach ein hoher Pulmonalgefäßwiderstand und/oder ein erhöhter Pulmonalfluss zugrunde liegen. Der Pulmonalgefäßwiderstand kann einfach durch die Bestimmung der Relation der max. TI-Flussgeschwindigkeit, (in m/sec) zum Geschwindigkeits-Zeit-Integral des RVOT (in cm) abgeschätzt werden. Der Normalwert für diese Relation ist < 0,15, eindeutig abnorm sind Werte > 0,25. Der Widerstand kann in Wood-Einheiten empirisch wie folgt errechnet werden: (TRVmax/RVOT TVI) 10 + 0,16.

Die Tatsache, dass der SPAP bei hohem Links-Vorhofdruck (= Linksherzinsuffizienz) sekundär erhöht sein kann, ist dabei nicht berücksichtigt.

Die echokardiographische Abschätzung des Pulmonalgefäßwiderstandes ist nicht gut genug abgesichert, sodass sie derzeit nicht routinemäßig empfohlen werden kann.

Für Therapieentscheidungen sollte die nicht-invasive Abschätzung des PVR keinesfalls der invasiven Evaluierung vorgezogen werden.

## Messung des PA-Druckes während Belastung

Normalerweise erhöht körperliche Anstrengung das Schlagvolumen, während der pulmonalarterielle Widerstand abnimmt. Normalwerte sind definiert durch einen SPAP < 43 mmHg während der Belastung. Bei gut trainierten Athleten oder Älteren (> 55 Jahre) wurden Werte von 55–60 mmHg bei Ausbelastung gemessen. Eine pulmonale hypertensive Regula-

tion während Belastung ist bei vielen Krankheitsbildern, unter anderem Herzinsuffizienz, pulmonale Hypertonie und Herzklappenerkrankungen, klinisch relevant. Entsprechend obiger Diskussion kann eine abnormale pulmonale Druckerhöhung während der Belastung einerseits bei supernormalem Cardiac-Output bei Athleten, andererseits bei normaler Flusserhöhung mit gleichzeitig erhöhtem Widerstand aufgrund limitierter Kapazität des pulmonalarteriellen Bettes vorkommen. Zur Klärung dieser Frage kann die Bestimmung des pulmonalen Widerstands wie oben diskutiert hilfreich sein.

Bei Patienten mit Dyspnoe unklarer Genese und normaler Ruheechokardiographie sowie ohne Hinweise für KHK ist es sinnvoll, eine Stressechokardiographie zur Detektion eines belastungsinduzierten pulmonalen Hypertonus durchzuführen. Die Fahrradergometrie ist die bevorzugte Belastungsmethode, das obere Limit für den SPAP bei mittlerer Belastungsintensität liegt bei 43 mmHg. Beim Management von Patienten mit Herzklappenerkrankungen gelten die von ACC und AHA definierten Grenzwerte.

## Weitere Parameter zur Evaluierung der globalen rechtsventrikulären Funktion

Oberflächlich gelegene zirkumferentielle Muskelfasern sind verantwortlich für die Einwärtsbewegung, während die inneren longitudinalen Fasern eine Basis-Apex-Kontraktion hervorrufen. Diese hat im Vergleich zum linken Ventrikel einen größeren Anteil an der Ventrikelentleerung. Ähnlich wie beim linken Ventrikel werden praktisch alle Parameter durch Änderungen der Vor- und Nachlast beeinflusst. Die Einschätzung der globalen Rechtsventrikelfunktion beinhaltet Methoden wie RIMP, RV dP/dt, (3D)RV-EF und FAC (siehe oben), weiters regionale Parameter wie Tissue-Doppler und TAPSE.

Eine Reihe weiterer Parameter kann bei speziellen Patienten erhoben werden, sind aber – überwiegend aufgrund unzureichender Datenlage oder wegen technischer Limitationen – für den Routinebetrieb nicht empfohlen und werden daher hier nicht abgehandelt. Hierzu gehören die Messung der myokardialen Akzeleration während der isovolumetrischen Kontraktion, regionaler Strain und Strain-Rate (Tissue-Doppler basiert oder mittels Speckle-Tracking).

### RV dP/dt

Die Druckanstiegsgeschwindigkeit des TR-Jets ist ein Parameter der globalen systolischen RV-Funktion. Für RV dP/dt gibt es keine ausreichenden Daten bei Gesunden und Patienten mit RV-Erkrankungen, weiters ist der Parameter vorlast- und nachlastabhängig und bei schwerer TI nicht verlässlich. Bei Patienten mit Verdacht auf rechtsventrikuläre Dysfunktion kann eine dP/dt < 400 mmHg/sec als abnormal angenommen werden. Aufgrund des Mangels an Referenzdaten ist RV dp/dt für den Routinegebrauch nicht empfohlen.

### RIMP

Das Prinzip des RIMP ist, die isovolumetrischen Zeiten des RV mit der Auswurfzeit in Relation zu setzen: MPI = (IVRT + IVCT)/ET. Bei zunehmender systolischer und/oder diastolischer RV-Dysfunktion werden die isovolumetrischen Zeiten im Verhältnis zur ET länger.

Sowohl PW als auch Gewebedoppler können mit gut evaluierten Referenzwerten an Gesunden verwendet werden. Mit Ausnahme von Zuständen mit unverhältnismäßig hohem RA-Druck (wo die IVRT kürzer wird), ist der RIMP ein sensitiver Index zur Erfassung einer RV-Dysfunktion bei einer Reihe von Rechtsherzerkrankungen und hat prognostische Aussagekraft bei pulmonaler Hypertonie. Bei unregelmäßiger Zykluslänge ist er nicht verwendbar.

RIMP ist als Zusatzparameter zur initialen und seriellen Erfassung einer RV-Dysfunktion empfohlen. Er sollte nicht als alleiniger Parameter verwendet werden und nicht bei unregelmäßiger Herzaktion.

### TAPSE

Die systolische Auslenkung der Basis der rechtsventrikulären freien Wand ist hervorragend in der transthorakalen Echokardiographie darstellbar. TAPSE oder TAM ist eine Methode, bei der die Distanz der systolischen Exkursion des TA in longitudinaler Achse mittels M-Mode von einem Standard-Vierkammerblick gemessen wird (Abb. 10).

Es wird gefolgert, dass die Rechtsventrikelfunktion umso besser ist, je größer die TAPSE ist. Wie mit anderen regional beschränkten Methoden wird hierbei angenommen, dass die Eigenschaften des basalen Segments auf den gesamten Ventrikel übertragen werden können. In einer initialen Validierungsstudie von Kaul zeigte sich eine starke Korrelation der TAPSE mit der Radionuklidangiographie bei niedriger Untersucher-Variabilität [4]. Die Methode wurde ebenso gegen biplane Simpson-RVEF und RVFAS validiert. In einer Studie mit 750 Patienten mit unterschiedlichen kardiologischen Grunderkrankungen wurde – verglichen mit einer gesunden Kontrollgruppe – ein TAPSE-Grenzwert von < 17 mm mit hoher Spezifität, aber niedriger Sensitivität zur Unterscheidung zwischen normal und abnormal definiert [5]. Insgesamt gibt es über 40 Studien mit mehr als 2000 Probanden, welche die Reproduzierbarkeit von TAPSE oder TAM gezeigt haben.

Vorteil: TAPSE ist einfach zu vermessen, relativ unabhängig von der Bildqualität und ohne lange Analysen reproduzierbar.

Nachteil: TAPSE geht davon aus, dass die Bewegung eines einzelnen Segments repräsentativ für die Funktion einer komplexen 3D-Struktur angenommen werden kann. Große Validierungsstudien fehlen. TAPSE dürfte zusätzlich vor- und nachlastabhängig sein. Aufgrund der niedrigen Sensitivität schließt ein normaler Wert eine signifikante RV-Erkrankung nicht aus.

TAPSE sollte als einfach anwendbare Methode zur Abschätzung der RV-Funktion routinemäßig angewendet werden.

### Gewebedoppler (Tissue-Doppler, TD)

Gepulster TD: Die Regionen mit der besten Verlässlichkeit und Reproduzierbarkeit der TD-Analyse des rechten Ventri-

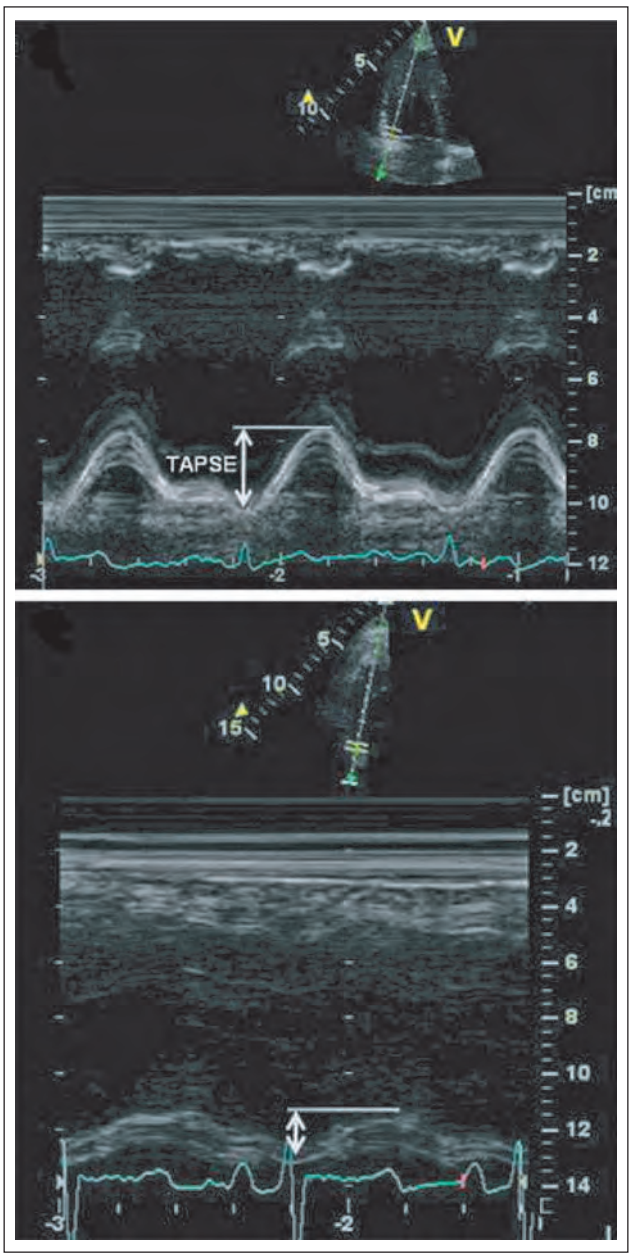


**Abbildung 10:** Zur Bestimmung der „tricuspid anular plane systolic excursion" (TAPSE) wird die Distanz der systolischen Exkursion des Trikuspidalanulussegments in longitudinaler Achse von einem Standard-Vierkammerblick aus gemessen.

kels sind der laterale Trikuspidalklappenanulus und das angrenzende Segment der basalen freien Wand. Das Sample-Volume wird in einem apikalen Vierkammerblick an geeigneter Stelle platziert. Die mittleren und apikalen Wandsegmente sind ebenso wie das interventrikuläre Septum für die Tissue-Doppler-Analyse ungeeignet. S' ist definiert als die höchste systolische Geschwindigkeit, wobei eine Übersteuerung der Doppler-Hüllkurve vermieden werden muss. Ein Winkelfehler muss vermieden werden, um die Gewebegeschwindigkeit nicht zu unterschätzen. Zu S' gibt es durch die Umea General Population Heart Study aus Schweden Daten von 235 gesunden Erwachsenen [6]. Der Mittelwert für die Geschwindigkeit des TA und des basalen RV-Segments liegt bei 15 cm/sec, ein unterer Grenzwert von 10 cm/sec stammt aus gepoolten Daten von 43 Studien mit > 2000 normalen Kontrollpatienten.

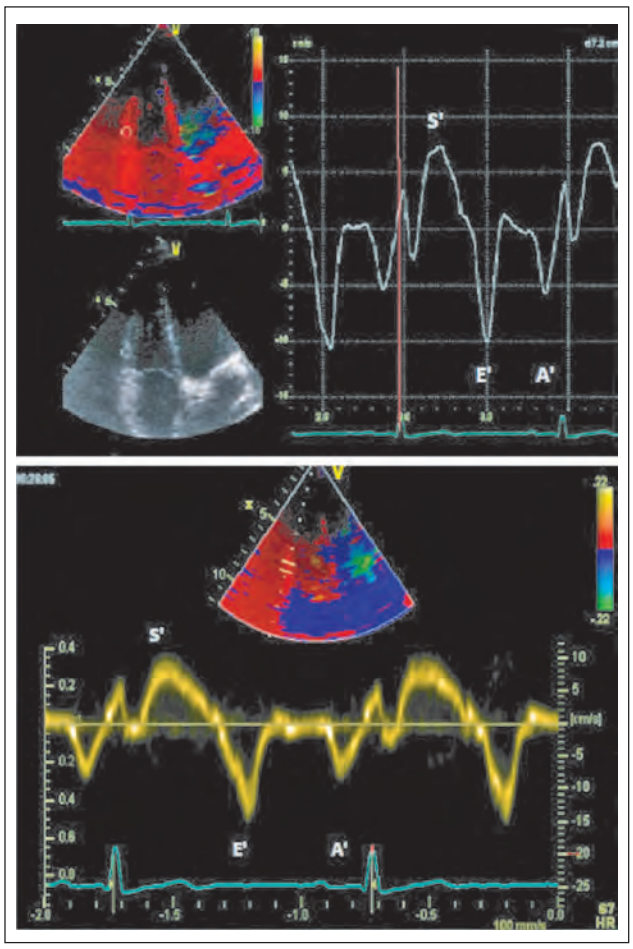


**Abbildung 11:** Tissue-Doppler des Trikuspidalklappenanulus eines Patienten mit normaler rechtsventrikulärer Funktion.

Alternativ kann bei ausreichend hoher „frame rate" ein farbkodierter Tissue-Doppler aufgezeichnet und offline analysiert werden. Mit der geräteeigenen (allerdings von Hersteller zu Hersteller unterschiedlichen) Software kann ein Gewebegeschwindigkeitsprofil über den gesamten Herzzyklus dargestellt werden.

Die bei einem Kollektiv von gesunden Probanden und Kontrollpatienten abgeleiteten mittleren Normalgeschwindigkeiten des Trikuspidalanulus aus dem farbkodierten TD belaufen sich auf 8,5–10 cm/sec, die der basalen freien RV-Wand sind mit 9,3–11 cm/sec etwas schneller (Abb. 11).

S' sollte als einfach anwendbare Methode zur Evaluierung der RV-Funktion mit einem unteren Grenzwert von 10 cm/sec bei jüngeren Erwachsenen angewendet werden. Die für ältere Patienten existierenden Daten sind unzureichend. Der farbkodierte TD ist unzureichend evaluiert und für den Routinebefund daher nicht empfohlen.

## Zusammenfassung der Empfehlungen zur Evaluierung der systolischen RV-Funktion

Die Beurteilung der systolischen Funktion des rechten Ventrikels erfolgt in einem ersten Schritt visuell. Diese Einschätzung alleine ist in Zeiten der Standardisierung ungenügend. Eine Reihe an einfach reproduzierbaren Methoden stehen zur Quantifizierung der rechtsventrikulären systolischen Funk-

tion zur Verfügung. Dazu gehören die TAPSE, die FAC und der S'-Wert aus dem TD.

Die Kombination mehrerer Beurteilungsansätze hilft, um zwischen normaler und abnormaler Ventrikelfunktion zu unterscheiden. Zumindest eine der quantitativen Messmethoden sollten bei jeder echokardiographischen Untersuchung angewendet und das Ergebnis im schriftlichen Befund angeführt werden.

## Rechtsventrikuläre diastolische Funktion und RV-Füllungsdruck

### Diastolische Dysfunktion des rechten Ventrikels

Eine Reihe von akuten und chronischen Erkrankungen des rechten und des linken Herzens, der physiologische Alterungsprozess, Lungenerkrankungen und Zustände mit pathologischer ventrikulärer Interaktion führen zu einer Beeinträchtigung der rechtsventrikulären diastolischen Funktion, überwiegend verbunden mit Erhöhung des RV-Füllungsdruckes.

### Messung der rechtsventrikulären diastolischen Funktion

Die Parameter zur Beurteilung der RV-diastolischen Funktion sind im Wesentlichen die gleichen wie auf der linken Seite. Am relativ häufigsten wurden mittels gepulstem Doppler E, A, E/A, Dezelerationszeit der E-Welle und IVRT, mittels TD E' und E/E' evaluiert. Die Graduierung der RV-Dysfunktion in normal/pseudonormal/restriktiv erfolgt in Analogie zur Graduierung der LV-diastolischen Dysfunktion, ist aber studienmäßig nicht evaluiert.

Graduierung der RV-diastolischen Dysfunktion: E/A-Ratio < 0,8: Relaxationsstörung. E/A-Ratio 0,8–2,1 mit E/E' > 6 und/oder diastolischer Flow-Dominanz der Lebervenen: pseudonormale Füllung. E/A-Ratio > 2,1 mit einer Dezelerationszeit < 120 msec: Restriktion.

Im apikalen Vierkammerblick wird das Samplevolumen zwischen den Trikuspidalsegelenden platziert und die transtrikuspidalen Flussgeschwindigkeiten aufgezeichnet. Dies geschieht entweder in Endexspiration oder wird über 5 konstruktive Schläge gemittelt. Die Messung bei moderater bis schwerer TI oder Vorhofflimmern ist inkonklusiv. Eine Abschätzung des RA-Druckes anhand des IVC-Durchmessers ist wie oben diskutiert durchzuführen. Weiters sollten gepulster Gewebedoppler, das Flussprofil der Lebervenen, RA-Größe und Stellung des IAS zur Differenzierung eines pseudonormalen von einem normalen Einstrommuster herangezogen werden.

### Einfluss von Alter, Atmung, Vor- und Nachlast

Die meisten Studien zeigen eine moderate Korrelation (r = 0,3) zwischen E/A-Ratio und zunehmendem Alter (ca. 0,1 Abfall E/A pro Dekade). Inspiration verursacht eine E-Erhöhung und damit einen Anstieg der E/A-Ratio. Sinustachykardie verursacht auch einen E-Anstieg, aber einen noch relativ gesehen größeren A-Anstieg und damit eine geringere E/A-Ratio. Weiters ist die diastolische Funktion abhängig vom Preload, wobei eine Reduktion einen E-Abfall hervorruft und damit E/A sinkt. Der Tissue-Doppler ist weniger von der Hämodynamik abhängig.

### Klinische Relevanz

Es gibt eine kleine Anzahl von Studien, die die klinische Relevanz der RV-diastolischen Dysfunktion untersuchten. Eine E/E'-Ratio > 4 hat eine hohe Sensivität und Spezifität für die Vorhersage eines RA-Drucks > 10 mmHg bei nicht-rezent Herzoperierten. Mehrere Studien zeigten, dass die rechtsventrikuläre diastolische Dysfunktion einen frühen Marker für eine subklinische systolische rechtsventrikuläre Dysfunktion darstellt.

Es ergibt sich folgende Empfehlung: Bei Verdacht auf RV-Dysfunktion soll die zusätzliche Evaluierung der RV-diastolischen Funktion erwogen werden. Die transtrikuspidale E/A-Ratio, die E/E'-Ratio, Lebervenenfluss und die RA-Größe sind relativ am besten validiert. Eine Graduierung der rechtsventrikulären diastolischen Dysfunktion kann in Ergänzung zu obiger Diskussion wie folgt durchgeführt werden: E/A-Ratio < 0,8: Relaxationsstörung E/A-Ratio 0,8–2,1 mit E/E' > 6 und/oder diastolischer Flow-Dominanz der Lebervenen spricht für pseudonormale Füllung, während E/A-Ratio > 2,1 mit einer Dezelerationszeit < 120 msec für Restriktion steht. Wegen der im Vergleich mit dem Mitralfluss geringen transtrikuspidalen Geschwindigkeiten und der stärkeren atemabhängigen Flussschwankungen ist die Messung obiger Parameter schwierig und schlechter reproduzierbar; weitere Studien betreffend der Wertigkeit dieser Parameter sind nötig.

## Klinische und prognostische Signifikanz der Evaluierung des rechten Ventrikels

Der normale rechte Ventrikel arbeitet gegen einen geringen pulmonalen Widerstand und ist aufgrund seiner dünnen Wand relativ compliant. Daher gibt es Fälle mit akuter Erhöhung des Pulmonalgefäßwiderstandes (beispielsweise PE), die zu einer Größenzunahme des RV vor signifikantem Anstieg der pulmonalen Drücke führen können. Bei Patienten mit akuter PE kommt es initial zu einem Anstieg des RV-Volumens und der Durchmesser, was oft mit einer abnormalen regionalen Wandbewegung (Dykinesie) der mittleren freien Wand ohne Einbeziehung von Basis und Apex resultieren. Bei Patienten mit chronischen pulmonalvaskulären Erkrankungen oder Formen der sekundären PH kann der rechte Ventrikel hypertrophieren und in weiterer Folge progressiv dilatieren, ebenso ist er bei linksventrikulären Erkrankungen betroffen. Vor allem Patienten nach Herzinfarkt oder mit Herzinsuffizienz haben ein höheres Risiko für eine RV-Dilatation und Dysfunktion.

Tatsächlich ist die RV-Dysfunktion der stärkste unabhängige Prädiktor des Outcomes nach einem Herzinfarkt (auch wenn dieser ursprünglich nicht den rechten Ventrikel betroffen hat). Auch Schlafapnoe kann zu einer Veränderung von Größe und Funktion des rechten Ventrikels führen, genauso wie eine substanzielle TI, wie sie bei Karzinoid oder anderen Formen der organischen Trikuspidalklappenerkrankung vorkommt. Die häufigste angeborene rechtsventrikuläre Pathologie ist der ASD. Ein vermehrter Shuntfluss kann zu pulmonaler Druckerhöhung und RV-Dilatation führen. Ebenso betreffen viele andere angeborene Anomalitäten den rechten Ventrikel. Es gibt weiters eine zunehmende Patientenpopulation, die nach einer operativen Sanierung eines kongenitalen Vitiums eine schwere PI mit konsekutiver RV-Dilatation und Funk-

tionsverschlechterung des rechten Ventrikels aufweist. Jede Situation mit einer ungewöhnlichen rechtsventrikulären Morphologie sollte den Verdacht auf eine komplexe kongenitale Herzerkrankung lenken.

## Schlussfolgerung

Die Echokardiographie des rechten Ventrikels war bisher vor allem eine qualitative Methode, da genaue Volumenwerte wegen der komplexen Form schwer zu messen sind. Trotzdem gibt es ein quantitatives Datenset an Werten der Größe und Funktion eines normalen rechten Ventrikels und beschriebene Grenzwerte für Erkrankungen. Eine zunehmende Verschiebung zu einer mehr quantitativen Befundung der rechtsventrikulären Größe und Funktion wird in zunehmendem Ausmaß zu Standardisierung der Rechtsherzuntersuchung zwischen den Echolabors beitragen. Verbesserungen des 3D-Ultraschalls werden eine weitere Optimierung bringen. Diese Richtlinien stellen einen Zwischenstand bisher vorhandener zusammengefasster Daten dar und sollen dem Untersucher bei der Unterscheidung zwischen einem normalen und abnormen Rechtsherz helfen.

## Interessenkonflikt

Die Autoren geben an, dass kein Interessenkonflikt besteht.

**Literatur:**

1. Rudski LG, Lai WW, Afilalo J, et al. Guidelines for the echocardiographic assessment of the right heart in adults: a report from the American Society of Echocardiography endorsed by the European Association of Echocardiography, a registered branch of the European Society of Cardiology, and the Canadian Society of Echocardiography. J Am Soc Echocardiogr 2010; 23: 685–713.
2. McLaughlin VV, Archer SL, Badesch DB, et al. ACCF/AHA 2009 expert consensus document on pulmonary hypertension: a report of the American College of Cardiology Foundation Task Force on Expert Consensus Documents and the American Heart Association developed in collaboration with the American College of Chest Physicians; American Thoracic Society, Inc.; and the Pulmonary Hypertension Association. J Am Coll Cardiol 2009; 53: 1573–619.
3. Abbas AE, Fortuin FD, Schiller NB, et al. Echocardiographic determination of mean pulmonary artery pressure. Am J Cardiol 2003; 92: 1373–6.
4. Kaul S, Tei C, Hopkins JM, Shah PM. Assessment of right ventricular function using two-dimensional echocardiography. Am Heart J 1984; 107: 526–31.
5. Tamborini G, Pepi M, Galli CA, et al. Feasibility and accuracy of a routine echocardiographic assessment of right ventricular function. Int J Cardiol 2007; 115: 86–9.
6. Lindqvist P, Waldenstrom A, Henein M, Morner S, Kazzam E. Regional and global right ventricular function in healthy individuals aged 20-90 years: a pulsed Doppler tissue imaging study: Umea General Population Heart Study. Echocardiography 2005; 22: 305–14.

## Fragen zum Text

1. Als Normalbefund des rechten Vorhofes gilt:
a) Ein Wert < 18 $cm^2$ enddiastolisch
b) Ein Durchmesser von 4 cm
c) Ein enddiastolisch gemessenes Volumen von 22 $ml/m^2$
d) Es gibt keine Normalwerte für den rechten Vorhof
e) Ein Wert < 18 $cm^2$ endsystolisch

2. Die Sensitivität der TAPSE liegt nach den vorhandenen Studien im Bereich von:
a) 50 % b) 70 % c) 90 % d) Die Studienlage ist unzureichend e) 30 %

3. Die Beurteilung des rechten Ventrikels gelingt am besten
a) mittels 3D-Echokardiographie
b) von subkostal
c) unter Ausnutzung aller möglichen Schallfenster und Schnittebenen
d) in einem rechtsventrikulär fokussierten apikalen Vierkammerblick
e) durch TEE

4. Zur Abschätzung des Druckes im rechten Vorhof:
a) muss ein Valsalva-Versuch durchgeführt werden.
b) wird die Weite der V. cava inf. in subkostaler Schnittführung beachtet.
c) ist ein Rechtsherzkatheter nötig.
d) muss der Patient flach am Rücken liegen.
e) sollten gestaute Halsvenen vorliegen.

Lösung

**Richtige Lösungen: 1e; 2d; 3c; 4b**

⬅ Zurück

# Mitteilungen aus der Redaktion

Besuchen Sie unsere Rubrik

☑ **Medizintechnik-Produkte**

Neues CRT-D Implantat
Intica 7 HF-T QP von Biotronik

Artis pheno
Siemens Healthcare Diagnostics GmbH

Philips Azurion:
Innovative Bildgebungslösung

Aspirator 3
Labotect GmbH

InControl 1050
Labotect GmbH

## e-Journal-Abo

Beziehen Sie die elektronischen Ausgaben dieser Zeitschrift hier.

Die Lieferung umfasst 4–5 Ausgaben pro Jahr zzgl. allfälliger Sonderhefte.

Unsere e-Journale stehen als PDF-Datei zur Verfügung und sind auf den meisten der marktüblichen e-Book-Readern, Tablets sowie auf iPad funktionsfähig.

☑ **Bestellung e-Journal-Abo**

**Haftungsausschluss**

Die in unseren Webseiten publizierten Informationen richten sich **ausschließlich an geprüfte und autorisierte medizinische Berufsgruppen** und entbinden nicht von der ärztlichen Sorgfaltspflicht sowie von einer ausführlichen Patientenaufklärung über therapeutische Optionen und deren Wirkungen bzw. Nebenwirkungen. Die entsprechenden Angaben werden von den Autoren mit der größten Sorgfalt recherchiert und zusammengestellt. Die angegebenen Dosierungen sind im Einzelfall anhand der Fachinformationen zu überprüfen. Weder die Autoren, noch die tragenden Gesellschaften noch der Verlag übernehmen irgendwelche Haftungsansprüche.

Bitte beachten Sie auch diese Seiten:

**Impressum** **Disclaimers & Copyright** **Datenschutzerklärung**