Journal für
Kardiologie
Austrian Journal of Cardiology
Österreichische Zeitschrift für Herz-Kreislauferkrankungen

Echokardiographie aktuell:

Kongenital korrigierte Transposition der großen Gefäße (ccTGA)

Binder T

Journal für Kardiologie - Austrian Journal of Cardiology 2002; 9 (7-8), 343-344

Homepage:

www.kup.at/kardiologie

Online-Datenbank
mit Autoren-
und Stichwortsuche

ÖKG Österreichische Kardiologische Gesellschaft

Offizielles Partnerjournal der ÖKG

EUROPEAN SOCIETY OF CARDIOLOGY®

Member of the ESC-Editor's Club

Offizielles Organ des Österreichischen Herzfonds

ACVC Association for Acute CardioVascular Care

In Kooperation mit der ACVC

Indexed in ESCI part of Web of Science

Indexed in EMBASE

Krause & Pachernegg GmbH • Verlag für Medizin und Wirtschaft • A-3003 Gablitz

P.b.b. 02Z031105M, Verlagsort: 3003 Gablitz, Linzerstraße 177A/21 Preis: EUR 10,–

Journal für
Kardiologie

e-Abo kostenlos

Datenschutz:

Ihre Daten unterliegen dem Datenschutzgesetz und werden nicht an Dritte weitergegeben. Die Daten werden vom Verlag ausschließlich für den Versand der PDF-Files des Journals für Kardiologie und eventueller weiterer Informationen das Journal betreffend genutzt.

Lieferung:

Die Lieferung umfasst die jeweils aktuelle Ausgabe des Journals für Kardiologie. Sie werden per E-Mail informiert, durch Klick auf den gesendeten Link erhalten Sie die komplette Ausgabe als PDF (Umfang ca. 5–10 MB). Außerhalb dieses Angebots ist keine Lieferung möglich.

Abbestellen:

Das Gratis-Online-Abonnement kann jederzeit per Mausklick wieder abbestellt werden. In jeder Benachrichtigung finden Sie die Information, wie das Abo abbestellt werden kann.

Das e-Journal
Journal für Kardiologie

- ✔ steht als PDF-Datei (ca. 5–10 MB) stets internetunabhängig zur Verfügung
- ✔ kann bei geringem Platzaufwand gespeichert werden
- ✔ ist jederzeit abrufbar
- ✔ bietet einen direkten, ortsunabhängigen Zugriff
- ✔ ist funktionsfähig auf Tablets, iPads und den meisten marktüblichen e-Book-Readern
- ✔ ist leicht im Volltext durchsuchbar
- ✔ umfasst neben Texten und Bildern ggf. auch eingebettete Videosequenzen.

www.kup.at/kardiologie

Echokardiographie aktuell: Kongenital korrigierte Transposition der großen Gefäße (ccTGA)

Th. Binder

Aus dem Echokardiographie-Labor der Kardiologischen Abteilung,
Universitätsklinik für Innere Medizin, Wien

Anamnese

22jährige Frau mit paroxysmalem Herzrasen. Eine kardiale Vorerkrankung ist nicht bekannt. Die Patientin war körperlich immer gut belastbar. Auch bei gelegentlichen Arztbesuchen fanden sich keine Auffälligkeiten. Im EKG finden sich bei Sinusrhythmus ein AV-Block I. Grades, ein Linkstyp sowie ein relativ tiefes Q in aVR. Auskultatorisch und perkutatorisch findet sich über Herz und Lunge ein normaler Befund.

Echokardiographie

Auf den ersten Blick fällt auf, daß die linksseitig gelegene AV-Klappe weiter apikal inseriert als die rechte (Abb. 1, 2) Bei näherer Betrachtung wird ersichtlich, daß der linksseitig gelegene Ventrikel die typische Morphologie des rechten Ventrikels (Vorhandensein eines Moderatorbandes, eher dreieckige Form, starke Trabekulierung) aufweist (Abb. 3). Die Pulmonalarterie (erkennbar an ihrer Aufteilung in 2 Äste) geht hierbei von dem rechtsseitig gelegenen Ventrikel ab, die Aorta von dem linksgelegenen Ventrikel. Die großen Gefäße verlaufen parallel (Abb. 4). Die Aorta liegt hierbei links und vor der Art. pulmonalis. Zusätzlich besteht eine geringe Insuffizienz der rechtsseitig gelegenen AV-Klappe (morphologisch Mitralklappe), wobei die maximale Geschwindigkeit des Insuffizienzsignals 2,8 m/s beträgt (entspricht einem Pulmonalarteriendruck von ca. 36 mmHg).

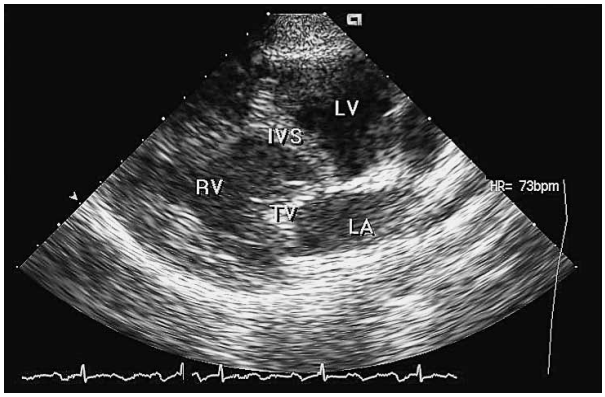

Abbildung 1: Parasternale lange Achse. Anstelle des linken Ventrikels (LV) findet sich ein morphologisch rechter Ventrikel (RV). Da die AV-Klappe immer mit dem jeweiligen Ventrikel assoziiert ist, sieht man in der parasternalen langen Achse die Trikuspidalklappe (TV); IVS = interventrikuläres Septum

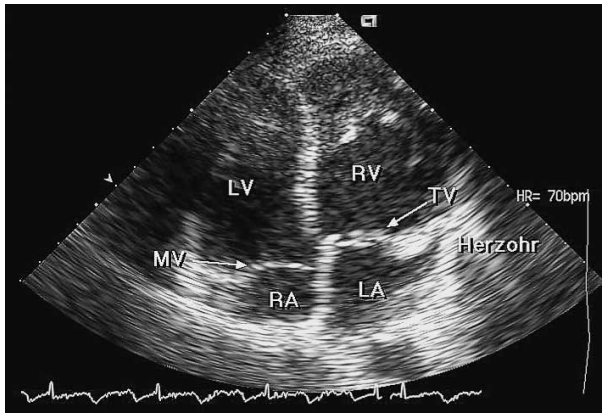

Abbildung 2: Vierkammerblick. Die linksseitig gelegene AV-Klappe (morphologisch Trikuspidalklappe, TV) inseriert weiter apikal als die rechtsseitige AV-Klappe (morphologisch Mitralklappe, MV); die typische Dreiecksform des linken Herzohrs charakterisiert den linken Vorhof (LA); LV = (morphologisch) linker Ventrikel, RA = rechter Vorhof, RV = (morphologisch) rechter Ventrikel

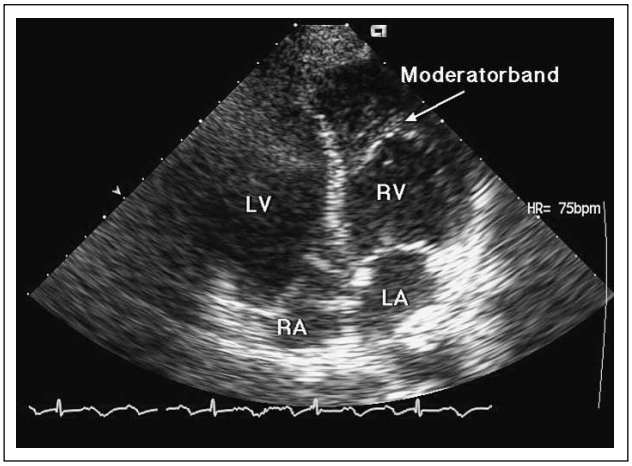

Abbildung 3: Vierkammerblick: Das Vorhandensein eines Moderatorbandes (Muskelstrang, welcher quer durch den Ventrikel verläuft) und die starke Trabekulierung charakterisieren den rechten Ventrikel; LA = linker Vorhof, LV = (morphologisch) linker Ventrikel, RA = rechter Vorhof, RV = (morphologisch) rechter Ventrikel

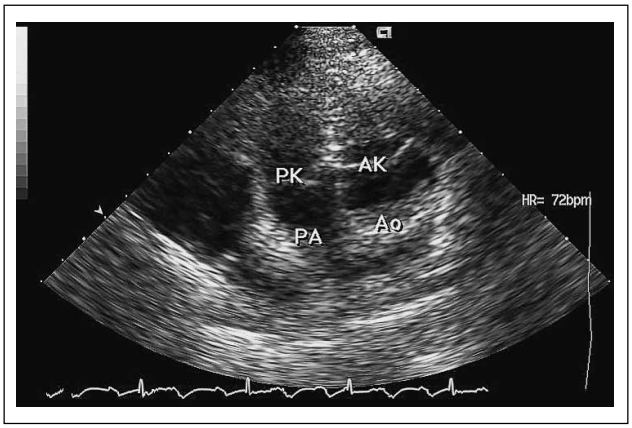

Abbildung 4: Parasternale kurze Achse in Höhe der großen Gefäße. Die Aorta (Ao) und die Art. pulmonalis (PA) verlaufen parallel zueinander, wobei die Aorta links neben der Art. pulmonalis verläuft; AK = Aortenklappe, PK = Pulmonalklappe

For personal use only. Not to be reproduced without permission of Krause & Pachernegg GmbH.

Diskussion

Im vorliegenden Fall handelt es sich um eine kongenital korrigierte Transposition der großen Gefäße (ccTGA). Bei dieser Pathologie besteht sowohl eine Transposition (Vertauschung) der großen Gefäße als auch der Ventrikel. Dadurch bleibt im Gegensatz zur „unkorrigierten" Transposition der physiologische Blutfluß mit hintereinandergeschaltetem großem und kleinem Kreislauf erhalten. Eine Shuntverbindung zwischen rechtem und linkem Herzen ist somit nicht erforderlich. Da im Gegensatz zur einer operativ korrigierten Transposition die Korrektur von der Natur bewerkstelligt wurde, wird diese Pathologie auch als „kongenital korrigiert" bezeichnet. Sie werden bei diesen Patienten somit vergeblich eine Operationsnarbe suchen!

Der morphologisch rechte Ventrikel liegt hierbei linksseitig und versorgt den Systemkreislauf (aus ihm geht die Aorta ab). Der morphologisch linke Ventrikel liegt rechts und versorgt den Pulmonalkreislauf. Da die AV-Klappen immer mit dem entsprechenden Ventrikel „mitgehen", liegt links die Mitralklappe und rechts die Trikuspidalklappe. Dies erklärt auch, warum die linksseitige Klappe im Gegensatz zum Normalbefund weiter apikal inseriert. Die großen Gefäße gehen typischerweise parallel ab und stehen in einer sog. L-Position (Aorta liegt links der Art. pulmonalis).

Die ccTGA ist ein relativ seltener angeborener Herzfehler. Allerdings tritt er häufig kombiniert mit anderen Herzfehlern auf. Hierzu gehören u. a. Ventrikelseptumdefekte, Pulmonalstenosen, Dextrokardie und andere Lageanomalien. Die Prognose der isolierten ccTGA ist im allgemeinem gut. Gelegentlich kommt es zu Rhythmusstörungen in Form von Bradykardien (höhergradiger AV-Block) oder infolge von akzessorischen Bahnen zu paroxysmalen supraventrikulären Tachykardien. Im weiteren Verlauf kann es aber auch zu einem Rechtsherzversagen kommen, da der rechte Ventrikel ja den Systemkreislauf versorgen muß. Zusätzlich kommt es nicht selten zu einer klinisch relevanten Insuffizienz der atrioventrikulären Systemklappe (welche morphologisch einer Trikuspidalklappe entspricht).

Korrespondenzadresse:
Univ.-Prof. Dr. med. Thomas Binder
Echokardiographie-Labor der Kardiologischen Abteilung
Universitätsklinik für Innere Medizin II
Allgemeines Krankenhaus Wien
A-1090 Wien, Währinger Gürtel 18–20
E-Mail: thomas.binder@univie.ac.at

Mitteilungen aus der Redaktion

Besuchen Sie unsere Rubrik

☑ **Medizintechnik-Produkte**

Neues CRT-D Implantat
Intica 7 HF-T QP von Biotronik

Artis pheno
Siemens Healthcare Diagnostics GmbH

Philips Azurion:
Innovative Bildgebungslösung

Aspirator 3
Labotect GmbH

InControl 1050
Labotect GmbH

e-Journal-Abo

Beziehen Sie die elektronischen Ausgaben dieser Zeitschrift hier.

Die Lieferung umfasst 4–5 Ausgaben pro Jahr zzgl. allfälliger Sonderhefte.

Unsere e-Journale stehen als PDF-Datei zur Verfügung und sind auf den meisten der marktüblichen e-Book-Readern, Tablets sowie auf iPad funktionsfähig.

☑ **Bestellung e-Journal-Abo**

Haftungsausschluss

Die in unseren Webseiten publizierten Informationen richten sich **ausschließlich an geprüfte und autorisierte medizinische Berufsgruppen** und entbinden nicht von der ärztlichen Sorgfaltspflicht sowie von einer ausführlichen Patientenaufklärung über therapeutische Optionen und deren Wirkungen bzw. Nebenwirkungen. Die entsprechenden Angaben werden von den Autoren mit der größten Sorgfalt recherchiert und zusammengestellt. Die angegebenen Dosierungen sind im Einzelfall anhand der Fachinformationen zu überprüfen. Weder die Autoren, noch die tragenden Gesellschaften noch der Verlag übernehmen irgendwelche Haftungsansprüche.

Bitte beachten Sie auch diese Seiten:

Impressum **Disclaimers & Copyright** **Datenschutzerklärung**