

# Journal für Kardiologie

Austrian Journal of Cardiology

Österreichische Zeitschrift für Herz-Kreislaferkrankungen

**Echokardiographie aktuell:**

**Echokardiographische**

**Verlaufskontrolle bei kardialer**

**Sarkoidose**

Weihls W, Pachler C

*Journal für Kardiologie - Austrian*


*Journal of Cardiology 2016; 23*

(5-6), 142-144

Homepage:

**[www.kup.at/kardiologie](http://www.kup.at/kardiologie)**

Online-Datenbank  
mit Autoren-  
und Stichwortsuche



Member of the



EUROPEAN  
SOCIETY OF  
CARDIOLOGY®

ESC-Editor's Club

Offizielles Organ des  
Österreichischen Herzfonds



Indexed in EMBASE/Excerpta Medica/SCOPUS

Krause & Pachernegg GmbH • Verlag für Medizin und Wirtschaft • A-3003 Gablitz

P.b.b. 02Z031105M,

Verlagsort: 3003 Gablitz, Mozartgasse 10

Preis: EUR 10,-

# ARTERIOprotect

AB-LIFE®

## Cholesterinsenkung MIT DER KRAFT DES MIKROBIOMS

- Natürliche Cholesterinsenkung  
auf Basis von Milchsäurebakterien
- Durch **Verstärkung physiologischer  
Stoffwechselprozesse**
- **LDL-C: -14,65 %<sup>1</sup>**

Geeignet für PatientInnen:

- mit **leichtem bis mittlerem  
Cholesterin-Risiko**
- wenn andere cholesterinsenkende  
Maßnahmen nicht möglich sind
- Keine Neben- und Wechselwirkungen  
bekannt – **mit Statinen kombinierbar**



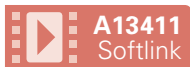 **Sanova**  
Gesundheit richtig bewegen

Diätetisches Lebensmittel für besondere medizinische Zwecke (Bilanzierte Diät) zur diätetischen Behandlung erhöhter Cholesterinwerte.

<sup>1</sup> Fuentes MC et al., Mediterranean Journal of Nutrition and Metabolism 9 (2016) 125–135

[www.arterioprotect.at](http://www.arterioprotect.at)

# Echokardiographie aktuell: Echokardiographische Verlaufskontrolle bei kardialer Sarkoidose



W. Weihs, Ch. Pachler

Aus dem Echolabor des LKH Graz Süd-West/Standort West

## Anamnese

Eine 68-jährige Patientin wird wegen einer Belastungsdyspnoe und trockenem Husten, welche seit einem Jahr bestehen, an der Pulmologie des Hauses vorgestellt.

Als Vorerkrankungen lassen sich eine Pleuropneumonie 2014, ein Asthma bronchiale in der Jugend und eine stattgehabte Pertussisinfektion erheben. Die Patientin nimmt zu diesem Zeitpunkt keine dauerhafte Medikation.

Im Thoraxröntgen zeigen sich mehrere Granulome in der Lingula sowie im Mittel- und Unterlappen und eine suspek- te bihiläre Lymphadenopathie. Das Cor liegt großemäßig im Normbereich, keine Stauungszeichen. Im Thorax-CT finden sich multiple, bis 9 mm große, intrapulmonale Rundherde sowie pathologisch vergrößerte Lymphknoten parahilär und im Mediastinum. Im Rahmen der Bronchoskopie wird letztlich histologisch eine Sarkoidose diagnostiziert. Zum Ausschluss einer kardialen Beteiligung wird die Patientin an das Echolabor überwiesen. Abgesehen von der Belastungsdyspnoe ist die Patientin kardialerseite beschwerdefrei, insbesondere werden keine subjektiven Rhythmusstörungen angegeben. Der klinisch-physikalische Befund ist unauffällig.

Im EKG zeigen sich ein Sinusrhythmus 78/min, ein Indifferenztyp, ein Rechtsschenkelblock (QRS 150 ms) sowie eine SVES.

## Echokardiographie

Der linke Ventrikel ist geringfügig verdickt. Die globale linksventrikuläre Funktion ist mittelgradig eingeschränkt (LVEF

40–45 %). Es zeigen sich Hypokinesien in den basalen Segmenten von inferoseptal bis anterolateral mit stärkster Ausprägung anterolateral (Abb. 1). Zur optimalen Darstellung der globalen und regionalen Linksventrikelfunktion wird eine 3D-Kontraststudie durchgeführt (Abb. 2). Der linke Vorhof ist hochgradig dilatiert (LAV 41 ml/m<sup>2</sup>). Abgesehen von einer geringfügigen Mitralklappenringkalkulose sind die Klappen hinsichtlich ihrer Struktur und Funktion unauffällig. Bei der Speckletracking-Analyse zeigen sich ein reduzierter globaler Strain von -13 % sowie regionale, teilweise deutlich verminderte Strain-Werte mit der stärksten Ausprägung in den anterolateralen Segmenten (Abb. 3).

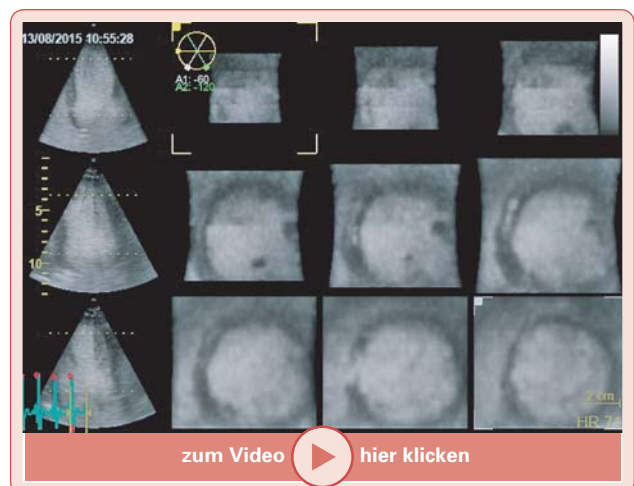

Abbildung 2: Multislice-Darstellung des linken Ventrikels inkl. Kontrast. Die oben beschriebenen regionalen Wandbewegungsstörungen stellen sich deutlich dar.

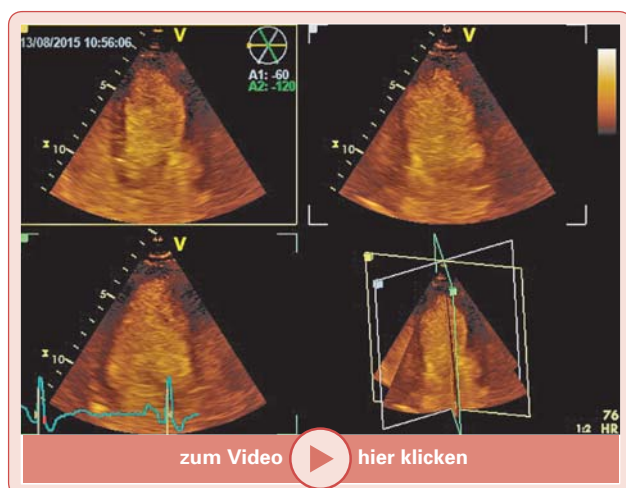


Abbildung 1: Apikale Standardschnitte (inkl. Kontrast). Hypokinesie in den basalen Segmenten anterolateral bis inferoseptal.

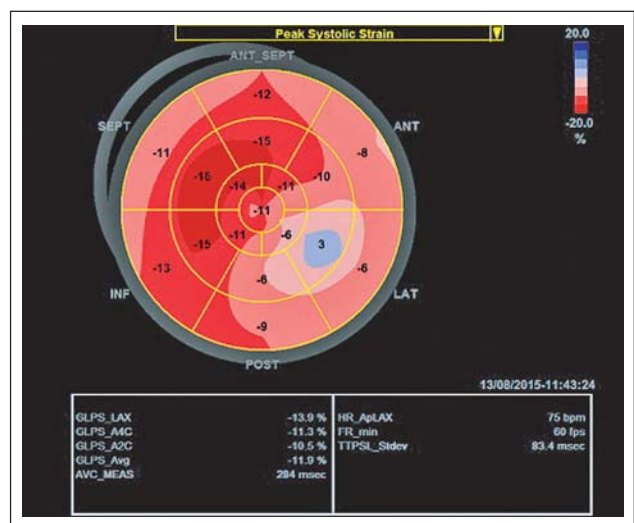


Abbildung 3: Speckletracking-Analyse in einem „bull's eye view“. Deutlich reduzierter longitudinaler Strain, v. a. anterolateral.

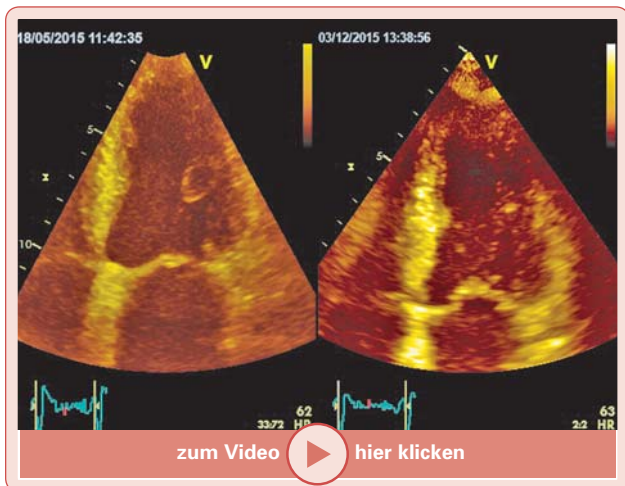


Abbildung 4: Verlaufskontrolle nach 3-monatiger Therapie: Visuell Besserung der globalen und regionalen linksventrikulären Kontraktilität.

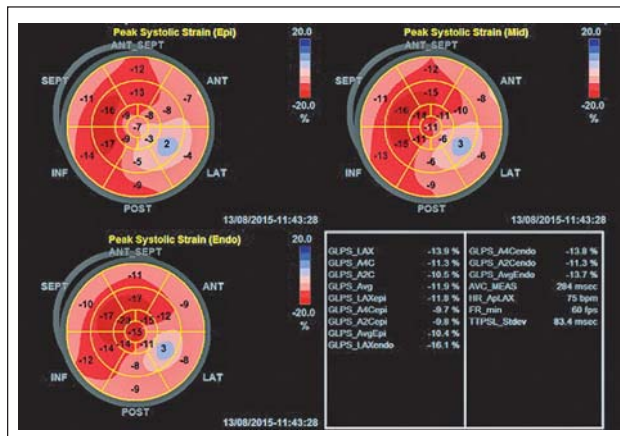


Abbildung 7: Speckletracking in der Schichtanalyse vor Therapie mit transmuraler Ausprägung der regionalen Funktionsstörung.

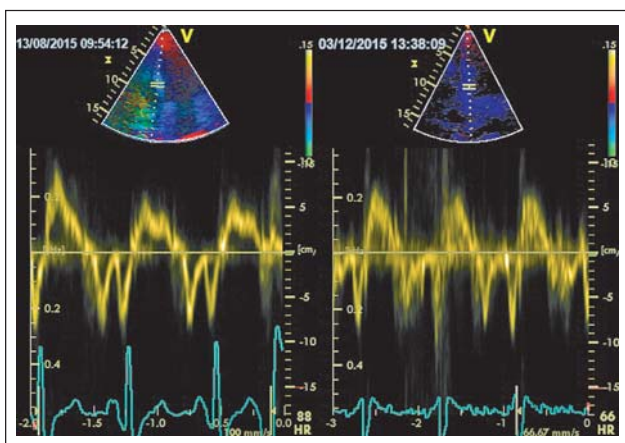


Abbildung 5: Verlaufskontrolle nach 3-monatiger Therapie: Zunahme der systolischen Linksventrikelfunktion im Tissue-Doppler (s').

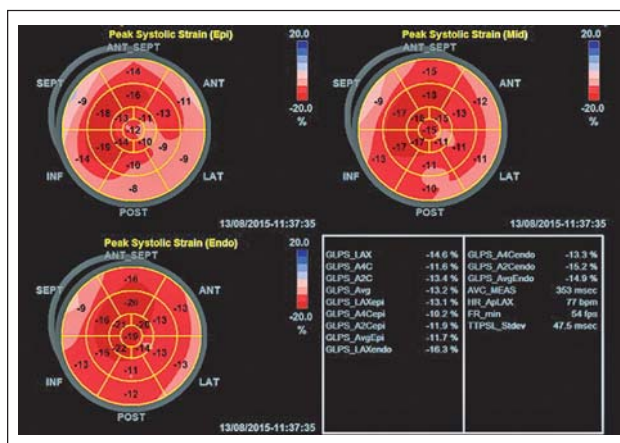


Abbildung 8: Speckletracking in der Schichtanalyse nach Therapie mit nunmehr eher epikardialer Ausprägung der regionalen Funktionsstörung.

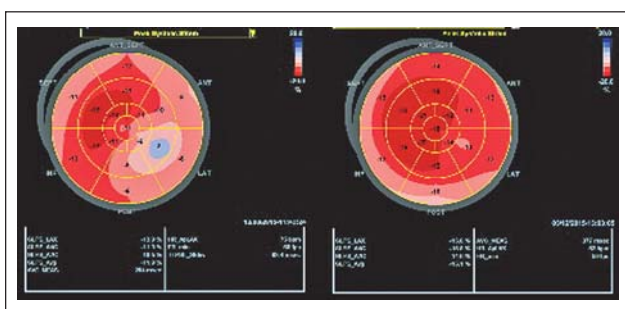


Abbildung 6: Verlaufskontrolle nach 3-monatiger Therapie: Zunahme des globalen und regionalen longitudinalen Strains.

### Verlauf und Echokardiographie-Kontrolle

Aufgrund der vorliegenden Befunde wird eine systemische Kortisontherapie mit initial 50 mg Aprednisolon täglich eingeleitet. Drei Monate später wird eine Kontrolle der Echokardiographie durchgeführt.

Dabei zeigt sich eine Verbesserung der globalen und regionalen Kontraktilität, sowohl visuell (Abb. 4) als auch im Tissue-Doppler (Abb. 5). Die Änderungen kommen im Vergleich der Speckletracking-Analysen besonders deutlich zur Darstellung (Abb. 6). Zusätzlich lässt sich nachweisen, dass die ursprüng-

**Tabelle 1:** Änderungen der echokardiographischen Parameter

Echoparameter	Vor Therapie	Nach 3-monatiger Therapie
LVEF (%)	42	50
LVEDV (ml)	96	84
E/e'	10	8
s' (cm/s)	4	6
Longitudinaler Strain (%)	-11	-14

lich transmurale Beteiligung (Abb. 7) unter der Therapie überwiegend epikardial nachweisbar ist (Abb. 8). In Tabelle 1 sind die Änderungen der echokardiographischen Parameter dargestellt.

### Kommentar

Die Sarkoidose ist eine systemische granulomatöse Erkrankung unklarer Ätiologie. Die Häufigkeit einer kardialen Beteiligung ist geographisch unterschiedlich und variiert zwischen 20 % und 80 %. Durch die potenziell möglichen Rhythmusstörungen von AV-Blockierungen bis zu Kammerflimmern ist

die kardiale Sarkoidose prognostisch von großer Bedeutung und sollte daher immer ausgeschlossen bzw. diagnostiziert werden. Nachdem sich die kardiale Sarkoidose sehr heterogen präsentieren kann, ist die Diagnose mit den bildgebenden Verfahren (inkl. Echokardiographie) schwierig.

Im vorliegenden Fall zeigte sich die kardiale Sarkoidose in Form einer regionalen Kontraktilitätsstörung des linken Ventrikels. Diese kann jedoch nur im Kontext mit der Grunderkrankung interpretiert werden. Möglicherweise ist die Speckletracking-Technik hilfreich in der Differentialdiagnose regionaler Wandbewegungsstörungen. Eine mehr epikardial gestörte Kontraktilität spricht zumindest gegen eine ischämische

Genese. Diesbezüglich liegen jedoch derzeit noch keine validierten Daten vor. In jedem Fall ist die Speckletracking-Technik bei der Verlaufskontrolle von Patienten mit kardialer Sarkoidose im Vergleich zur rein visuellen Beurteilung eindeutig überlegen.

**Korrespondenzadresse:**

*DeptL Dr. Wolfgang Weihs*

*Abteilung für Innere Medizin/Department für Kardiologie und Intensivmedizin – LKH Graz Süd-West/Standort West A-8020 Graz, Göstinger Straße 22*

*E-Mail: wolfgang.weihs@kages.at*



Die entsprechenden Filme finden Sie unter [www.kup.at/A13411](http://www.kup.at/A13411) oder mittels Eingabe von A13411 in ein Suchfeld auf [www.kup.at](http://www.kup.at)  
*(Zum Abspielen der Filme ist die Installation des Adobe Flash Players erforderlich)*

# Mitteilungen aus der Redaktion

Besuchen Sie unsere Rubrik

## [Medizintechnik-Produkte](#)



Neues CRTD Implantat  
Intica 7 HF-T QP von Biotronik



Artis pheno  
Siemens Healthcare Diagnostics GmbH



Philips Azurion:  
Innovative Bildgebungslösung

Aspirator 3  
Labotect GmbH



InControl 1050  
Labotect GmbH

## e-Journal-Abo

Beziehen Sie die elektronischen Ausgaben dieser Zeitschrift hier.

Die Lieferung umfasst 4–5 Ausgaben pro Jahr zzgl. allfälliger Sonderhefte.

Unsere e-Journale stehen als PDF-Datei zur Verfügung und sind auf den meisten der marktüblichen e-Book-Readern, Tablets sowie auf iPad funktionsfähig.

## [Bestellung e-Journal-Abo](#)

### Haftungsausschluss

Die in unseren Webseiten publizierten Informationen richten sich **ausschließlich an geprüfte und autorisierte medizinische Berufsgruppen** und entbinden nicht von der ärztlichen Sorgfaltspflicht sowie von einer ausführlichen Patientenaufklärung über therapeutische Optionen und deren Wirkungen bzw. Nebenwirkungen. Die entsprechenden Angaben werden von den Autoren mit der größten Sorgfalt recherchiert und zusammengestellt. Die angegebenen Dosierungen sind im Einzelfall anhand der Fachinformationen zu überprüfen. Weder die Autoren, noch die tragenden Gesellschaften noch der Verlag übernehmen irgendwelche Haftungsansprüche.

Bitte beachten Sie auch diese Seiten:

[Impressum](#)

[Disclaimers & Copyright](#)

[Datenschutzerklärung](#)