Journal für
Kardiologie
Austrian Journal of Cardiology
Österreichische Zeitschrift für Herz-Kreislauferkrankungen

Aktuelles: Experten-Meeting:

Früherkennung von kardialen Manifestationen bei Morbus Fabry

Diagnostischer Algorithmus für Morbus Fabry in der kardiologischen Praxis

Jäger B, Kiblböck D, Auer J
Verheyen N, Kaulfersch C
Zaruba MM

Journal für Kardiologie - Austrian Journal of Cardiology 2019; 26 (9-10), 262-264

Homepage:

www.kup.at/kardiologie

Online-Datenbank
mit Autoren-
und Stichwortsuche

ÖKG Österreichische Kardiologische Gesellschaft

Offizielles Partnerjournal der ÖKG

EUROPEAN SOCIETY OF CARDIOLOGY®

Member of the ESC-Editor's Club

Offizielles Organ des Österreichischen Herzfonds

ACVC Association for Acute CardioVascular Care

In Kooperation mit der ACVC

Indexed in ESCI part of Web of Science

Indexed in EMBASE

Krause & Pachernegg GmbH • Verlag für Medizin und Wirtschaft • A-3003 Gablitz
P.b.b. 02Z031105M, Verlagsort: 3003 Gablitz, Linzerstraße 177A/21 Preis: EUR 10,–

Journal für
Kardiologie

e-Abo kostenlos

Datenschutz:

Ihre Daten unterliegen dem Datenschutzgesetz und werden nicht an Dritte weitergegeben. Die Daten werden vom Verlag ausschließlich für den Versand der PDF-Files des Journals für Kardiologie und eventueller weiterer Informationen das Journal betreffend genutzt.

Lieferung:

Die Lieferung umfasst die jeweils aktuelle Ausgabe des Journals für Kardiologie. Sie werden per E-Mail informiert, durch Klick auf den gesendeten Link erhalten Sie die komplette Ausgabe als PDF (Umfang ca. 5–10 MB). Außerhalb dieses Angebots ist keine Lieferung möglich.

Abbestellen:

Das Gratis-Online-Abonnement kann jederzeit per Mausklick wieder abbestellt werden. In jeder Benachrichtigung finden Sie die Information, wie das Abo abbestellt werden kann.

Das e-Journal
Journal für Kardiologie

- ✔ steht als PDF-Datei (ca. 5–10 MB) stets internetunabhängig zur Verfügung
- ✔ kann bei geringem Platzaufwand gespeichert werden
- ✔ ist jederzeit abrufbar
- ✔ bietet einen direkten, ortsunabhängigen Zugriff
- ✔ ist funktionsfähig auf Tablets, iPads und den meisten marktüblichen e-Book-Readern
- ✔ ist leicht im Volltext durchsuchbar
- ✔ umfasst neben Texten und Bildern ggf. auch eingebettete Videosequenzen.

www.kup.at/kardiologie

For personal use only. Not to be reproduced without permission of Krause & Pachernegg GmbH.

Experten-Meeting: Früherkennung von kardialen Manifestationen bei Morbus Fabry*

Diagnostischer Algorithmus für Morbus Fabry in der kardiologischen Praxis

B. Jäger[1], D. Kiblböck[2], J. Auer[3], N. Verheyen[4], C. Kaulfersch[5], M.-M. Zaruba[6]

Aus der [1]3. Med. Abteilung mit Kardiologie, Wilhelminenspital Wien; [2]Klinik Interne 1 für Kardiologie und internistische Intensivmedizin, Kepler Universitätsklinikum Med Campus III, Linz; [3]Innere Medizin 1 mit Kardiologie, Interne Intensivmedizin und Akutgeriatrie/Remobilisation, Krankenhaus St. Josef Braunau GmbH; [4]Klin. Abt. f. Kardiologie, Univ.-Kinik f. innere Medizin, Graz; [5]Abteilung für Innere Medizin und Kardiologie, Klinikum Klagenfurt am Wörthersee; [6]Department Innere Medizin, Univ.-Klinik für Innere Medizin III, Innsbruck

Zusammengefasst von H. Leitner

M. Fabry ist eine X-chromosomal vererbte lysosomale Speichererkrankung mit multiplen Organ-Manifestationen. Dabei ist das Herz eines der am schwersten betroffenen Organe [1]. Durch frühzeitige Diagnose und Einleitung einer Enzymersatztherapie können Morbidität und Mortalität des M. Fabry gesenkt werden [2, 3]. Die vorliegende Publikation soll einen diagnostischen Algorithmus zur Früherkennung von kardialen Manifestationen in der kardiologischen Praxis darstellen.

M. Fabry ist eine Multisystemerkrankung, deren erste Anzeichen und Symptome bereits im frühen Kindesalter auftreten können und im Laufe des Lebens fortschreiten. Es handelt sich dabei um eine Erkrankung, die durch eine oder mehrere Mutationen des GLA-Gens verursacht wird, das sich auf dem X-Chromosom befindet und das lysosomale Enzym α-Galaktosidase A enkodiert. Dieses Enzym ist für den Abbau von Globotriaosylceramid (Gb3) verantwortlich. Patienten mit M. Fabry leiden unter einem Mangel an α-Galaktosidase A, was zu einer Ansammlung von Gb3 in den Körperzellen führt und die Zellfunktion tiefgreifend beeinträchtigt. Die fortschreitende Akkumulation von Gb3 und ihres wasserlöslichen Substrates Lyso-Gb3 verursacht eine Reihe von Symptomen, die viele Organe betreffen, einschließlich Herz, Nieren und Gehirn. Die mit klassischem M. Fabry assoziierte Kardiomyopathie ist progredient und korreliert mit der Mortalität, wobei sie bei Frauen später auftritt und langsamer voranschreitet als bei Männern [4].

Aktuellen Schätzungen zufolge liegt die Inzidenz an Mutationen, die im Verdacht stehen, mit M. Fabry assoziiert zu sein, zwischen 1:3000 und 1:7000 [5].

Kardiale Manifestationen des M. Fabry

Gb3-Akkumulierung

Bei M. Fabry finden sich massive Gb3-Ablagerungen in den Koronararterien, der glatten Muskulatur, der Adventitia und auch in den Schwann'schen Zellen [6]. Obwohl noch nicht endgültig geklärt, ist es wahrscheinlich, dass entzündliche und neuro-humorale Mechanismen an der daraus folgenden zellulären und vaskulären Dysfunktion beteiligt sind und zu Gewebsischämie, Hypertrophie und Fibrose führen [7, 8].

Linksventrikuläre Hypertrophie (LVH)

Die LVH ist aus kardiologischer Sicht das Kardinalsymptom des M. Fabry, das rund 50 % der männlichen und bis zu einem Drittel der weiblichen Patienten betrifft [4]. Auf der anderen Seite wurde bei etwa 4 % der Patienten mit LVH unklarer Genese eine Mutation des Fabry-Gens identifiziert [9]. In den meisten Fällen handelt es sich um eine konzentrische LVH, asymmetrische Varietäten mit Verdickung des Septums und fibrotischer Verdünnung der Hinterwand können in schweren Fällen ebenfalls auftreten [7]. Darüber hinaus ist auch eine rechtsventrikuläre (RV) Hypertrophie beschrieben.

Myokardiale Fibrose

Die Fibrose bei der Fabry-Kardiomyopathie beginnt intramural und kann später transmural werden. Mit Erhöhung der Wanddicke steigt auch der Grad der kardialen Fibrosierung [10].

Leitungsstörungen und Arrhythmien

Typische EKG-Befunde sind verkürzte P-R-Intervalle aufgrund verkürzter P-Wellen-Dauer, spätere Veränderungen beinhalten Verlängerungen des P-R-Intervalls, Spannungszeichen der LVH, Repolarisationsstörungen und atrioventrikulärer (AV-) Block [7].

Vaskuläre Abnormitäten

Die Beteiligung der koronaren Mikrozirkulation kann bei 13–23 % der Patienten eine Angina pectoris hervorrufen, Myokardinfarkte sind jedoch selten [9].

Diagnostik des M. Fabry

Klinische Symptomatik

Anzeichen und Symptome für M. Fabry treten bereits im frühen Alter, etwa ab dem zweiten Lebensjahr, auf und schreiten im Laufe des Lebens fort. Trotz Auftretens der ersten Symptome bereits im Kindesalter wird die Erkrankung häufig erst wesentlich später diagnostiziert, sodass Diagnosen nach dem 40. Lebensjahr, insbesondere bei Frauen, keine Seltenheit sind. Typische klinisches

*Quelle: Experten-Meeting „Früherkennung von kardialen Manifestationen bei Morbus Fabry". 12. Juni 2019, Salzburg.

Symptome und der Zeitpunkt des Auftretens sind in Tabelle 1 zusammengefasst [11].

Diagnose der Kardiomyopathie

Die typische kardiale Manifestation des M. Fabry ist die hypertrophe Kardiomyopathie (HCM), die in der Regel als konzentrische linksventrikuläre Hypertrophie beschrieben wird [12]. Das Alter, in dem die HCM auftritt, ist dabei abhängig von der residualen Aktivität der α-Galaktosidase A. Bei Männern manifestiert sie sich zumeist in der 3. bis 4. Lebensdekade, während die HCM bei Frauen im Allgemeinen erst 10 Jahre später auftritt [4].

Obwohl die definitive Diagnose des M. Fabry mittels Enzym-Diagnostik und genetischer Testung erfolgt, nehmen bildgebende Verfahren wie Echokardiographie und kardiale MRT eine wichtige Rolle ein. Häufig ist es die Diagnose einer HCM, die den Verdacht auf das Vorliegen von M. Fabry aufkommen lässt [12].

Echokardiographie

Die Echokardiographie ist die wichtigste Untersuchung zum Nachweis einer LVH als Teil der Fabry-Kardiomyopathie. Gemäß der Guidelines der European Society of Cardiology (ESC) basiert die Diagnose auf einer diastolischen Wanddicke ≥ 15 mm, die sich nicht durch einen erhöhten Füllungsdruck, etwa aufgrund von Hypertonie oder einer Aortenstenose, erklären lässt [13]. Im Falle einer grenzwertigen Wanddicke – ab 13 mm – geben zusätzliche Symptome einen Hinweis auf das eventuelle Vorliegen einer Fabry-Kardiomyopathie. Entsprechende Red Flags beinhalten u. a. junges Alter, typische Symptome in der Kindheit, Kardiomyopathie, chronische Nierenerkrankung oder unerklärte frühe Todesfälle in der Familienanamnese, Proteinurie und periphere Neuropathie (Tab. 2). Ist einer der Bedingungen – Wanddicke ≥ 15 mm oder Wanddicke 13 mm plus zumindest eine Red Flag – erfüllt, so sind weitere diagnostische Schritte indiziert.

Für eine frühe Funktionsdiagnostik eignen sich regionale Funktionsparameter wie systolischer „strain“ und „strain rate“, die mittels Gewebe-Doppler und „speckle tracking imaging“ echokardiographisch erfasst werden können [11].

Tabelle 1: Typische klinische Manifestationen des M. Fabry

Kindheit (< 10 Jahre)	Neuropathische Schmerzen Anfallsartige krisenhafte Intensivierung der Schmerzen (Fabry-Krise) Angiokeratome Eintrübung von Linse und Hornhaut (Cornea verticillata) Fieberschübe Hitze- und Kälteempfindlichkeit
Jugend bis junges Erwachsenenalter (10–30 Jahre)	Ausgedehnte Angiokeratome Proteinurie Gastrointestinale Störungen (Übelkeit, Diarrhö, Bauchschmerzen) Fieber Müdigkeit, Erschöpfung Verminderte Aktivität, Belastungsintoleranz Hypohidrose, Hitzeempfindlichkeit Depression Linksventrikelhypertrophie Pulmonale Komplikationen (Atemwegsobstruktion, Dyspnoe) Eingeschränkte psychosoziale Parameter (Schulbildung, Beruf, Sexualität)
Erwachsene (> 30 Jahre)	Herzinsuffizienz im Rahmen einer hypertrophen Kardiomyopathie mit Dyspnoe und Herzrhythmusstörungen Eingeschränkte Nierenfunktion mit Progredienz zum Nierenversagen Zerebrovaskuläre Komplikationen wie Apoplex, Hemiplegie, Hemiparästhesie, transiente ischämische Attacken (TIA) Schwerhörigkeit, z. T. Tinnitus Eingeschränkte Fertilität

Tabelle 2: Red Flags, die bei grenzwertiger linksventrikulärer Wanddicke ab 13 mm an das Vorliegen eines M. Fabry denken lassen sollten.

- Junges Alter
- Typische Symptome in der Kindheit (Schmerzkrisen, Kälte-/Hitze-Intoleranz)
- Angiokeratome
- Kardiomyopathie
- Unerklärte frühe Todesfälle in der Familienanamnese
- Chronische Nierenerkrankung, Proteinurie
- Periphere Neuropathie
- Schlaganfälle unklarer Genese bei jungen Patienten

Kardiales MRT

Zur differentialdiagnostischen Abklärung der Linksventrikelhypertrophie ist das kardiale MRT die Methode der Wahl. Es ermöglicht eine exakte morphologische und funktionelle Beurteilung des Herzens. Darüber hinaus können mittels „Late Gadolinium Enhancement“ (LGE-) Sequenzen die Vitalität beurteilt und Narben festgestellt werden. Neuere Sequenzen, wie das T1/T2-Mapping und MR-Strain, erweitern die differentialdiagnostische Beurteilung des Myokards.

Das Gadolinium-hältige Kontrastmittel (KM) lagert sich im Narbengewebe ab und wird dort länger gebunden als im gesunden Myokard [14]. Im Gegensatz zur Beurteilung der Perfusion wird der Scan beim LGE nicht unmittelbar nach KM-Gabe durchgeführt, sondern erst nach 10 oder mehr Minuten, bis das KM aus dem normalen Gewebe ausgewaschen und nur noch im geschädigten Myokard angereichert ist. Damit ist es eine sehr sensitive Technik, um Fibrosen bei M. Fabry darzustellen. Eine klinische Studie untersuchte die prognostische Wertigkeit des LGE [15]. Dabei hat sich gezeigt, dass ein negatives LGE, also keine Fibrose, mit einem geringen Risiko für maligne Arrhythmien assoziiert ist und die Wahrscheinlichkeit von Arrhythmien mit dem Grad der Fibrosierung steigt.

Das LGE kann auch zur Differenzialdiagnose von M. Fabry und anderen HCM beitragen. Bei M. Fabry ist die LGE vorwiegend inferolateral und intramural lokalisiert, während es bei einer typischen HCM im Septum zu finden ist.

Ein MR-„Biomarker“ zur frühzeitigen Diagnose der kardialen Beteiligung bei M. Fabry ist das T1-Mapping, da es zuverlässig zwischen M. Fabry und LVH bei HCM und Amyloidose unterschei-

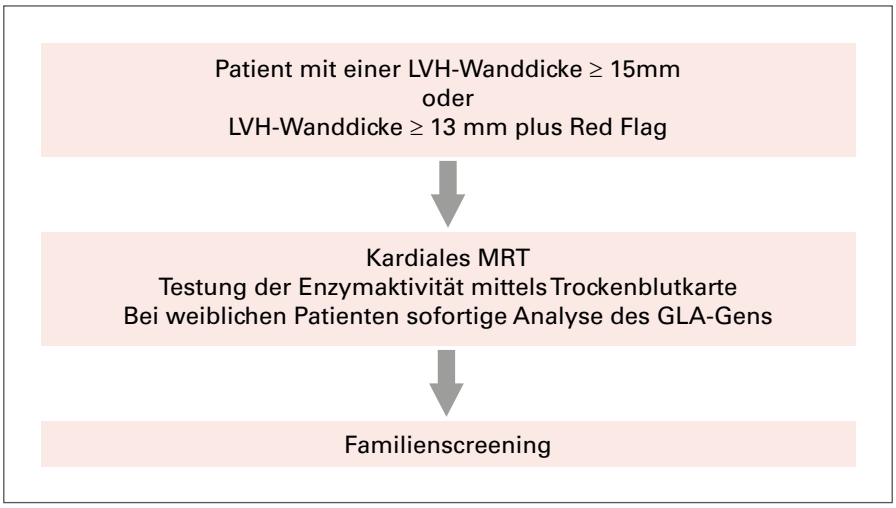

Abbildung 1: Diagnosealgorithmus für M. Fabry in einer kardialen Risikogruppe. ©Takeda

den lässt [16]. So ist das T1 verkürzt (typischerweise T1 < 910 ms) und die Verkürzung der T1-Werte korreliert mit dem Schweregrad der LVH. Da eine T1-Verkürzung außer bei M. Fabry nur noch bei einer kardialen Eisenablagerung zu beobachten ist, eignet sich dieser Parameter gut zur Differenzialdiagnose.

Screening nach HCM-Diagnose

Bei Verdacht auf M. Fabry wird die Diagnose anhand einer enzymatischen und/oder molekulargenetischen Untersuchung gestellt. Bei den meisten männlichen Fabry-Patienten fehlt die lysosomale α-Galaktosidase-A-Enzymaktivität vollständig. Bei Auftreten der kardialen Symptome im höheren Alter kann jedoch eine Rest-Enzymaktivität (1–10 %) erhalten sein. Der Enzymaktivitäts-Test kann einfach mittels Trockenblutkarte durchgeführt werden. Da bei bis zu einem Drittel der weiblichen Fabry-Patienten die Enzymaktivität normal ist, ist der Enzymtest wenig aussagekräftig und die Diagnosestellung sollte mittels genetischer Analyse des GLA-Gens durchgeführt werden [17].

Auch bei Männern kann die genetische Testung zur Bestätigung der Diagnose hilfreich sein. Ist eine Mutation des GLA-Gens bei einem Indexpatienten nachgewiesen, sollte ein Familienscreening (Abb. 1) angeschlossen werden. Asymptomatische Personen, bei denen dabei M. Fabry nachgewiesen wurde, sollten jährlich auf das Auftreten klinischer Manifestationen untersucht werden. Da das Wissen um den Zusammenhang von Genotyp und Phänotyp limitiert ist, sollte die Entscheidung zur Enzymersatztherapie nach der Evaluierung der Fabrysymptome und Organbeteiligung erfolgen [7].

Literatur:

1. Akhtar MM, et al. Anderson-Fabry disease in heart failure. Biophys Rev 2018; 10: 1107–19.

2. Beck M, et al. Long-term effectiveness of agalsidase alfa enzyme replacement in Fabry disease: A Fabry outcome survey analysis. Mol Genet Metab Rep 2015; 3: 21–7.

3. Auer J, et al. Eine seltene Ursache der hypertrophen Kardiomyopathie – Morbus Fabry. J Kardiol 2018; 25: 181–4.

4. Kampmann C, et al. Onset and progression of the Anderson-Fabry disease related cardiomyopathy. Int J Cardiol 2008; 130: 367–73.

5. Hopkins PV, et al. Lysosomal storage disorder screening implementation: findings from the first six months of full population pilot testing in Missouri. J Pediatr 2015; 166: 172–7.

6. Askai H, et al. Cellular and tissue localization of globotriaosylceramide in Fabry disease. Virchows Arch 2007; 451: 823–34.

7. Yousef Z, et al. Left ventricular hypertrophy in Fabry disease: a practical approach to diagnosis. Eur Heart J 2013; 34: 802–8.

8. Auer J, et al. Clinical Shortcuts: Der hypertrophierte Ventrikel – (TTR-) Amyloidose und Anderson-Fabry-Disease. J Kardiol 2019; 26: 138–42.

9. Schiffmann R, et al. Fabry disease: progression of nephropathy, and prevalence of cardiac and cerebrovascular events before enzyme replacement therapy. Nephrol Dial Transplant 2009; 24: 2102–11.

10. Niemann M, et al. Differences in Fabry cardiomyopathy between female and male patients: consequences for diagnostic assessment. JACC Cardiovascular Imaging 2011; 4: 592–601.

11. Weidemann F, et al. Morbus Fabry. Der Kardiologe 2015; 9: 265–76.

12. Militaru S, et al. Multimodality imaging in Fabry cardiomyopathy: from early diagnosis to therapeutic targets. Eur Heart J Cardiovasc Imaging 2018; 19: 1313–22.

13. Elliott PM, et al. 2014 ESC Guidelines on diagnosis and management of hypertrophic cardiomyopathy: the Task Force for the Diagnosis and Management of Hypertrophic Cardiomyopathy of the European Society of Cardiology (ESC). Eur Heart J 2014; 35: 2733–79.

14. Moon JC, et al. The histological basis of late gadolinium enhancement cardiovascular magnetic resonance in a patient with Anderson-Fabry disease. J Cardiovasc Magn Reson 2006; 8: 479–82.

15. Krämer C, et al. Relation of burden of myocardial fibrosis to malignant ventricular arrhythmias and outcomes in Fabry disease. Am J Cardiol 2014; 114: 895–900.

16. Radenkovic D, et al. T1 mapping in cardiac MRI. Heart Fail Rev 2017; 22: 415–30.

17. Weidemann F, et al. Cardiac challenges in patients with Fabry disease. Int J Cardiol 2010; 141: 3–10.

Korrespondenzadresse:
Mag. Harald Leitner
E-Mail: hl@teamword.at

Mit freundlicher Unterstützung von Shire (Shire is now part of Takeda)

C-ANPROM/AT//0396 08/2019

Mitteilungen aus der Redaktion

Besuchen Sie unsere Rubrik

☑ **Medizintechnik-Produkte**

Neues CRT-D Implantat
Intica 7 HF-T QP von Biotronik

Artis pheno
Siemens Healthcare Diagnostics GmbH

Philips Azurion:
Innovative Bildgebungslösung

Aspirator 3
Labotect GmbH

InControl 1050
Labotect GmbH

e-Journal-Abo

Beziehen Sie die elektronischen Ausgaben dieser Zeitschrift hier.

Die Lieferung umfasst 4–5 Ausgaben pro Jahr zzgl. allfälliger Sonderhefte.

Unsere e-Journale stehen als PDF-Datei zur Verfügung und sind auf den meisten der marktüblichen e-Book-Readern, Tablets sowie auf iPad funktionsfähig.

☑ **Bestellung e-Journal-Abo**

Haftungsausschluss

Die in unseren Webseiten publizierten Informationen richten sich **ausschließlich an geprüfte und autorisierte medizinische Berufsgruppen** und entbinden nicht von der ärztlichen Sorgfaltspflicht sowie von einer ausführlichen Patientenaufklärung über therapeutische Optionen und deren Wirkungen bzw. Nebenwirkungen. Die entsprechenden Angaben werden von den Autoren mit der größten Sorgfalt recherchiert und zusammengestellt. Die angegebenen Dosierungen sind im Einzelfall anhand der Fachinformationen zu überprüfen. Weder die Autoren, noch die tragenden Gesellschaften noch der Verlag übernehmen irgendwelche Haftungsansprüche.

Bitte beachten Sie auch diese Seiten:

Impressum **Disclaimers & Copyright** **Datenschutzerklärung**