

Journal für

Urologie und Urogynäkologie

Zeitschrift für Urologie und Urogynäkologie in Klinik und Praxis

Leitlinien Kinderurologie

Riccabona M

Journal für Urologie und

Urogynäkologie 2003; 10 (Sonderheft

4) (Ausgabe für Österreich), 7-14

Homepage:

www.kup.at/urologie

**Online-Datenbank mit
Autoren- und Stichwortsuche**

Indexed in EMBASE/Excerpta Medica/Scopus

www.kup.at/urologie

Krause & Pachernegg GmbH · VERLAG für MEDIZIN und WIRTSCHAFT · A-3003 Gablitz

P. b. b. GZ02Z031116M, Verlagspostamt: 3002 Purkersdorf, Erscheinungsort: 3003 Gablitz

ÜBERSICHT

1. Diagnostik und Therapie der prä- oder postnatal entdeckten Hydronephrose
2. Harnröhrenklappe
3. Hodenfehlage, Kryptorchismus
4. Hydrozele
5. Hypospadie
6. Phimose
7. Varikozele
8. Hämaturie
9. Akutes Nierenversagen beim Kind
10. Chronische Niereninsuffizienz im Kindesalter
11. Harnwegsinfekt
12. Tumoren im Kindesalter
13. Harnsteinleiden bei Kindern

1. DIAGNOSTIK UND THERAPIE DER PRÄ- ODER POSTNATAL ENTDECKTEN HYDRONEPHROSE

Inzidenz

- Sonographische Hydronephrose: 1 auf 100 Schwangerschaften
- Signifikante Uropathie: 1 auf 500 Schwangerschaften (0,2 %)

Klassifikation

- Hydronephrose Grad I: Erweiterung des Nierenbeckens, Kelche normal
- Hydronephrose Grad II: Erweiterung des Nierenbeckens, geringe Erweiterung der Nierenkelche
- Hydronephrose Grad III: Erweiterung des Nierenbeckens, starke Erweiterung der Nierenkelche
- Hydronephrose Grad IV: Erweiterung des Nierenbeckens, starke Erweiterung der Nierenkelche, Parenchym rarifiziert

Differentialdiagnose der Hydronephrose

- Ureterabgangsstenose
- Vesikorener Reflux
- Uretermündungsstenose (Megaureter)
- Multizystische Nierendysplasie
- Harnröhrenklappe
- Prune belly-Syndrom
- Ureterozele

Diagnostik

Generell ist ein sonographisches Screening des oberen und unteren Harntraktes bei jedem Kind im Zeitraum zwischen

dem 2. und 3. Schwangerschaftstrimester und den ersten drei Lebensmonaten anzustreben. Prognostisch wertvoll sind insbesondere der Sonographiebefund der Blase in der 14. SSW und der Sonographiebefund der Nieren zwischen 17. und 20. SSW. Bei präpartalem V. a. Hydronephrose ist postpartal die Ultraschalluntersuchung zwischen dem 3. und 7. Lebenstag auszuführen.

Ausnahme: Hydronephrose Grad IV bds., Hydronephrose und Megaureter Grad IV bds., V. a. Harnröhrenklappe: In diesen Fällen soll unmittelbar nach der Geburt die Ultraschalluntersuchung durchgeführt werden.

Weiterführende Diagnostik

- Hydronephrose Grad I: Ultraschallkontrolle in 6 Wochen, bei identem Befund keine weiterführende Diagnostik notwendig, lediglich Ultraschallkontrollen in größeren Abständen.
- Hydronephrose Grad II: Bei unauffälliger Klinik Ultraschallkontrolle in 6 Wochen, bei identem Befund MCU. Bei negativem Befund sonographische Kontrolle in größeren Abständen.
- Hydronephrose Grad III und IV: Weiterführende Diagnostik zwischen 4. und 6. Lebenswoche: seitengetrentes Diureserenoigramm (Mag 3-Clearance), MCU, Krea, Elektrolyte, Harnbefund), Mag 3-Clearance unter standardisierten Untersuchungsbedingungen, Untersuchung mit liegendem Dauerkatheter bei Reflux und/oder Megaureter.
- V. a. Harnröhrenklappe oder Hydronephrose/Hydroureter Grad IV: MCU unmittelbar post partum.

Therapie

- Perkutane Nephrostomie: bei hochgradiger Hydronephrose und Urosepsis oder Anurie; beim asymptomatischen Kind und auch hochgradig eingeschränkter Nierenfunktion Zurückhaltung (Nierenbeckenplastik nach perkutaner Nephrostomie schwierig und komplikationsträchtig).
- Indikation zur Nierenbeckenplastik: Nierenseitenfunktionseinschränkung unter 40 %; normale Nierenseitenfunktion und 2 x isotopennephrographisch nachgewiesene hochgradige Obstruktion, E-max. unter 6 %, normale Nierenseitenfunktion, sym-

ptomatische Hydronephrose, febrile Durchbruchinfekte.

- Konservative Behandlung: Abwarten und antibiotische Abdeckung während des 1. Lebensjahres bei Hydronephrose Grad II–IV mit normaler Nierenseitenfunktion und ohne nachweisbare Obstruktion.

2. HARNRÖHRENKLAPPE

Inzidenz

1 auf 5.000–8.000 männl. Geburten (keine familiäre oder ethnische Disposition bekannt).

Klinik

- Pränatal: Ultraschall: Voluminöse und verdickte fetale Blase, bilaterale Hydronephrose, Oligohydramnion weist auf eine verminderte Nierenfunktion hin. Pränatale Intervention (derzeit experimentell): Vesiko-amnialer Shunt
- Postnatale Diagnose: Pulmonale Hypoplasie, Sepsis und Azidose, abdominale Vorwölbung, Blasendysfunktion (Harnröhrenklappenerkrankung).

Postpartales Management

Sonographie des unteren und oberen Harntraktes unmittelbar nach der Geburt.

Bei Verdacht auf Harnröhrenklappenerkrankung: suprapubische, perkutane Harnableitung mit Minipaedkatheter oder Ch. 8 Feeding Tube transurethral, Antibiose, MCU, Serumkreatinin (Tag 1 und Tag 5).

Bei stabilem Kind und rückläufigem Serumkreatinin transurethrale Harnröhrenklappenschlitzung in der 2. bis 4. Lebenswoche.

Seitengetrentte Isotopenclearance in der 4. bis 6. Lebenswoche.

Zunächst wöchentliche Ultraschallkontrollen, später in größeren Abständen.

Bei instabilem Kind und/oder Kreatininanstieg bzw. Persistenz der bds. Hydronephrose trotz Blasenkatheeter hohe Harnableitung bds. (Sober-Ureterokutaneostomie oder Ring-Ureterokutaneostomie).

Bei vesikaler Dysfunktion mit hohen Restharmmengen ggf. offene Vesikostomie (Blocksom-Technik).

Langzeitmanagement

- Regelmäßige urodynamische Kontrollen je nach Klinik.
- Medikamentös: Antibiotische Prophylaxe bei persistierendem Reflux, Anticholinergika bei hyporeflexiver Blase, Alpha-Blocker bei größeren Restharmengen, Behandlung einer evtl. Niereninsuffizienz (Salzverlustnephropathie, metabolische Azidose, renale Osteodystrophie, Wachstumsverzögerung).
- Chirurgische Therapie, falls konservative Maßnahmen fehlschlagen: Blasenaugmentation

3. HODENFEHLAGE, KRYPTORCHISMUS

Definition

Unter Hodenfehlage versteht man einen nicht im Skrotum befindlichen Hoden, der sowohl ektop liegen kann oder auf dem an sich normalen Wege inkomplett deszendiert ist. Die schwerste Form ist der nicht palpable Hoden (= Kryptorchismus), der intraabdominal liegen kann, atrophiert ist oder völlig fehlt.

Diagnostik

- Klinische Untersuchung: Die wichtigste diagnostische Maßnahme ist die klinische Untersuchung. Sie dient zur Differentialdiagnose, ob der Hoden palpabel oder nicht palpabel erscheint. Weiters kann damit unterschieden werden, ob ein Pendelhoden oder Gleithoden vorliegt, ein banaler Hodenhochstand mit dem Organ im Leistenkanal bzw. etwas außerhalb desselben, ob eine Hodenektopie besteht (penile, femorale oder perineale Ektopie) oder ob der Hoden überhaupt nicht tastbar ist. Die Untersuchung selbst sollte in einer entspannten Atmosphäre erfolgen. Bei größeren Kindern läßt man die Fußsohlen bei gespreizten Knien zusammenpressen. Bei kleineren Kindern, flach am Rücken liegend, sollte die Mutter am Kopfende des Knaben ablenkende Manöver durchführen. Der optimale Zeitpunkt zur Diagnose wäre vor dem 6. Lebensmonat, wo der Cremasterreflex noch nicht so ausgeprägt erscheint und meist der Panniculus adiposus ebenfalls noch eine exakte Untersuchung zuläßt.

Beginn mit der Inspektion: Ein normales Hemiskrotum bildet einen Hinweis, daß der Hoden unterhalb des Anulus inguinalis internus gefunden werden kann und zeigt auch, ob ein ektopter Hoden in den oben genannten Regionen vorliegen wird. Die Palpation in der Folge beginnt im Bereich der Spina iliaca anterior und mit zartem Druck bewegt sich die untersuchende Hand schräg gegen die Symphyse.

- Sonographie: Die Sonographie als nicht invasives bildgebendes Verfahren hat für die Diagnostik, besonders bei älteren Kindern, eine gewisse Bedeutung. Mittels hochauflösender Schallköpfe gelingt es in der Hand von erfahrenen Untersuchern auch, Abdominalhoden zu finden. Ein gewisser Prozentsatz an falsch negativen und falsch positiven Ergebnissen muß aber in Kauf genommen werden.
- Laparoskopie: Beim nicht palpablen Hoden ist die Laparoskopie der diagnostische Standard und liefert einen exakten Befund. Abhängig davon kann der nächste operative Schritt festgelegt werden:
Bei hohem Abdominalhoden: zweizeitige Orchidopexie
Bei tiefem Abdominalhoden: inguinale Orchidopexie
Bei „vanishing testis“: Orchiektomie
Bei Anorchie: keine weitere Therapie.
- Computertomographie und MRI sind nicht indiziert.
- Endokrinologische Abklärung: Die hormonelle Abklärung erscheint nur bei beidseits nicht palpablen Hoden indiziert. Beginnend mit einer Chromosomenanalyse kann mittels der Hormonbestimmung und dem HCG-Test eine Anorchie mit hoher Wahrscheinlichkeit festgestellt werden. Zweifache Befunde erfordern jedoch die weitere laparoskopische Abklärung.

Therapie

- Hormontherapie: Eine hormonelle Therapie mit HCG oder LH-RH ergab in sorgfältig kontrollierten Studien eine Erfolgsrate zwischen 10 und 15 Prozent bei einseitigen nichtdeszendierten Hoden. Höher angesetzte Erfolgsraten sind durch den Einschluß von retraktilen Hoden bedingt. Andererseits kann durch die Hormontherapie ein retraktiler Hoden sicher diagnostiziert werden, da hierbei eine

100 % Erfolgsquote vorliegt. Für die Kinder weniger belastend ist der LH-RH-Nasenspray, HCG muß intramuskulär appliziert werden. Die Dosis hängt vom Alter und vom Gewicht des Kindes ab (1.000 IU wöchentlich für ein Kind bis 10 kg, 1.500 IU wöchentlich von 10–20 kg und 2.500 IU wöchentlich für Knaben über 20 kg in vier aufeinanderfolgenden Wochen).

- Chirurgie: Die chirurgische Hodenverlagerung sollte zwischen dem 9. und 18. Lebensmonat abgeschlossen sein. Einerseits kann davor noch ein Spontandeszensus stattfinden, auf der anderen Seite wird dadurch eine Schädigung der Keimzellen durch die erhöhte intraabdominale Temperatur vermieden. Zusätzlich ist zu diesem Zeitpunkt die psychische Belastung der Kinder am geringsten.
- Offene inguinale Hodenverlagerung in Shoemaker-Technik.
- Intraabdominaler Hoden: Die chirurgische Intervention bei einem intraabdominalen Hoden ist technisch schwierig. Meist ist ein zweiseitiges Vorgehen nach Fowler-Stephens erfolgversprechender.
- Laparoskopische oder kombinierte Operationen: Bei Abdominalhoden kann bei sehr erfahrenem Operateur der Hoden laparoskopisch mobilisiert und in das Skrotum gebracht werden. Vereinzelt, wenn der Hoden zu hoch liegt, müssen die Hodengefäße laparoskopisch durchtrennt und versorgt werden und in einem zweiten Schritt kann das Organ in einer offenen Operation in das Skrotum verlagert werden (Fowler-Stephens).
- Semikastration: Ein atropher inguinaler oder ein intraabdominaler Hoden bei einem Kind über 10 Jahre bei normalem kontralateralem Organ sollte entfernt werden. Die Chance, daß ein solches Organ eine normale Spermiogenese erreicht, ist minimal, andererseits liegt die maligne Entartung höher als bei einem normalen Hoden.

4. HYDROZELE

Definition

Eine Ansammlung von Flüssigkeit um den Hoden bei Kindern, vorwiegend bedingt durch eine Persistenz eines offenen

Processus vaginalis. Selten bei Kindern ohne Verbindung zum Peritoneum als Folge einer Entzündung des Hodens oder Nebenhodens oder bei Hodentumor.

Diagnostik

- Klinische Untersuchung: Vorwölbung oder Schwellung im Bereich des Skrotums wechselnden Ausmaßes und Volumszunahme beim Schreien oder Pressen. Größenzunahme üblicherweise bei größeren Kindern tagsüber und Verkleinerung während der Nacht. Differentialdiagnostisch muß eine Hernie ausgeschlossen werden.
- Sonographie: In geübten Händen die sicherste Diagnostik, um zwischen Hydrozele und Hernie zu unterscheiden.

Therapie

Im Verlauf des ersten Lebensjahres besteht bei der Hydrozele ohne Herniation keine zwingende Operationsindikation, da es in den meisten Fällen zur spontanen Ausheilung kommt (Ausnahme: sehr große Hydrozele). Bei Persistenz über das 1. Lebensjahr oder bei Vorliegen einer Begleithernie ist die operative Sanierung die Therapie der Wahl mittels inguinaler Freilegung, Resektion des Processus vaginalis persistens im Bereich des inneren Leistenringes und Ligatur desselben sowie Fensterung des Hydrozelsackes.

Eine Indikation zur operativen Sanierung einer Hydrozele mit Processus vaginalis persistens im ersten Lebensjahr besteht nur bei Kindern mit einem erhöhten intra-abdominalen Druck wie Peritonealdialyse oder solchen mit ventrikuloperitonealen Shunts.

5. HYPOSPADIE

Definition

Kongenitale Entwicklungsstörung der Harnröhre, des Corpus cavernosum und des Praeputiums.

Klassifikation

Nach der Meatuslage: glandulär, koronar, penil, skrotal, perineal.

Inzidenz

1 : 300, 14 % Risiko bei einer neuerli-

chen Schwangerschaft, 8 % Risiko, wenn der Vater eine Hypospadie hatte.

Assoziierte Fehlbildungen

Hodenfehlage in 10 %, Hernien in 10 %, Utriculus. Bei peniler Hypospadie und Hodenhochstand: Abklärung Richtung Intersex notwendig.

Therapieziele

- Normale Urethra
- Glandulärer Meatus
- Gerader Penis
- Ordentliche Hautdeckung
- Normale Position von Skrotum/Penis

Therapiezeitpunkt

6.–15. Lebensmonat (vor Eintritt der Geschlechtsidentität (2,5 Jahre), vor dem Toilettentraining).

Therapiemodus

Einzeitig, stationär obligat mit Elternbegleitung (ambulant).

Anästhesieform

Allgemeinnarkose und Epiduralkatheter.

Operationsmethoden

- TIP (tubularized insised plate)
- Magpi, Mathieu, Onlay, im Ausnahmefall Tube
- Beim komplexen Hypospadierezidiv Lippenmucosa

Nahtmaterial

Harnröhre: 7,0 Vicryl
Glansgewebe: 6,0 Biosynth, Monocryl
Glans epithel: 7,0 Vicryl rapid
Haut: 7,0 Vicryl rapid oder Vicryl

Harnableitung

Splint Ch. 8 od. 10 und Cystofix od. weiche transurethrale Fütterungssonde.

Antibiose

obligat

Verband

Folie, Schaum, Primamed Gel

Komplikationen

- Fistel
- Meatusstenose, Harnröhrenstriktur
- Divertikel
- Wunddehiszenz
- Persistierende Krümmung
- Nach koronar verrutschter Meatus

Rezidiveingriff

Frühestens 3– 6 Monate nach dem Erst-

eingriff. Narbengewebe mit Dehydro-Testosteron-Salbe vorbehandeln (durch 4–6 Wochen 1 x tgl. auftragen).

6. PHIMOSE

Begriffsdefinition

(DD physiologische Säuglingsphimose, Konglutinationen, persistierende Phimose, Narbenphimose, Lichen sclerosus, Schnürring, Frenulum breve).

Eine Phimose oder Vorhautverklebung, die asymptomatisch ist, bedarf in den ersten Lebensjahren keiner Therapie. Ausnahme: Symptomatische Phimose (wiederholte Balanitiden), kongenitale Malformationen in Kombination mit Infekt (z. B. Reflux, Hydronephrose, Harnröhrenklappe): prophylaktische Zirkumzision zu empfehlen.

Phimose/Konglutination – optimaler

Therapiezeitpunkt

Kindergarten bis Schuleintritt (4.–6. Lebensjahr). In diesem Zeitraum soll ein Vorhautproblem gelöst werden.

Konglutination – Therapie

Lösen nach Auftragen einer anästhesierenden Salbe (Emla-Creme).

Phimose – Operationstechniken (Vorhauterhaltende Techniken)

- Schnürringinzision
- Tripelinzision
- Förderoperation
- Radikale Zirkumzision

Phimoseoperation – Organisation

Präoperativ: Aufklärung, Anamnese, Status

Operation: Tagesklinisch
Postoperativ: Penisblock, einfacher Verband, Aufklärung hinsichtlich Pflege

Phimoseverband

Tupfer: Gaze, Alevyn, Mepithel

Phimosekomplikationen

Nachblutung, Meatusstenose, PS-Heilung, Paraphimose, unbefriedigende Kosmetik.

7. VARIKOZELE

Definition

Varizenartige Veränderung der Vena testicularis interna sowie der Venen des Plexus pampiniformis.

Ätiologie: Multifaktoriell.

- Idiopathische Varikozele: Erhöhter venöser Rückstrom durch ungünstigen Einmündungswinkel der V. spermatica in die V. renalis, Stase bei fehlenden Venenklappen etc., meist links (90 %).
- Symptomatische Varikozele: Venöse Kompression von außen oder Verschluss der V. spermatica durch Tumorthromben. Beides gleich häufig.

Inzidenz

Bis zu 15 % der präpubertären Knaben, postpubertär gleiche Inzidenz wie Erwachsene, d. h. bis zu 20 %.

Klinisches Erscheinungsbild

- Unklare Hodenschwellung (linke Seite bevorzugt)
- Subjektive Beschwerden (Ziehen, Schweregefühl, ...)
- Kleinerer Hoden (Orchidopathie)
- Hypofertilität (im Erwachsenenalter)

Stadieneinteilung

GI: Im Stehen palpabel nach Erhöhen des intraabdominellen Druckes – Valsalvamanöver

GII: Im Stehen palpabel ohne Valsalva

GIII: Im Stehen sichtbar – „bag of worms“

Diagnostik

- Inspektion: GIII – „bag of worms“
- Palpation (Valsalva-Manöver); symptomatische Varikozele entleert sich im Gegensatz zur idiopathischen V. im Liegen meist nicht
- Dopplersonographie im Stehen: Steigerung des venösen Blutflusses bei Valsalva-Manöver
- Sonographie: Bestimmung des Hodenvolumens
- Phlebographie: nur beim Rezidiv
- Sonographie der Nieren bei symptomatischer Varikozele

Therapie

Frühzeitig bei Orchidopathie, insbesondere bei Hodenvolumenunterschied > 3 ml zum kontralateralen Hoden, da die Veränderungen im Hodenparenchym progredient und irreversibel sind. Eine Varikozele GIII sollte ebenfalls einer Sanierung zugeführt werden.

- Operation nach Palomo: Supraininguinaler Zugang mit Durchtrennung sowohl der Arteria als auch der Vena testicularis. Eine Schonung der Lymphgefäße sollte angestrebt werden (Mikroskop). Dies senkt die Rate der als postoperative Komplikation auftretenden Hydrozele. Die Gefahr der Hodenatrophie ist aufgrund der Kollateralen zur A. ductus deferentis nicht höher als bei anderen Methoden.
- Laparoskopische Sanierung nur bei beidseitiger Hydrozele.

8. HÄMATURIE

Definition der Mikrohämaturie

3 positive Urinalysen basierend auf Harnstreifen und Mikroskopie über eine Periode von 2–3 Wochen (freies Hb und Myoglobin ergeben auch einen positiven Harnstreifen). Bei Mikroskopie sehen wir auch Bakterien, Leukozyten, Zylinder, Kristalle, Epithelien.

Sediment

15 ml Urin, 1500 U/min, Dauer 5 min. Diese Unterscheidung vermeidet unnötige Untersuchungen.

Ist der Harnstreifen auf eine Mikrohämaturie hin positiv, wird diese Untersuchung in einer Woche wiederholt und zusätzlich eine Harnkultur angelegt. Wenn weiterhin positiv, dann aus dem Morgenurin Harnstreifen und Sediment.

Prävalenz

1–2 % im Alter von 6–15 Jahren

Inzidenz

0,4 % für beide Geschlechter

Differentialdiagnose glomerulär oder nicht-glomerulär

Phasenkontrastmikroskopie: Sensitivität 93–100 %; Spezifität 95–100 %. Bei glomerulärer Nierenerkrankung obligat: Proteinurie, Zylinder (Zylinder stammen immer aus dem Tubulus).

Anamnese und physikalische Untersuchung

Trauma, Fremdkörper, sex. Mißbrauch, Nephrolithiasis, fam. Niereninsuffizienz, systemische Erkrankung mit Nierenbeteiligung (systemischer Lupus erythematoses, Wegener'sche Granulomatose, Goodpasture-Syndrom, Hepatitis, Diabetes mellitus).

Wenn nur dysmorphe Erythrozyten ohne Protein, ohne Zylinder, ohne Kristalle und normaler RR nachgewiesen werden, dann kein weiteres Procedere notwendig.

Bei Patienten mit einer hohen Wahrscheinlichkeit einer glomerulären Mikrohämaturie: Weiterleitung des Kindes an die Kindernephrologie.

Messung von

- C3-Komplement
- ASL-Titer
- Hepatitisserologie
- HIV
- Lupus-Serologie

Abhängig von den Ergebnissen ist eine Nierenbiopsie der nächste Schritt.

Weitere Abklärung, wenn nicht-glomeruläre Erythrozyten gefunden werden

- Harnkultur (Infekt)
- Ratio von Kalzium/Kreatinin im Morgenharn
- Kalzium im 24 h-Harn bei Eltern

Wenn diese Untersuchungen negativ sind, dann uroradiologische Abklärung mit Zystoskopie.

Ursachen einer Mikrohämaturie

- A – anatomy/vascular
- B – boulders
- C – cancer
- D – drugs
- E – exercise
- F – foreign body/trauma
- G – glomerulonephritis/interstitial nephritis
- H – hematology
- I – infection

Abbildung 1: Vorgehen bei Mikrohämaturie (2–3 pos. Harnanalysen über 2 Wochen)

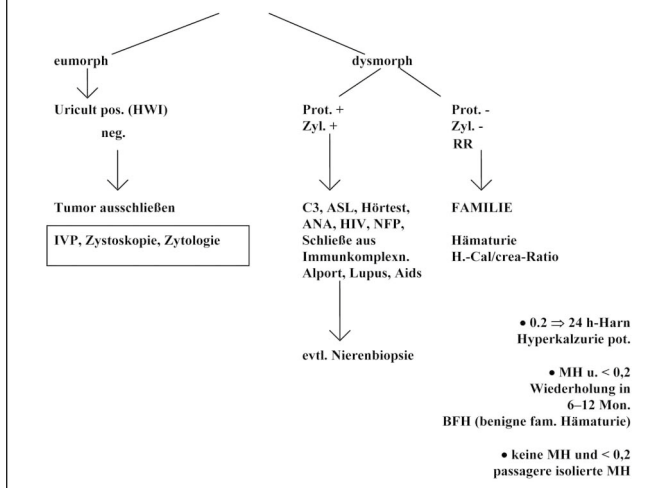
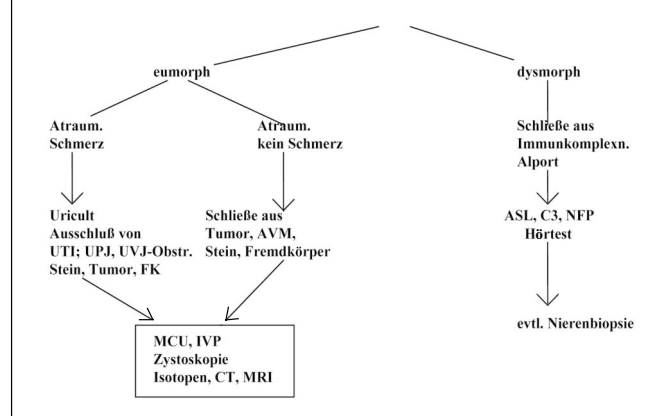


Abbildung 2: Vorgehen bei Makrohämaturie (Gerinnung: Ausschluß von Koagulopathien)



9. AKUTES NIERENVERSAGEN BEIM KIND

Definition

Das akute Nierenversagen ist eine plötzlich auftretende, reversible oder irreversible Nierenfunktionsstörung mit Oligurie und Anurie. Oligurie ist definiert als Harnausscheidung von weniger als 1 ml/kg KG/Stunde bei Säuglingen; bei Kleinkindern, sowie bei älteren Kindern weniger als 0,5 ml/kg KG/Stunde. Es kommt daraufhin zur Azotämie, d. h. zum Anstieg des Serumkreatinins und des Harnstickstoffes mit Elektrolytveränderungen (z. B. Hyperkaliämie).

Die Ursachen des akuten Nierenversagens können prärenal, renal oder postrenal bedingt sein.

Häufigkeit des akuten Nierenversagens nach der Ätiologie

- Dehydratation bei Diarrhoe
- Akute tubuläre Nekrose
- Hämolytisch-urämisches Syndrom: Akute erworbene antikörpernegative hämolytische Anämie und Thrombozytopenie unklarer Genese
- Angeborene obstruktive Fehlbildungen im Urogenitaltrakt

Prärenales Nierenversagen

- Pathogenese: Verminderung der Nierendurchblutung

- Auslösende Ursachen: Dehydratation (z. B. Gastroenteritis); Schock (Blutverlust, OP, Verbrennung, Sepsis); hepatorenales Syndrom; Herzinsuffizienz (Vitium); Fehltransfusion; Geburtstraumata mit Asphyxie
- Pathologie der Schockniere: Bei ischämischer Nierenläsion manifestiert sich der Sauerstoffmangel zuerst an den Tubulusepithelien; eine ungenügende Natriumrückresorption ist die Folge. Daraus resultiert eine Drosselung der glomerulären Filtration mit Ausbildung einer Oligo- bzw. Anurie.
- Diagnostik: Anamnese
Klinik
Labor: Niedrige Na-Konzentration im Harn, Azotämie
Sonographie der Niere unauffällig
- Therapie des prärenalen Nierenversagens: Flüssigkeitszufuhr (beginnend mit 10–20 ml/kg über 30–60 min. isotone NaCl-Lösung); ZVD-Monitoring
Elektrolytausgleich (Hyperkaliämie, Hypokalziämie)
Heparinisierung
Bei Lungenödem aufgrund erhöhter Flüssigkeitszufuhr kann im Extremfall eine Hämodialyse notwendig werden. Eine zu spät eingeleitete Therapie kann aus einem prärenalen zu einem renalen Nierenversagen (akute tubuläre Nekrose) führen.

Renales Nierenversagen

- Pathogenese: primäre Schädigung des Nierenparenchyms
- Auslösende Ursachen: glomeruläre Erkrankungen
akute tubuläre Nekrose
Nephrotoxine
tubuläre Schädigung: Aminoglykoside (Amphotericin, Röntgenkontrastmittel, Myoglobin, Pilzgifte, Schwermetalle)
Vasokonstriktion (nicht steroidale Antirheumatika)
Nierenarterienembolie, Nierenvenenthrombose
Pyelonephritis bei Einzelniere
Vaskulitis: Lupus erythematodes, Purpura Schönlein-Henoch
polyzystische Nierendegeneration (infantiler Typ)
- Klinischer Verlauf
Oligurische Phase: Dauer: Tage bis 2–3 Wochen
Polyurische Phase: Konzentrationsfähigkeit bleibt durch Wochen noch insuffizient
- Diagnostik
Anamnese
Nierensonographie
Blutlabor (Azotämie, ↑ K, ↑ Phosphat, ↓ Na, metabolische Azidose), Hypervolämie, ASO-, ANA-, ANCA-Titer
Harnlabor: bei Tubulusschaden spez. Gewicht 1010, Proteinurie, Hämaturie
Klinik: zuerst symptomlos, dann

Übelkeit, Erbrechen, Krämpfe, Somnolenz durch Hirnödemen, bei ↑ K Gefahr des Kammerflimmerns, gesteigerter Eiweißmetabolismus, Hypertonie, Nierenbiopsie (ultraschallgezielt, bi-opt.)

- Therapie
kausal, wenn möglich
Flüssigkeitsbilanzierung
Elektrolytkorrektur
Kortikosteroide
Dialyse
Viele Formen der Glomerulonephritis benötigen keine spezielle Therapie.

Postrenales Nierenversagen

- Pathogenese: Verschuß der ableitenden Harnwege
- Ursache:
Angeborene Fehlbildungen: Harnröhrenklappe, bds. Harnleiterabgangstenose, obstruktiver Megaureter, Ureterozele
Steine (z. B. Einzelniere)
- Diagnose:
Präpartale Diagnostik
Nierensonographie
MCU
MAG 3-Lasix Szintigraphie
Labor
- Therapie: Harnableitung

10. CHRONISCHE NIERENINSUFFIZIENZ IM KINDESALTER

Infolge einer Abnahme des funktionsfähigen Nierengewebes mit langsamer Verschlechterung der Nierenfunktion kommt es zu Störungen in der Zusammensetzung des Harns und der Körperflüssigkeit mit verschiedensten Auswirkungen auf den Gesamtorganismus. Die Einschränkung der Nierenfunktion ist proportional zur Zahl der zerstörten bzw. fehlenden Nephrone.

Stadien der chronischen Niereninsuffizienz

- Stadium der vollen Kompensation: Herabgesetzte Clearance bei normalen Retentionswerten
- Stadium der kompensierten Retention: Erhöhte Retentionswerte, Kreatinin > 1,2 mg%, keine klinische Symptomatik
- Stadium der dekompensierten Retention (Präurämie): Vorliegen urämischer Symptome; durch entsprechen-

de konservative Therapie ist dieses Stadium reversibel

- Urämie = Terminalstadium; Therapie nur mit Dialyse oder Transplantation möglich

Ursachen des chronischen Nierenversagens nach seiner Häufigkeit

Glomerulonephritis	29 %
Refluxnephropathie	18 %
Obstruktive Uropathie	15 %
Nierendysplasie	13 %
Juvenile polyzystische Nierendegeneration	7 %

Diagnose

Harn: Hämaturie, Proteinurie, Hypo- bzw. Isostenurie
Kreatinin-clearance
Azotämie, Elektrolytentgleisung
Sonographie

Fakultativ: Nierenbiopsie (perkutan mit Biopsiepistole)

Symptome

Abhängig vom Grad der Nierenfunktionseinschränkung. Allgemein: von keinerlei Symptome bis rasche Ermüdbarkeit, Kopfschmerz, Inappetenz, Hypertonie, Gewichtsabnahme, blaßgelbes Hautkolorit, Wachstumsretardierung.

- Hämatologische Symptome: Anämie, Thrombozythopenie, -pathie, hämorrhagische Diathese
- Kardiale Symptome: Perikarditis, Linksherzdekompensation, Lungenödem
- Pulmonale Symptome: Urämische Pneumonie, Pleuritis
- Neurologische Symptome: Somnolenz, Koma, Muskelschwäche, Krämpfe, Polyneuropathie
- Gastrointestinale Symptome: Übelkeit, Erbrechen, Diarrhoe
- Ossäre Symptome: Osteomalazie, sekundärer Hyperparathyreoidismus

Therapie

- Ziel: Verhinderung bzw. Verlangsamung der Progression der Niereninsuffizienz
- Genaue Flüssigkeitsbilanzierung
Einschränkung von Salz
Eiweißreduktion bei BUN > 80 mg/dl, Kalorienausgleich durch mehr Kohlenhydrate und Fett
- Gute Einstellung der Hypertonie, da sonst die Progression der Niereninsuffizienz beschleunigt wird

- Anämie: ab HTK < 25 %: Erythropoetin-Substitution; HTK 18–20 %: Ery-Konzentrate
- Ausgleich der Azidose (Azetolyt)
- Renale Osteodystrophie: Vit. D-Substitution, Ca-Carbonat (Bindung von Phosphat im Darm)
- Dialyse: Beginn bei Auftreten urämischer Symptome (Übelkeit, Erbrechen, Lethargie) bei Krea > 4 mg/dl (Kleinkinder), 7–8 mg/dl (bei größeren Kindern)
Dialysearten: Hämodialyse (3 x wöchentlich) oder Peritonealdialyse
- Aufnahme ins Transplantationsprogramm: Im Idealfall sollte die Nierentransplantation noch vor Beginn der Urämie, also noch vor der Dialyse, erfolgen.

11. HARNWEGSINFEKT

Inzidenz

5 % bei Mädchen
1 % bei Knaben

Im Neugeborenenalter bis zum 4. Lebensmonat mehr Knaben betroffen, ab dem 4. Lebensmonat Dominanz bei Mädchen.

Rezidivrate: 50–60 %

Prädisposition

Mütterlicher Harnwegsinfekt (Stillen hat protektiven Effekt), Vulvitis, Obstipation, Harnabflußstörung, sexuelle Aktivität.

Langzeitprobleme

Chron. Pyelonephritis, Steinbildung, Niereninsuffizienz.

Klinik

Asymptomatische Bakteriurie: Nachweis von Bakterien im Harn ohne Symptomatik oder Entzündungszeichen
Zystitis
Akute Pyelonephritis
Urosepsis
Komplizierter Harnwegsinfekt
Infektion in Kombination mit einer Harntransportstörung

Diagnostik

- Harnuntersuchung (Harngewinnung mittels „Sackerlharn“):
bei negativem Sackerlharn mit größter Wahrscheinlichkeit kein Infekt,

bei positivem Sackerlharn Bestätigung durch suprapubischen und transurethralen Katheterismus sinnvoll. Beurteilung: Keimzahl über 10^4 im unzentrifugierten Harn = positiv Fuchs-Rosenthal-Kammer: 400-fache Vergrößerung

Im Blasenpunktat ist jeder Keimnachweis pathologisch.

- Laboruntersuchung: Bei fieberhaftem Harnwegsinfekt Blutbild, Blutsenkung, CRP
- Sono-Harntrakt
- MCU beim Harnwegsinfektrezidiv
- DMSA-Scan bei fieberhaftem Harnwegsinfekt
- MAG 3-Clearance bei Reflux oder sonographisch verkleinerter Niere

Nierenläsionen nach Harnwegsinfekt – Risikofaktoren

Reflux
Erhöhtes CRP
Fieber
Alter

Ursachen für Narbenbildung

Fokale Ischämie
Untergang der Tubuluszellen

Therapie

- Afebriler Harnwegsinfekt: TMP/Sulfameth 5–10 mg/kg KG in 2–3 Einzeldosen, Cephalexin 25–50 mg/kg KG in 2–3 Einzeldosen, Amoxicillin 20–40 mg/kg KG in 2–3 Einzeldosen, Nitrofurantoin 5–10 mg/kg KG in 2–3 Einzeldosen; Therapiedauer: 5 Tage
- Pyelonephritis: Grundsätzlich parenterale Therapie stationär: Cefazolin, Cefotiam 50 mg/kg KG 2–3 Einzeldosen, Ampicillin 50 mg/kg KG 2–3 Einzeldosen und Gentamycin 2–5 mg/kg KG 1 Dosis; Ceftriaxon 100 mg/kg KG 1–2 Einzeldosen; Therapiedauer: 10–14 Tage
- Flankierende Maßnahmen: Miktionstraining, Stuhlregulation, Blasenschule bei Miktionsauffälligkeiten.
- Reinfektionsprophylaxe: In Abhängigkeit von Alter, Anzahl der vorausgegangenen Infekte, Miktionsauffälligkeiten, evtl. Restharn, Reflux und Perforationsausfällen im DMSA-Scan.

12. TUMOREN IM KINDESALTER

Wilms-Tumor (Nephroblastom)

Inzidenz

8 Fälle pro 1 Mio. Kinder pro Jahr bis zum 15. Lebensjahr

Differentialdiagnose

Malignome	Benigne Tumore
Neuroblastom	Multizystische Nierendysplasie
Rhabdomyosarkom	Hydronephrose
Lymphosarkom	Polyzystische Niere
Lymphom	Abszeß
Nierenzellkarzinom	Mesoplastisches Nephrom

Syndrome

Bekwith-Wiedemann (Mikrozephalie, mentale Retardierung, Viszeromegalie, Omphalozele etc.)
Denys-Drash-Syndrom (Nephropathie, Pseudohermaphroditismus)

Pathologie

Ungünstige Histo	Günstige Histo
Anaplasie	Blastem
Rhabdoidtumoren	Epithel
Klarzellsarkom	Stromazellen monobis triphasisch

Diagnose

- meist asymptomatisch
- abdominell palpabler Tumor, Mikrohämaturie in 25 %
- Ultraschall
- CT, MRI
- Thorax-CT, Schädel-CT bei rhabdoidem Tumor

Stadieneinteilung

- I auf die Niere begrenzt, Kapsel intakt
- II Tumor in Gefäßen, nach Biopsie, lokale Spillage
- III Residualtumor, Lymphknoten positiv
- IV hämatogene Metastasen
- V bilateraler Tumor

Therapie

Operation und Chemotherapie (in Europa 1. Chemotherapie 2. Operation)
Chemo: 2- oder 3-fach-Therapie (Vincristin, Aktinomycin D, Doxorubicin)
Second line: I-Fosfamide, Carboplatin, Etoposide

Prognose

2-Jahres Überlebenschance	
Stadium I	97 %
Stadium II	96 %
Stadium III	86 %
Stadium IV	81 %
Stadium V	80 %

Bei Verlust der Heterozygotie am Chromosom 16Q: Prognoseverschlechterung.

Neuroblastom

Häufigster Tumor bei Säuglingen und Kindern. 50 % aller Malignome bei Neonaten. Durchschnittsalter bei Erstdiagnose: 1,5 Jahre. Entsteht aus den Zellen der Neuralleiste, den Ganglien des Sympathikus und des Nebennierenmarks. 60 % kommen im Retroperitoneum und im kleinen Becken vor.

Inzidenz

1 auf 9.000 Kinder

Symptome und Klinik

Inappetenz
Gewichtsverlust
abdominelle Beschwerden
Häufigstes Symptom: Palpabler Tumor

Diagnostik

- Ultraschall
- Kernspintomographie
- Computertomographie
- 131MIBG-Scan zur Metastasensuche
- Tumormarker: Katecholamin-Metaboliten:
VMA (Vanillinmandelsäure) und HVA (Homovanillinmandelsäure)
Bestimmung aus dem Spontanharn
LDH
Ferritin
Neuronspezifische Enolase
Amplifikation mit N-Myc-Oncogene in 50 % bei dissoziierten Tumoren

Stadien

- I organbegrenzt
- II überschreitet die Mittellinie, Lymphknoten, homolateral positiv
- III bilaterale Lymphknoten
- IV disseminierte Metastasen

Therapie

Operation und Chemotherapie (Chemotherapie im Rahmen von Studien)

13. HARNSTEINLEIDEN BEI KINDERN

Inzidenz

Selten, < 2 % aller Steinerkrankungen

Ätiologie

- Harnwegsinfekte (Struvit, Apatit) oft in Kombination mit Harnabflußstörungen oder anatomischen Veränderungen der ableitenden Harnwege
- Seltene Stoffwechselerkrankungen: Zystinurie; Purinstoffwechselstörungen, renale-tubuläre Azidose, Hyperoxalurie, Hyperparathyreoidismus etc.
- Endemisch

Diagnostik

Als Risiko-Patienten bedürfen Kinder einer erweiterten metabolischen Abklärung.

- Anamnese (inkl. Ernährungsgewohnheiten, Flüssigkeitszufuhr, Medikation)

- Harn: pH, Sediment, Kultur
- Labor: Serum: Ca, P, Mg, Cl, Na, K, Harnsäure, Kreatinin
- Harnsteinanalyse: entweder mittels Infrarotspektroskopie oder Röntgendiffraktion
- 2 x 24 h-Sammelurin: Vol, pH, Ca, Mg, Harnsäure, Krea, Oxalat, Citrat, anorg. P., Zystin (bei positivem Zystinschnelltest)
- Sonographie! + i.v.P.

Therapie

- E(P)SWL: Narkose nur bei Kleinkindern (< 5a), gute Ergebnisse mit SWL-Monotherapie, weniger auxiliäre Maßnahmen im Vergleich zu Erwachsenen, ggf. Mehrfachtherapie (Steinmasse/Ausgußsteine), keine negativen Langzeitwirkungen auf Nierenwachstum bzw. Nierenfunktion
- Perkutane Litholapaxie und ESWL: bei therapierefraktären Ausgußsteinen, idealerweise nach dem 4. Lebensjahr

- Ureterorenoskopie: zwar sollte eine Instrumentierung unterer/oberer Harntrakt idealerweise vermieden werden, aber Fortschritte mit 6F/7F semirigiden/flexiblen Ureteroskopen in Kombination mit Laser-Lithotripsie
- Offene Steinoperation: indiziert nicht aus Gründen der Steinmasse, sondern wegen gleichzeitig vorzunehmenden anatomischen Korrekturoperationen.

Metaphylaxe

- Korrektur eventueller anatomischer Veränderungen (UPJ-Stenose!)
- Exakte, komplette Steinfreiheit
- Kulturgemäße, konsequente Antibiose mit eventueller Langzeit-Prophylaxe (Infektstein!)
- Zystinstein: Harndilution: Alkalisierung, Ascorbinsäure (Brausetabletten), (Mercaptopropionylglycin bei homozygoter Zystinurie, strenge Indikationsstellung)

ANTWORTFAX

JOURNAL FÜR UROLOGIE UND UROGYNÄKOLOGIE

Hiermit bestelle ich

ein Jahresabonnement
(mindestens 4 Ausgaben) zum
Preis von € 36,- (Stand 1.1.2010)
(im Ausland zzgl. Versandkosten)

Name

Anschrift

Datum, Unterschrift

Einsenden oder per Fax an:

Krause & Pacherneegg GmbH, Verlag für Medizin und Wirtschaft,
Postfach 21, A-3003 Gablitz, **FAX: +43 (0) 2231 / 612 58-10**

Bücher & CDs
Homepage: www.kup.at/buch_cd.htm
