Journal für
Kardiologie
Austrian Journal of Cardiology
Österreichische Zeitschrift für Herz-Kreislauferkrankungen

Perkutane transluminale septale Myokardablation bei hypertropher obstruktiver Kardiomyopathie: Risikofaktoren-Reduktion nach 12 Monaten

Faber L, Gleichmann U, Schmidt HK
Seggewiß H, Ziemssen P

Journal für Kardiologie - Austrian Journal of Cardiology 1999; 6 (7) 351-358

Homepage:
www.kup.at/kardiologie
Online-Datenbank
mit Autoren-
und Stichwortsuche

ÖKG Österreichische Kardiologische Gesellschaft
Offizielles Partnerjournal der ÖKG

EUROPEAN SOCIETY OF CARDIOLOGY®
Member of the ESC-Editor's Club

Offizielles Organ des Österreichischen Herzfonds

ACVC Association for Acute CardioVascular Care
In Kooperation mit der ACVC

Indexed in ESCI part of Web of Science
Indexed in EMBASE

Krause & Pachernegg GmbH • Verlag für Medizin und Wirtschaft • A-3003 Gablitz
P.b.b. 02Z031105M, Verlagsort: 3003 Gablitz, Linzerstraße 177A/21 Preis: EUR 10,–

Journal für
Kardiologie

e-Abo kostenlos

Datenschutz:

Ihre Daten unterliegen dem Datenschutzgesetz und werden nicht an Dritte weitergegeben. Die Daten werden vom Verlag ausschließlich für den Versand der PDF-Files des Journals für Kardiologie und eventueller weiterer Informationen das Journal betreffend genutzt.

Lieferung:

Die Lieferung umfasst die jeweils aktuelle Ausgabe des Journals für Kardiologie. Sie werden per E-Mail informiert, durch Klick auf den gesendeten Link erhalten Sie die komplette Ausgabe als PDF (Umfang ca. 5–10 MB). Außerhalb dieses Angebots ist keine Lieferung möglich.

Abbestellen:

Das Gratis-Online-Abonnement kann jederzeit per Mausklick wieder abbestellt werden. In jeder Benachrichtigung finden Sie die Information, wie das Abo abbestellt werden kann.

Das e-Journal
Journal für Kardiologie

- ✔ steht als PDF-Datei (ca. 5–10 MB) stets internetunabhängig zur Verfügung
- ✔ kann bei geringem Platzaufwand gespeichert werden
- ✔ ist jederzeit abrufbar
- ✔ bietet einen direkten, ortsunabhängigen Zugriff
- ✔ ist funktionsfähig auf Tablets, iPads und den meisten marktüblichen e-Book-Readern
- ✔ ist leicht im Volltext durchsuchbar
- ✔ umfasst neben Texten und Bildern ggf. auch eingebettete Videosequenzen.

www.kup.at/kardiologie

Perkutane transluminale septale Myokardablation bei hypertropher obstruktiver Kardiomyopathie: Risikofaktoren-Reduktion nach 12 Monaten

Lothar Faber, Hubert Seggewiß, Peer Ziemssen, Henning K. Schmidt, Ulrich Gleichmann

Die PTSMA ist eine neue interventionelle Behandlungsmethode für Patienten mit hypertropher obstruktiver Kardiomyopathie, deren morphologisches Resultat sowie symptomatische und hämodynamische Wirkung der chirurgischen Myektomie ähneln. Zur Annäherung an die Frage, inwieweit auch die für eine effektive Myektomie beschriebene, prognostisch günstige Wirkung nachvollzogen werden kann, analysierten wir bei 50 mittels PTSMA behandelten Patienten den Verlauf vor und während der ersten 12 Monate nach Intervention im Hinblick auf bekannte oder vermutete Indikatoren für eine ungünstige Prognose. Dabei fand sich eine signifikante Reduktion der Gesamtzahl der Risikofaktoren pro Patient von 2,1 ± 1,1 auf 1,4 ± 1,2 mit einer Verbesserung um mindestens einen Punkt bei 66 % der behandelten Patienten. Bei 3 Patienten kam es dagegen im gleichen Zeitraum zu einer Zunahme des Risiko-Scores infolge neu aufgetretenen Vorhofflimmerns bzw. des Nachweises von nicht anhaltenden ventrikulären Tachykardien. Diese Beobachtungen könnten als ein erster Hinweis dafür gesehen werden, daß sich interventionelle und chirurgische Reduktion der Ausflußbahn-Obstruktion vermutlich auch im Hinblick auf die Prognose behandelter Patienten gleichen.

PTSMA is a new interventional treatment option for symptomatic patients with hypertrophic obstructive cardiomyopathy. Morphologic results as well as symptomatic and haemodynamic effects of the intervention are similar to those of surgical myectomy. To assess whether a successful PTSMA in analogy to myectomy may additionally include a prognostic benefit, we analyzed 50 patients before and 12 months after PTSMA with respect to a number of known or suspected risk factors for an adverse prognosis. In 66 % of the patients improvement of the global risk factor score was seen. The number of risk factors per patient decreased significantly from 2.1 ± 1.1 to 1.4 ± 1.2. Development of new atrial fibrillation or non-sustained ventricular tachycardia during follow-up led to a higher risk factor score in 3 patients. These findings may be considered as a first hint to similiarity of interventional and surgical elimination of the LVOT gradient in HOCM not only with respect to symptoms and haemodynamics but also to long term prognosis. ***J Kardiol 1999; 6: 351–8***

Die interventionelle Therapie kardialer Erkrankungen ist seit 1995 durch die perkutane transluminale septale Myokardablation (PTSMA) bei hypertropher obstruktiver Kardiomyopathie (HOCM) erweitert worden [1]. Analog der chirurgischen Myotomie-Myektomie gelingt es mit diesem Verfahren, bei medikamentös nicht hinreichend behandelbaren Patienten die Obstruktion der linksventrikulären Ausflußbahn (LVOTO) wesentlich zu reduzieren und die hierauf beruhende Symptomatik zu bessern oder zu beseitigen [1, 2–8]. Die Frage, ob die PTSMA analog der chirurgischen Elimination der Ausflußbahn-Obstruktion, für die nach Langzeitbeobachtungen bis zu 25 Jahre zusätzlich eine positive Beeinflussung der Prognose angenommen wird [9], ebenfalls einen prognostisch günstigen Effekt hat, ist aufgrund der kurzen Beobachtungsdauer PTSMA-behandelter Patienten zum jetzigen Zeitpunkt nicht zu beantworten. Wir analysierten daher den klinischen Verlauf und verschiedene Faktoren, für die ein prognostischer Einfluß bei HOCM bekannt ist oder in der Literatur diskutiert wird, vor sowie im Verlauf der ersten 12 Monaten nach PTSMA.

Patienten und Methodik

Zwischen Januar 1996 und Juli 1998 wurden uns 242 Patienten mit HOCM zur Evaluation zugewiesen, bei 163 Patienten eine PTSMA durchgeführt (67 %). Die Indikation zur Intervention bestand neben der geeigneten Koronarmorphologie in einer durch die bestehende Therapie (Verapamil in einer mittleren Tagesdosis von 382 ± 197 mg bei 66 % der Pat., hochdosierte, frequenzadaptierte Beta-Blockade mit verschiedenen Präparaten bei 34 %) nicht hinreichend beinflußbaren Symptomatik, d. h. einer Belastungsdyspnoe oder Angina pectoris der NYHA- bzw. CCS-Klassen III oder IV. Bei Pat. der NYHA/CCS-Klassen II wurde individuell die Interventionsindikation gestellt, wenn neben einer ausgeprägten LVOT-Obstruktion prognostische Risikofaktoren vorlagen und/oder eine Ausweitung der medikamentösen Therapie wegen Unverträglichkeiten nicht möglich war. Die Pat. waren über die fehlenden Langzeiterfahrungen mit der PTSMA und die zur Verfügung stehenden Alternativen (DDD-Schrittmacherimplantation, chirurgische Myotomie-Myektomie) ausführlich mündlich und schriftlich unterrichtet worden und hatten ihre Zustimmung schriftlich dokumentiert.

Im Hospitalverlauf nach PTSMA verstarben 3 Pat. (1,8 %) 2 Tage (Perikard-Tamponade durch perforierte passagere Schrittmacher-Sonde), 2 Tage (fulminante Lungenembolie) bzw. 9 Tage (refraktäres Kammerflimmern bei koexistenter COLD und Beta-Mimetika-Therapie) nach Intervention. Bisher wurden 50 behandelte Pat. über 12 oder mehr Monate beobachtet, von denen alle potentiell prognostisch relevanten Daten zu sämtlichen Erhebungszeitpunkten vorlagen (vor PTSMA, aus dem Akutverlauf, 3 sowie 12 Monate nach PTSMA). Die Daten dieser Patienten gingen in die vorliegende Untersuchung ein.

Die Datenerfassung der Patienten erfolgte nach dem in Tabelle 1 gezeigten Protokoll. Echokardiographische Parameter wurden unter Berücksichtigung der ASE-Richtlinien in Linksseitenlage gemessen. Die LVOT-Gradienten (LVOTG) wurden mittels CW-Doppler-Echokardiographie (CWDE) in Ruhe sowie sowie unter Provokationsbedingungen (Valsalva-Manöver) bestimmt. Bei Belastungsuntersuchungen wurde nach einem symptomlimitierten Prokokoll vorgegangen, sofern die Patienten nicht der NYHA-Klasse IV zuzuordnen waren oder Ruhe-LVOTG von > 100 mmHg aufwiesen.

Eingelangt am: 01. 12. 98, angenommen am: 12. 04. 99
Von der Kardiologischen Klinik, Herz- und Diabeteszentrum NRW, Klinik der Ruhr-Universität Bochum, Bad Oeynhausen, Deutschland.
Korrespondenzadresse: PD Dr. med. Hubert Seggewiß, Kardiologische Klinik, Herz- und Diabeteszentrum NRW, D-32545 Bad Oeynhausen, Georgstraße 11, e-mail: seggewiss.hubert@t-online.de

Als prognostisch bedeutsame Risikofaktoren wurden die folgenden Befunde gewertet: Ein frühes Manifestationsalter der HOCM (< 30 Jahre), eine durch plötzliche kardiale Todesfälle belastete Familienanamnese, rezidivierende Synkopen, ein linksatrialer (LA) Diameter von > 45 mm, der Nachweis von nicht anhaltenden ventrikulären Tachykardien (VT's) im Langzeit-EKG (3 oder mehr konsekutive, verbreiterte Kammerkomplexe mit einer Frequenz von mindestens 120/Minute) sowie eine pathologische Blutdruck-Regulation unter Belastung (Abfall oder Anstieg von < 20 mmHg), ferner (im 12-Monats-Verlauf) neu auftretendes Vorhofflimmern bei zuvor stabil im Sinusrhythmus befindlichen Patienten.

Intervention

Die PTSMA wurde nach dem an anderer Stelle ausführlich beschriebenen [2, 3, 6] Procedere durchgeführt. Der LVOTG wurde mittels eines von transseptal in die linksventrikuläre Einflußbahn vorgebrachten Brockenbrough-Katheters oder über einen retrograd-transaortal vorgeführten modifizierten 5F-Pigtail-Katheter kontinuierlich überwacht bzw. in Ruhe sowie nach Auslösung einer VES bestimmt. Alle Pat. erhielten prophylaktisch einen von femoral in die RV-Spitzenregion eingebrachten 4F-Schrittmacher sowie 10.000 IU Heparin zur Verhütung thromboembolischer Komplikationen.

Über einen 7- bis 8F-PTCA-Führungskatheter wurde der mutmaßlich zu okkludierende septale Ast selektiv aufgesucht (Abb. 1). Nach Sicherstellung der korrekten Lage des Over-the-wire-Ballons wurde das Versorgungsgebiet dieses septalen Astes mit Röntgen-Kontrastmittel dargestellt und ein retrograder Abstrom in den LAD bei inflatiertem Ballon ausgeschlossen. Bei den ersten Eingriffen erfolgte anschließend die fraktionierte Injektion des Alkohols in Portionen zu 1 ml, sofern die probatorische Ballonokklusion des Zielgefäßes eine Reduktion des LVOTG gezeigt hatte. Bei den übrigen Eingriffen wurde neben dieser hämodynamischen Abschätzung des Therapieeffekts eine intraprozedurale Myokard-Kontrast-Echokardiographie (MCE) durchgeführt [7, 8].

Nach der KM-Gabe zur radiologischen Darstellung des distalen Gefäßbettes wurde hierzu unter kontinuierlicher transthorakal-echokardiographischer Darstellung das myokardiale Perfusionsgebiet des Zielgefäßes mittels Injektion von 1–2 ml Echo-Kontrastmittel (Levovist®, Konzentration: 350 mg/ml, Fa. Schering) kontrastiert. Vor definitiver Alkoholgabe wurde die echokardiographische Übereinstimmung von Ort der LVOTO und kontrastiertem, dem Zielgefäß zugehörigen Myokardareal gefordert (Abb. 2). Andernfalls wurde ein anderer Septalast aufgesucht.

Tabelle 1: Untersuchungs-Protokoll

	Vor PTSMA	Akutverlauf nach PTSMA	3 Monate nach PTSMA	12 Monate nach PTSMA
Anamnese	x	x	x	x
Klinisch-kardiolog. Status	x	x	x	x
Ruhe-EKG	x	x	x	x
Lungenfunktionsprüfung	x			
Abdomen-Sonographie	x			
Röntgen-Thorax (2 Ebenen)	x		x	x
Langzeit-EKG	x	x	x	x
Langzeit-Blutdruckmessung	x			
Ergometrie	x	x	x	x
Einschwemm-Katheter	x		x	
Echokardiographie	x	x	x	x
NMR	x		x	
Diagnost. Linksherzkatheter	x		x	

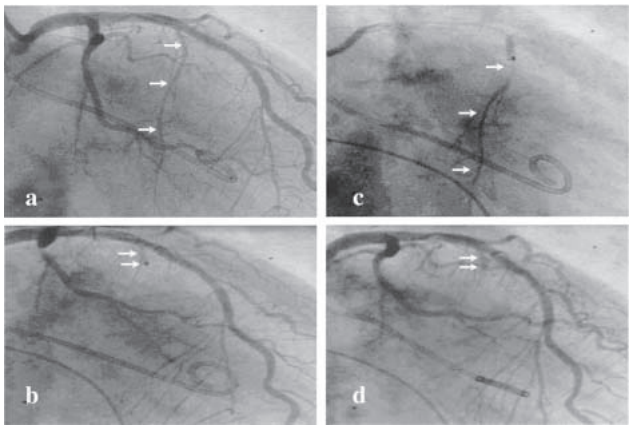

Abbildung 1: Typische angiographische Sequenz der PTSMA mit Darstellung der linken Koronararterie und Identifikation des Septalastes (Pfeile) in RAO-Position (Abb. 1a). Nach der Balloninflation (Pfeile) Dokumentation der optimalen Ballonposition im proximalen Abschnitt des Septalasts (Abb. 1b). Kontrastmittelinjektion über das zentrale Lumen des Ballonkatheters mit Bestimmung des Versorgungsareals des Septalasts (Abb. 1c; Pfeile) und Ausschluß von Kontrastmittelreflux in den LAD. Abschließende Darstellung des Gefäßstumpfes (Pfeile) nach alkoholinduzierter Septalastokklusion (Abb. 1d).

Tabelle 2: Klinik, Belastbarkeit und echokardiographische Parameter vor und 12 Monate nach PTSMA

Variable		Vor PTSMA		12 Monate nach PTSMA		p-Wert
		Mittelwert	(Bereich)	Mittelwert	(Bereich)	
Klinik						
NYHA-Klasse		2,6 ± 0,5	(2–4)	0,9± 1,0	(0–3)	< 0,001
Belastungsdauer	(s)	391 ± 167	(0–840)	498 ± 154	(180–1240)	< 0,05
M-Mode-Echo						
LA-Durchmesser	(mm)	46,2 ± 7,8	(33–65)	44,4 ± 6,2	(33–57)	< 0,01
Septumdicke	(mm)	21,1 ± 3,2	(14–29)	13,9 ± 4,4	(6–23)	< 0,0001
Hinterwand-Dicke	(mm)	14,1 ± 2,6	(8–17)	11,6 ± 1,7	(8–16)	< 0,05
LV-enddiast. Durchmesser	(mm)	47,2 ± 5,4	(35–57)	48,5 ± 6,7	(28–61)	ns.
CW-Doppler						
LVOT-Gradient (Ruhe)	mmHg	56,8 ± 41,8	(7–182)	7,5 ± 14,5	(0–88)	< 0,0001
LVOT-Gradient (Stress)	mmHg	134,1 ± 49,0	(79–243)	25,7 ± 30,8	(0–146)	< 0,0001
PW/CW + Farb-Doppler						
Mitralinsuffizienz	(Grad 0–3)	0,9 ± 0,5	(0–2)	0,5 ± 0,6	(0–2)	< 0,01

Nach definitiver Identifikation des Zielgefäßes erhielten alle Pat 0,15–0,3 mg Buprenorphin oder 5–10 mg Morphium i.v. zur Analgosedierung. Nach der Alkohol-Injektion blieb der Ballon ca. 10 min. inflatiert, um einen retrograden Abstrom zu vermeiden. Anschließend wurden die LVOTG-Messungen unter den gleichen Bedingungen wie präinterventionell wiederholt.

Nachuntersuchungen

Alle Pat. wurden nach Intervention auf der kardiologischen Intensivstation für mindestens 48 Stunden überwacht. Im weiteren Hospitalverlauf, nach 3 und nach 12 Monaten wurden die unter Tabelle 1 aufgelisteten Kontrolluntersuchungen durchgeführt. Postinterventionell wurde, je nach Verträglichkeit, die Einstellung auf einen kardioselektiven Beta-Blocker angestrebt, alternativ auf Verapamil. Die Fortführung der Endokarditisprophylaxe wurde den Patienten ebenso nahe gelegt wie die Vermeidung schwerer körperlicher Belastungen.

Statistik

Die Patientendaten wurden mit einer PC-gestützten relationalen Datenbank (Filemaker 3.0, Claris Corp.) erfaßt und mittels der Statistik-Programme Statview 4.5 (Abacus Concepts) und Winstat 3.0 (Kalmia Co. Inc.) ausgewertet. Stetige Variablen werden als Mittelwerte und Standardabweichungen angegeben. Gruppenvergleiche erfolgten mittels t-Test für unverbundene bzw. verbundene Stichproben. Häufigkeitsverteilungen wurden mit dem chi^2-Test überprüft. Signifikanz wurde angenommen für $p < 0,05$.

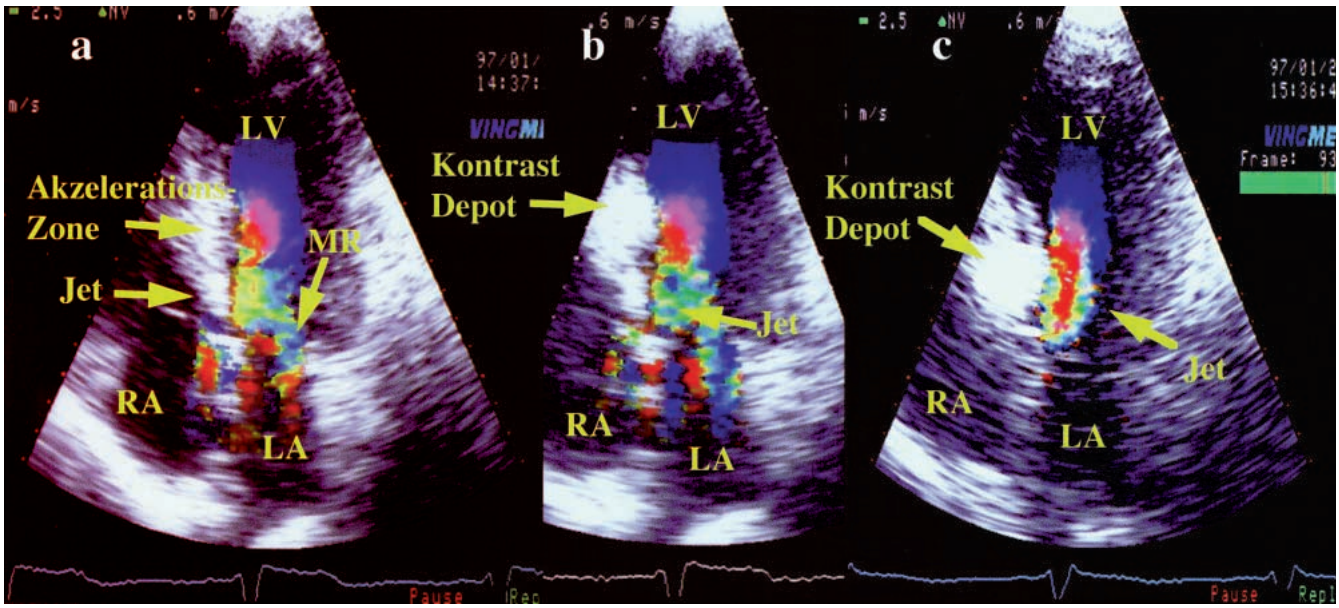

Abbildung 2: Myokard-Kontrast-Echokardiographie während PTSMA bei einem Patienten mit mehreren Septalästen. Abb. 2a zeigt den Ausgangsbefund mit Jetbildung entlang des proximalen Septums, Abb. 2b ein Mismatch zwischen dem markierten Septumareal und dem Ort des maximalen Flußbeschleunigung nach Injektion von 1 ml Levovist® durch das zentrale Lumen des Ballonkatheters in den zunächst sondierten 2. Septalast. Abb. 2c zeigt ein optimales Matching beider Areale nach Wechsel des Zielgefäßes und Injektion des Echokontrastmittels in einen mehr proximal entspringenden Septalast (LV: Linker Ventrikel; LA: Linker Vorhof; MR: Mitrale Regurgitation, RA: Rechter Vorhof).

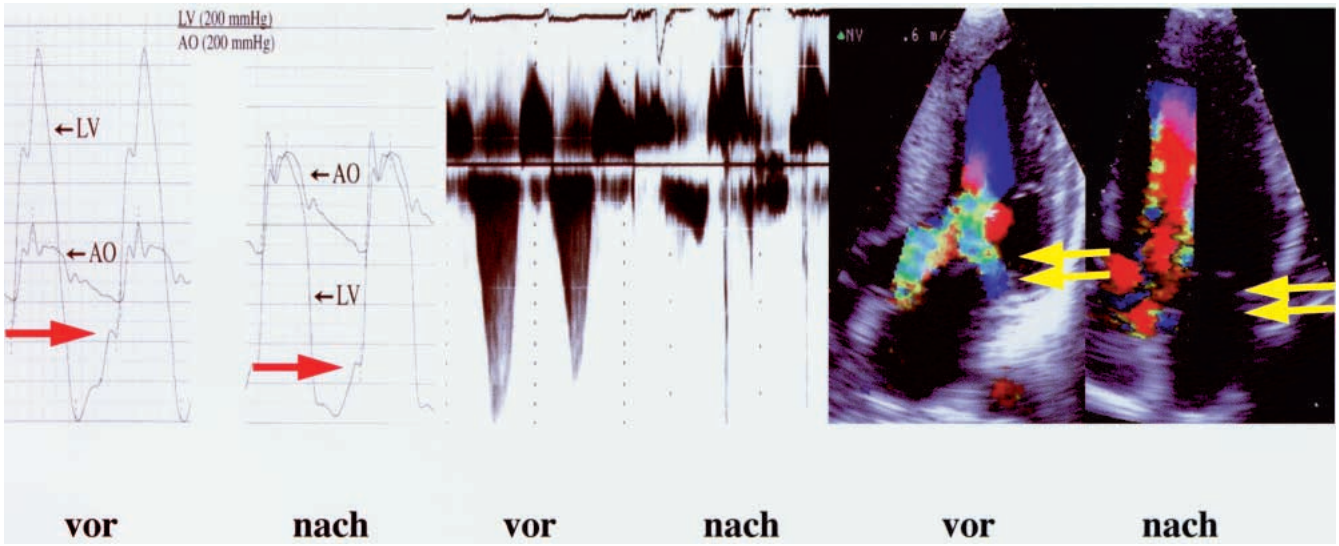

Abbildung 3: Optimales Behandlungsergebnis nach PTSMA: Links komplette Beseitigung des linksventrikulären Ausflußbahn-Gradienten (AO = Aorta; LV = linksventrikulärer Einflußtrakt bzw. LV-Cavum proximal der Obstruktion) und Rückgang des LVEDP (roter Pfeil) bei invasiver Bestimmung, Mitte und rechts: Korrespondierende echokardiographische Befunde mit Rückbildung des LVOT-Jet und der obstruktionsassoziierten, exzentrischen Mitralinsuffizienz (gelber Doppelpfeil).

Ergebnisse

A: Akutverlauf

Der invasiv bestimmte Gradient über der linksventrikulären Ausflußbahn (LVOTG) sank bei diesen 50 Pat. in Ruhe von 66,0 ± 31,9 auf 12,6 ± 13,1 und post-ES von 139,8 ± 31,8 auf 54,6 ± 42,3 mmHg (p jeweils < 0,0001), bei 38 Patienten (76 %) um > 50 %. Die bei Aufnahme der Pat. mittels CW-Doppler bestimmten LVOTG lagen im Mittel etwas niedriger (Tab. 2). Der CK-Gipfel betrug 639 ± 334 (210–1810) U/l 10,9 ± 5,4 Stunden nach dem Eingriff mit einem CK-MB-Anteil von 80 ± 49 U/l. Einen neuen Schenkelblock entwickelten 30 (60 %) Pat., vorwiegend unter Einbeziehung des rechten Tawara-Schenkels bei 20 Pat. (40 %). Aufgrund intermittierender oder anhaltender, höhergradiger trifaszikulärer Blockierungen benötigten 7 (14 %) Pat. dieser Serie einen permanenten DDD-Schrittmacher. Die mittlere stationäre Behandlungsdauer nach PTSMA betrug 10,7 ± 4,5 Tage (6–24).

B: Langzeitverlauf

Drei Pat. (6 %) hatten sich anläßlich der 3-Monats-Kontrolle wegen eines unzureichenden klinischen und hämodynamischen Primärergebnisses einer dann erfolgreichen Re-PTSMA mit kompletter Elimination des LVOTG unterzogen. Nach 12 Monaten war die klinische Symptomatik bei 46 Pat. (92 %) deutlich gebessert mit einer Reduktion des mittleren NYHA-Stadiums von 2,6 ± 0,5 auf 0,9 ± 1,0 (Tab. 2). Bei 25 Patienten (50 %) bestand volle körperliche Belastbarkeit. Der mittels CW-Doppler bestimmte LVOTG sank im Vergleich zum Akutergebnis weiter ab auf 7,5 ± 14,5 mmHg (p < 0,0001; Tab. 2; Abb. 3), bei 48 Pat. (96 %) um mehr als 50 %. Auch die obstruktionsassoziierte Mitralinsuffizienz zeigte einen signifikanten Rückgang.

Klinisch relevante VT's traten im 12-Monats-Verlauf bei keinem Patienten auf. Zwei zuvor im stabilen Sinusrhythmus befindliche Pat. (4 %) entwickelten intermittierendes oder anhaltendes Vorhofflimmern; kein Pat. verstarb im ersten Jahr nach erfolgreicher PTSMA. Die wesentlichen klinischen und hämodynamischen Ergebnisse faßt Tabelle 2 zusammen.

C: Risikofaktoren

Die Ergebnisse hierzu faßt die Tabelle 3 zusammen. Vor PTSMA wiesen die Pat. im Mittel 2 Risikofaktoren auf. Bei 11 (22 %) Pat. manifestierte sich die HOCM vor dem 30. Lebensjahr; immerhin 21 (42 %) hatten eine durch plötzliche Todesfälle belastete Familienanamnese. Diese Risikofaktoren bleiben selbstverständlich im weiteren Verlauf erhalten. Nach PTSMA war die mittlere Anzahl der Risikofaktoren signifikant reduziert auf 1,4/Patient. Eine Normalisierung der Blutdruckregulation und Reduktion des linksatrialen Diameters trugen wesentlich zu dieser Abnahme bei. Die Änderung hinsichtlich Synkopen-Häufigkeit verfehlte knapp das Signifikanz-Niveau (p = 0,08). Die Häufigkeit von nicht anhaltenden VT's im Langzeit-EKG zeigte keine gerichtete Tendenz.

Insgesamt ergab sich eine Verbesserung des Risikofaktoren-Scores bei 33 Pat. (66 %). Eine Verschlechterung um jeweils einen Risikofaktor fand sich bei 3 Patienten (6 %), sämtlich mit kompletter Elimination des LVOTG, infolge neu nachgewiesener VT's im Langzeit-EKG (N = 2; jeweils kurze ventrikuläre Salven von 3 bzw. 5 konsekutiven Aktionen, Frequenz 145 bzw. 200/min.) bzw. neu aufgetretenen Vorhofflimmerns (N = 1; normfrequente Überleitung).

Diskussion

Rhythmusstörungen mit der Gefahr des plötzlichen Herztodes, auch als Erstmanifestation bei zuvor asymptomatischen Personen, stellen eine besondere Herausforderung bei der Behandlung von Patienten mit HOCM dar [9–13]. Die Prognose der Erkrankung ist überwiegend durch Rhythmusereignisse determiniert, obwohl in der älteren Patientengruppe auch ein zunehmender Einfluß der Herzinsuffizienz-Symptomatik diskutiert wird [14]. Die Angaben hinsichtlich der jährlichen Absterbequote schwanken zwischen 0,5 und 6 %/Jahr und sind teilweise durch unterschiedliche Patientenkollektive erklärbar („selection bias" bzw. „referral bias"; [15]). Es wird angenommen, daß überwiegend schnelle ventrikuläre Arrhythmien bedeutsam sind, Todesfälle in Assoziation mit supraventrikulären Arrhythmien oder mit Bradyarrhythmien sind jedoch ebenfalls beschrieben [16]. Im Falle eines plötzlichen Herztodes bei Sportlern fand sich als häufigste Ursache eine hypertrophe Kardiomyopathie [12].

Bisher ist es nicht gelungen, eindeutige Indikatoren für eine erhöhte Gefährdung durch den plötzlichen Herztod zu identifizieren, so daß zum jetzigen Zeitpunkt eine Risikoabschätzung am ehesten über eine Kombination verschiedener Kriterien möglich erscheint [9–13]. Im einzelnen wurden als Risikofaktoren genannt: Ein frühes Manifestationsalter der Erkrankung, eine belastete Familienanamnese hinsichtlich des plötzlichen Herztodes, rezidivierende Synkopen vor allem im jugendlichen Alter, vorangegangene anhaltende ventrikuläre Tachyarrhythmien oder ein überlebter Kreislaufstillstand, eine pathologische Belastungs-Blutdruckreaktion [17], nicht anhaltende ventrikuläre Tachyarrhythmien im Langzeit-EKG, die Dokumentation einer myokardialen Ischämie mittels nuklearmedizinischer oder metabolischer Verfahren ebenfalls vorzugsweise bei jüngeren Patienten, intermittierendes oder anhaltendes Vorhofflimmern, ferner eine linksatriale Dilatation von > 45 mm.

Die LVOT-Obstruktion wurde bisher überwiegend als prognostisch nicht relevant eingeschätzt [10]. Eine japanische Kohortenstudie zeigte kürzlich jedoch eine schlechtere Prognose bei Vorhandensein von Ausflußbahn-Obstruktion und unzureichendem Belastungsblutdruck-Anstieg auf [18]. Genetische Untersuchungen konnten darüberhinaus „maligne" von „benignen" Mutationen unterscheiden, ohne daß dies bisher in phänotypische Differenzierungsmöglichkeiten oder eine klinische Risikoabschätzung umzusetzen ist

Tabelle 3: Einfluß der PTSMA auf das Risikoprofil der behandelten Patienten

Riskofaktor	Vor PTSMA	12 Monate nach PTSMA	p-Wert
Manifestationsalter < 30 Jahre	11 (22 %)		
Familiäre Belastung (plötzl. Herztod)	21 (42 %)		
Rezidivierende Synkopen	23 (46 %)	5 (10 %)	ns.
LA-Durchmesser > 45 mm	28 (56 %)	18 (36 %)	< 0,05
Patholog. Blutdruckregulation	16 (32 %)	7 (14 %)	< 0,05
VT's im Langzeit-EKG	11 (22 %)	8 (16 %)	ns.
Gesamtzahl der Risikofaktoren/Pat.	2,1 ± 1,1 (0–4)	1,4 ± 1,2 (0–5)	< 0,01

[12,19–22]. Invasive elektrophysiologische Untersuchungen haben keinen allgemein akzeptierten Stellenwert bei der Risikostratifizierung von Patienten mit HCM [13].

Die Ursache der elektrischen Instabilität ist auf ventrikulärer Ebene im hypertrophischen Prozeß selbst zu sehen. Als elektrophysiologisches Korrelat des „Myocardial disarray" wurde eine ausgeprägte Inhomogenität von Erregungsausbreitung und -rückbildung dokumentiert [22]. Eine myokardiale Ischämie, auch in Abwesenheit signifikanter epikardialer Koronarstenosen, spielt vielfach eine zusätzliche Rolle. Die atriale Belastung infolge der hämodynamischen Störungen wird für das vermehrte Auftreten supraventrikulärer Arrhythmien verantwortlich gemacht. Es gibt jedoch auch Hinweise für eine primäre Störung des atrialen Myokards [23].

In therapeutischer Hinsicht ist bei der HCM zwischen einer vorwiegend symptomatisch und einer prognostisch intendierten Behandlung zu unterscheiden. Negativ inotrope Medikamente, die AV-sequentielle Stimulation sowie die chirurgische oder nicht-chirurgische Septumablation zielen auf die Reduktion der Ausflußbahn-Obstruktion bzw. der hiervon abhängigen Symptome ab [24–33]. Langzeitbeobachtungen von bis zu 25 Jahren legen darüber hinaus einen zusätzlichen, prognostisch günstigen Effekt einer effektiven Myektomie nahe [28–30]. Mangels klar definierter Risikomarker wird die Behandlung asymptomatischer Patienten kontrovers diskutiert [10–12].

Eine prophylaktische Behandlung mit Amiodaron wurde bei Präsenz von nicht anhaltenden VT's im Langzeit-EKG in Kombination von zwei oder mehr der anderen Risikofaktoren vorgeschlagen. Nach überlebtem Kreislaufstillstand erscheint derzeit eine Behandlung analog der sonstigen klinischen Praxis bei rhythmusgefährdeten Patienten sinnvoll, d. h. die Versorgung mit einem implantierbaren Defibrillator [12]. Supraventrikuläre Arrhythmien sind angesichts der hämodynamischen Konsequenzen eines Verlust der atrioventrikulären Synchronisation aggressiv anzugehen [13]. Dabei ist immer auch an die Koexistenz bzw. die iatrogene Auslösung bedrohlicher Bradyarrhythmien zu denken.

Vierzig Jahre nach der Erstbeschreibung [34–35] der Erkrankung bzw. deren chirurgischer Therapie entwickelt nun die interventionelle Kardiologie eine Behandlungsoption für die Patientengruppe mit bedeutsamer Symptomatik und LVOT-Obstruktion [36–38]. Die Induktion eines limitierten, gezielten Infarktes innerhalb des septalen Muskelwulsts bewirkt eine kontraktile Dysfunktion und Ausdünnung in diesem Bereich, kann die LVOTO ähnlich der Myektomie deutlich reduzieren oder beseitigen, und auf diesem Wege zu einer beeindruckenden klinischen Besserung, teilweise bereits während der Intervention, führen. Dabei stellt unseres Erachtens die Integration einer bildgebenden Methode in die Prozedur mit dem Ziel, die iatrogene Nekrose bzw. den Verlust an kontraktiler Masse möglichst gering zu halten, einen wesentlichen Fortschritt dar [7, 8, 39].

Bei der Frage, ob die PTSMA in Analogie zur Myektomie neben der symptomatischen auch eine prognostisch günstige Wirkung beinhaltet, ist zu berücksichtigen, daß diese auch für die chirurgische Behandlung weder durch eine prospektive Studie gesichert noch hinsichtlich des Mechanismus aufgeklärt worden ist.

Die hier vorgestellten Daten zeigen jedoch, daß mit der Reduktion der Vorhofgröße und der Synkopenhäufigkeit zwei Faktoren beeinflußt werden, für die auch ein Effekt der Myektomie belegt ist [28–33]. Der Effekt auf die Belastungs-Blutdruckregulation wurde unseres Wissens bei Myektomie-Patienten bisher nicht untersucht, so daß hier kein Vergleich möglich ist. Nachdem wir bei der Auswertung der Langzeit-EKG's im 3-Monatsverlauf nach PTSMA für das Gesamtkollektiv der behandelten Pat. eine signifikante Aggravierung von Arrhythmien ausschließen konnten [40], und andere Arbeitsgruppen auch invasiv keine Hinweise für die Schaffung eines arrythmogenen Substrates durch die interventionelle Septumablation fanden [41], sind die mitgeteilten Beobachtungen als erster Hinweis zu werten, daß eine effektive PTSMA auch den prognostisch positiven Effekt der Myektomie nachvollziehen könnte. Im Einzelfall ist jedoch auch nach erfolgreicher PTSMA mit Besserung von Symptomen und Risiko-Score bei Pat. mit weiterhin anzunehmendem, arrhythmogenem Risiko das derzeitige Interventionsspektrum (Amiodaron-Langzeittherapie, AICD-Implantation) auszuschöpfen.

Limitationen der Untersuchung

Bei der Wertung der mitgeteilten Ergebnisse sind einige Limitationen zu berücksichtigen. So führten wir angesichts der kontrovers diskutierten Bedeutung dieser Methode selbst keine invasiv-elektrophysiologischen Studien zur Beurteilung einer eventuellen erhöhten ventrikulären Vulnerabilität oder der Gefährdung der Patienten hinsichtlich Bradyarrhythmien durch. Die Beobachtungszeit von 12 Monaten mag zur Beurteilung einzelner Risikomarker wie der Häufigkeit von Synkopen zu kurz sein, ebenso die Auswertung einer 24-Stunden-Periode hinsichtlich nicht-anhaltender VT's bei den Follow-up-Untersuchungen. Die Indikationsstellung zur PTSMA erfolgte individuell, so daß eine Selektion von Patienten mit primär günstiger Prognose nicht auszuschließen ist. Schließlich ist die Risikostratifizierung anhand der genannten Risikofaktoren selbst mit ihrem niedrigen prädiktiven Wert ist als problematisch zu bewerten.

Schlußfolgerungen

Die PTSMA ist eine vielversprechende interventionelle Behandlungsoption für medikamentös nicht hinreichend behandelbare Pat. mit HOCM. Ohne das Trauma eines Eingriffs mit Einsatz der Herz-Lungenmaschine gelingt heute bei ca. 90 % der Pat. eine deutliche Reduktion oder komplette Beseitigung der LVOTO. Dabei ist in unserer Serie eine Verbesserung der Ergebnisse seit der Einführung des echokardiographischen Monitorings als zusätzliche Methode zur Auswahl des Zielgefäßes erkennbar. Eine effektive PTSMA scheint neben ihrer symptomatischen Wirkung auch mit einer positiven Beeinflussung von Risikofaktoren für eine ungünstige Prognose bei HOCM assoziiert. Ob sich diese erste Mitteilung potentiell prognostisch günstiger Wirkungen der PTSMA in Analogie zur chirurgischen Myektomie bestätigt, muß die weitere Langzeitbeobachtung der behandelten Patienten mittels eines prospektiv geführten Registers bzw. eine randomisierte Studie klären.

Literatur:

1. Sigwart U. Non-surgical myocardial reduction for hypertrophic obstructive cardiomyopathy. Lancet 1995; 346: 211–4.
2. Faber L, Seggewiss H, Fassbender D, Bogunovic N, Strick S, Schmidt HK, Gleichmann U. Perkutane transluminale septale Myokardablation: Akutergebnisse bei 66 Patienten unter Berücksichtigung der Myokard-Kontrastechokardiographie. Z Kardiol 1998; 87: 191–201.
3. Gleichmann U, Seggewiß H, Faber L, Fassbender D, Schmidt HK, Strick S. Kathetertherapie der hypertrophen obstruktiven Kardiomyopathie. Dtsch Med Wschr 1996; 121: 679–85.
4. Knight CJ, Kurbaan AS, Seggewiss H, Henein M, Gunning M, Harrington D, Fassbender D, Gleichmann U, Sigwart U. Non-surgical

septal reduction for hypertrophic obstructive cardiomyopathy: Outcome in the first series of patients. Circulation 1997; 95: 2075–81.
5. Kuhn H, Gietzen F, Leuner C, Gerenkamp T. Induction of subaortic septal ischemia to reduce obstruction in hypertrophic obstructive cardiomyopathy. Eur Heart J 1997; 18: 846–52.
6. Seggewiss H, Gleichmann U, Faber L, Fassbender D, Schmidt HK, Strick S. Percutaneous transluminal septal myocardial ablation (PTSMA) in hypertrophic obstructive cardiomyopathy: Acute results and 3-months follow-up in 25 patients. J Am Coll Cardiol 1998; 31: 252–8.
7. Faber L, Seggewiss H, Fassbender D, Strick S, Gleichmann U. Guiding of PTSMA in obstructive hypertrophic cardiomyopathy by myocardial contrast echocardiography: A case report. J Interven Cardiol 1998; 11: 443–8.
8. Faber L, Seggewiss H, Fassbender D, Strick S, Bogunovic N, Gleichmann U. Percutaneous transcoronary septal myocardial ablation in hypertrophic obstructive cardiomyopathy: Results with respect to intra-procedural myocardial contrast echocardiography. Circulation 1998; 98: 2415–21.
9. McKenna WJ, Camm AJ. Sudden death in hypertrophic cardiomyopathy: Assessment of patients at risk. Circulation 1989; 8: 1489–92.
10. Maron BJ. Hypertrophic cardiomyopathy. Lancet 1997; 350: 127–33.
11. Maron BJ, Cecchi F, McKenna WJ. Risk factors and stratification for sudden cardiac death in patients with hypertrophic cardiomyopathy. Br Heart J 1994; 72 (supp.): S13–8.
12. Spirito P, Seidman CE, Mc Kenna WJ, Maron BJ. The managemant of hypertrophic cardiomyopathy. New Engl J Med 1997; 336: 775–85.
13. Wigle ED, Rakowski H, Kimball BP, Williams WG. Hypertrophic cardiomyopathy: Clinical spectrum and treatment. Circulation 1995; 92: 1680–92.
14. Lewis JF, Maron BJ. Elderly patients with hypertrophic cardiomyopathy: A subset with distinctive left ventricular morphology and progressive clinical course late in life. J Am Coll Cardiol 1989; 13: 36–44.
15. Maron BJ, Spirito P. Impact of patient selection bias on the perception of hypertrophic cardiomyopathy and its natural history. Am J Cardiol 1993; 72: 970–2.
16. Madariaga J, Carmona JR, Mateas FR, Lezaun R, de los Arcos E. Supraventricular arrhythmia as a cause of sudden cardiac death in hypertrophic cardiomyopathy. Eur Heart J 1994; 15: 134–7.
17. Sadoul N, Prasad K, Elliott PM, Bannerjee S, Frennaux MP, McKenna WJ. Prospective prognostic assessment of blood pressure response during exercise in patients with hypertrophic cardiomyopathy. Circulation 1997; 96: 2987–94.
18. Maki S, Ikeda H, Muro A, Yoshida N, Shibata A, Koga Y, Imaizumi T. Predictors of sudden cardiac death in hypertrophic cardiomyopathy. Am J Cardiol 1998; 82: 774–85.
19. Marian AJ, Roberts R. Recent advances in the molecular genetics of hypertrophic cardiomyopathy. Circulation 1995; 92: 1336–47.
20. McKenna WJ, Spirito P, Desnos M, Dubourg O, Komajda M. Experience from clinical genetics in hypertrophic cardiomyopathy: Proposal for new diagnostic criteria in adult members of affected families. Heart 1997; 77: 130–3.
21. Nilmura H, Bachinski LL, Sangwatanaroj S, Watkins H, Chudley AE, McKenna WJ, Kristinsson A, Roberts R, Sole M, Maron BJ, Seidman JG, Seidman CE. Mutations in the gene for cardiac myosin-binding protein c and late-onset familial hypertrophic cardiomyopathy. N Engl J Med 1998; 338: 1248–57.
22. Slade AKB, Saumarez RC, McKenna WJ. The arrhythmogenic substrate – diagnostic and therapeutic implications: hypertrophic cardiomyopathy. Eur Heart J 1993; 14 (suppl. E): 84–90.
23. Wagner JA, Sax FL, Weisman HF, Porterfield J, McInlosh C, Snyder SH, Epstein SE. Calcium-antagonist receptors in the atrial tissue of patients with hypertrophic cardiomyopathy. N Engl J Med 1989; 320: 755–9.
24. Fananapazir L, Epstein ND, Curiel RV, Panza JA, Tripodi D, McAreavey D. Long-term results of dual-chamber (DDD) pacing in obstructive hypertrophic cardiomyopathy. Circulation 1994; 90: 2731–42.
25. Morrow AG, Brockenbrough EC. Surgical treatment of idiopathic hypertrophic subaortic stenosis: Technique and hemodynamic results of subaortic ventriculotomy. Ann Surg 1961; 154: 181–9.
26. Nishimura RA, Hayes DL, Ilstrup D, Holmes DR, Tajik AJ. Effect of dual-chamber pacing on systolic and diastolic function in patients with hypertrophic cardiomyopathy: Acute Doppler echocardiographic and catheterization hemodynamic study. J Am Coll Cardiol 1996; 27: 421–30.
27. Sherrid MV, Pearle G, Gunsburg DZ. Mechanism of benefit of negative inotropes in obstructive hypertrophic cardiomyopathy. Circulation 1998; 97: 41–7.
28. Beahrs MM, Tajik AJ, Seward JB, Giuliani ER, McGoon DC. Hypertrophic obstructive cardiomyopathy: Ten- to 21-year follow-up after partial septal myectomy. Am J Cardiol 1983; 51: 1160–6.
29. Berg JM, Suttorp MJ, Knaepen PJ, Ernst SMPG, Vermeulen FEE, Jaarsma W. Hypertrophic Cardiomyopathy: Initial results and long-term follow-up after Morrow septal myectomy. Circulation 1994; 90: 1781–8.
30. Mohr R, Schaff HV, Danielson K, Puga FJ, Pluth JR, Tajik AJ. The outcome of surgical treatment of hypertrophic obstructive cardiomyopathy: Experience over 15 years. J Thor Cardiovasc Surg 1989; 97: 666–74.
31. Robbins RC, Stinson EB, Daily PO. Long-term results of left ventricular myotomy and myectomy for obstructive hypertrophic cardiomyopathy. J Thorac Cardiovasc Surg 1996; 111: 86–91.
32. Schulte HD, Gramsch-Zabel H, Schwartzkopff B. Hypertrophische obstruktive Kardiomyopathie: Chirurgische Behandlung. Schweiz Med Wochenschr 1995; 125: 1940–9.
33. Ten Berg JM, Suttorp MJ, Knaepen PJ, Ernst SMF, Vermeulen FEE, Jaarsma W. Hypertrophic obstructive cardiomyopathy: Initial results and long-term follow-up after Morrow septal myectomy. Circulation 1994; 90: 1781–5.
34. Brock R. Functional obstruction of the left ventricle (acquired aortic subvalvular stenosis). Guy's Hosp Rep 1957; 106: 221–8.
35. Teare D. Asymmetrical hypertrophy of the heart in young adults. Br Heart J 1958; 20: 1–8.
36. Braunwald E. Induced septal infarction: A new strategy for hypertrophic obstructive cardiomyopathy. Circulation 1997; 95: 1981.
37. Brugada P, De Swart H, Smeets JLRM, Wellens HJJ. Tanscoronary chemical ablation of ventricular tachycardia. Circulation 1989; 79: 475–82.
38. Gietzen F, Leuner C, Gerenkamp T, Kuhn H. Relief of obstruction in hypertrophic cardiomyopathy by transient occlusion of the first septal branch of the left coronary artery. Eur Heart J 1994; 15 (suppl.): 125.
39. Faber L, Seggewiss H, Fassbender D, Bogunovic N, Strick S, Gleichmann U. Catheter treatment in hypertrophic obstructive cardiomyopathy: Identification of the perfusion area of septal branches by myocardial contrast echocardiography. Eur Heart J 1997; 18 (suppl.): 368.
40. Faber L, Seggewiss H, Neumayer U, Ziemssen P, Schmidt HK. Perkutane transluminale septale Myokardablation bei HOCM: Ventrikuläre und supraventrikuläre Tachyarrhythmien im Akut- und 3-Monats-Verlauf. Z Kardiol 1998; 87 (Suppl. 1): 214.
41. Strunk-Mueller C, Gietzen F, Kuhn H. EKG- und elektrophysiologische Befunde nach transkoronarer Ablation der Septumhypertrophie (TASH) bei Hypertrophisch-obstruktiver Kardiomyopathie (HOCM). Z Kardiol 1997; 86 (Suppl. 2): 639.

Mitteilungen aus der Redaktion

Besuchen Sie unsere Rubrik

☑ **Medizintechnik-Produkte**

Neues CRT-D Implantat
Intica 7 HF-T QP von Biotronik

Artis pheno
Siemens Healthcare Diagnostics GmbH

Philips Azurion:
Innovative Bildgebungslösung

Aspirator 3
Labotect GmbH

InControl 1050
Labotect GmbH

e-Journal-Abo

Beziehen Sie die elektronischen Ausgaben dieser Zeitschrift hier.

Die Lieferung umfasst 4–5 Ausgaben pro Jahr zzgl. allfälliger Sonderhefte.

Unsere e-Journale stehen als PDF-Datei zur Verfügung und sind auf den meisten der marktüblichen e-Book-Readern, Tablets sowie auf iPad funktionsfähig.

☑ **Bestellung e-Journal-Abo**

Haftungsausschluss

Die in unseren Webseiten publizierten Informationen richten sich **ausschließlich an geprüfte und autorisierte medizinische Berufsgruppen** und entbinden nicht von der ärztlichen Sorgfaltspflicht sowie von einer ausführlichen Patientenaufklärung über therapeutische Optionen und deren Wirkungen bzw. Nebenwirkungen. Die entsprechenden Angaben werden von den Autoren mit der größten Sorgfalt recherchiert und zusammengestellt. Die angegebenen Dosierungen sind im Einzelfall anhand der Fachinformationen zu überprüfen. Weder die Autoren, noch die tragenden Gesellschaften noch der Verlag übernehmen irgendwelche Haftungsansprüche.

Bitte beachten Sie auch diese Seiten:

Impressum **Disclaimers & Copyright** **Datenschutzerklärung**