

Journal für  
**Mineralstoffwechsel**

Zeitschrift für Knochen- und Gelenkerkrankungen

Orthopädie • Osteologie • Rheumatologie

**Die juxtaartikuläre Zyste als  
seltene Ursache des lumbalen  
Wurzelreizsyndroms**

Meissner J, Becker S, Chavanne A  
Ogon M

*Journal für Mineralstoffwechsel &  
Muskuloskelettale Erkrankungen*

*2005; 12 (1), 18-25*

**Homepage:**

**[www.kup.at/  
mineralstoffwechsel](http://www.kup.at/mineralstoffwechsel)**

**Online-Datenbank mit  
Autoren- und Stichwortsuche**

Member of the



Indexed in SCOPUS/EMBASE/Excerpta Medica  
[www.kup.at/mineralstoffwechsel](http://www.kup.at/mineralstoffwechsel)



Offizielles Organ der  
Österreichischen Gesellschaft  
zur Erforschung des Knochens  
und Mineralstoffwechsels



Österreichische Gesellschaft  
für Orthopädie und  
Orthopädische Chirurgie



Österreichische  
Gesellschaft  
für Rheumatologie

Krause & Pachernegg GmbH · VERLAG für MEDIZIN und WIRTSCHAFT · A-3003 Gablitz

P. b. b. GZ02Z031108M, Verlagspostamt: 3002 Purkersdorf, Erscheinungsort: 3003 Gablitz

# Die juxtaartikuläre Zyste als seltene Ursache des lumbalen Wurzelreizsyndroms

J. Meissner, St. Becker, A. Chavanne, M. Ogon

Synovial- oder Ganglionzysten sind bekannte Pathologien der Extremitäten, sie treten aber auch im Spinalkanal auf und sorgen dort für Wurzelkompressionssyndrome und andere neurologische Defizite. In diesem Artikel werden die klinischen Erscheinungsbilder, die radiologischen Befunde, die Histologie, die Ätiologie und die Behandlungsergebnisse der juxtaartikulären Zyste anhand der Literatur dargestellt. Eigene Patienten werden präsentiert.

Although synovial and ganglion cysts commonly involve the joints of the extremities, they are also found in the spinal canal. They produce signs and symptoms consistent with nerve root compression and other neurological disorders. In this report we present a review of the literature concerning the clinical presentation, radiological and histological findings, the etiology and the results in juxtaarticular cysts treated surgically and conservatively. Our own patients are presented. *J Miner Stoffwechs* 2005; 12 (1): 18–25.

Mit der zunehmend verfeinerten Darstellung des Spinalkanals und seiner Inhalte, insbesondere mit der Einführung der Kernspintomographie, konnten seltene pathologische Veränderungen als Ursache für ein Nervenkompressionssyndrom nachgewiesen werden. Der Bandscheibenvorfall ist die häufigste Ursache für eine Wurzelkompression der Lendenwirbelsäule, selten wird das klinische Erscheinungsbild durch eine sogenannte juxtaartikuläre Läsion hervorgerufen.

## Einleitung

Der Terminus „juxtaartikuläre Zyste“ wurde erstmals von Kao und seiner Gruppe 1974 [1] eingeführt. Er beschrieb Zysten, die in unmittelbarer Nachbarschaft zum Facettengelenk ihren Ausgang nahmen und entweder innerhalb des Ligamentum flavum lagen oder außerhalb dessen, jedoch mit einer Verbindung zum Gelenkspalt identifiziert werden konnten.

Synovial- und Ganglionzysten sind im orthopädischen Krankengut eine verbreitete Pathologie und beschreiben zystische Veränderungen im Bereich der Extremitätengelenke und Sehnenscheiden. Der erste Bericht über eine intraspinale Ganglionzyste stammt von Gruker aus dem Jahre 1880 [2]. Vosschult und Boger beschreiben erstmals 1950 [3] eine durch eine extradural gelegene Gelenkzyste hervorgerufene lumbale Nervenkompression. In der Literatur wird diese Art von Läsionen häufig synonym als „Synovialzyste“, „Ganglionzyste“ oder „juxtaartikuläre Zyste“ bezeichnet [1], Goffin und Mitarbeiter gelangen zu dem Terminus „spinale, degenerativ bedingte Gelenkzyste“, was einen Hinweis auf die mögliche Ätiologie geben soll [4].

## Histologie

Die Synovialzysten können von den Ganglionzysten histologisch unterschieden werden. Die Synovialzyste ist meistens mit klarer, seröser oder xanthochromer Flüssigkeit gefüllt. Die Zystenbegrenzung wird von einer Synovialzellschicht gebildet, die nicht selten Kontakt zu der Syno-

vialauskleidung der Gelenkkapsel des angrenzenden Wirbelgelenkes aufweist [1, 2, 5].

Die Ganglionzyste hat typischerweise keine Synovialauskleidung und ist mit visköser Flüssigkeit gefüllt, die wiederum durch amorphes, proteinreiches Material angereichert ist. Umgeben ist die Ganglionzyste von einer Schicht lockeren, jedoch auch oft reich vaskularisierten Bindegewebes.

Einige Untersuchungen weisen darauf hin, daß beide Entitäten unter Umständen unterschiedliche Entwicklungsstadien ein und derselben Pathologie darstellen. Hsu und Mitarbeiter [6] kommen zu dem Ergebnis, daß die Synovialzyste im Laufe ihres Bestehens zunehmend Kontakt zur Synovia der Gelenkkapsel verliert und auf Grund dessen die synoviale Auskleidung verliert, so daß der Charakter der Ganglionzyste angenommen wird. Nach Soren können sogar unterschiedliche Stadien des Zystenaufbaus unterschieden werden, die je nach Degenerationsprozeß auftreten können. Hierbei wird ausgehend von einer Synovialzyste die Synovialzellschicht zunehmend durch eine Fibrozyten enthaltende Bindegewebsschicht ersetzt, so daß schließlich das Vollbild einer Ganglionzyste entsteht [7].

Festzuhalten bleibt für den Kliniker, da die pathologische Unterscheidungsmöglichkeit der Zystenentitäten von untergeordneter Bedeutung ist und für die Ausprägung des Beschwerdebildes und die Behandlung der betroffenen Patienten keine Relevanz besitzt.

## Ätiologie

Die Ätiologie der juxtaartikulären Zyste ist nach wie vor unklar [8]. Einerseits existieren histopathologische Erklärungsmodelle, wie (1) die non-spezifische Proliferation von mesenchymalen Zellen, (2) die myxoide Degeneration von kollagenem Bindegewebe in Nachbarschaft des Gelenkes oder auch (3) die Überproduktion von Hyaluronsäure durch Fibroblasten [1, 9, 10].

Andererseits erlangen mechanische Erklärungsmöglichkeiten, wie die streßbedingten Zerreißen der Gelenksynovia mit Extravasatbildung von Synovialflüssigkeit, durch die Beobachtung an Bedeutung, daß die höchste Anzahl von Gelenkzysten im Bewegungssegment L4/5 entsteht – dasjenige Segment, das am häufigsten durch Hypermobilität oder Instabilität verändert ist [9, 11–13]. Sabo [5] findet beispielsweise bei 28,5 % seiner Patienten

Aus der III. Orthopädischen Abteilung, Orthopädisches Spital, Wien-Speising

**Korrespondenzadresse:** Dr. Jochen Meissner, Oberarzt der III. orthopädischen Abteilung, Orthopädisches Spital Speising, Speisingerstr. 109, A-1134 Wien, E-mail: jochen.meissner@oss.at

mit juxtaartikulärer Zyste eine degenerativ bedingte Spondylolisthese. In einer Retrospektivstudie weisen Doyle und Mitarbeiter [14] darauf hin, daß Patienten mit einer juxtaartikulären Zyste signifikant häufiger Zeichen einer degenerativ bedingten Listhese im selben Segment aufweisen als solche, die keine Zysten haben.

Daß ein Trauma eine ätiologisch relevante Rolle bei der Entstehung von Gelenkzysten spielen kann, ist mehrfach beschrieben worden [15–17]. Die Präsenz von Hämosiderin oder Hämosiderin-beladenen Makrophagen könnte ein Hinweis auf diesen Zusammenhang liefern. Tatsächlich finden sich aber solche Veränderungen sowohl bei Patienten mit als auch ohne Trauma in ihrer Vorgeschichte. Yarde [18] findet bei 6 von 8 Patienten entsprechend angereicherte Makrophagen, wobei jedoch nur bei einem Patienten eine traumatologische Vorgeschichte bewiesen war. Sabo [5] findet bei 9 von 60 Zysten hämosiderinhaltigen Zysteninhalt. Hämosiderin scheint also kein Beweis für ein Makrotrauma zu sein, dennoch sind sich wiederholende mikrotraumatische Ereignisse in einem hypermobilen Segment als Ursache für das Phänomen vorstellbar.

Der Zusammenhang zwischen einer degenerativ bedingten Veränderung der Facettgelenke und der Häufigkeit von juxtaartikulären Zysten im selben Segment wird am häufigsten belegt [19–22]. Nahezu alle Patienten mit einer intraspinal gelegenen Zyste zeigen Veränderungen im Sinne einer Osteoarthritis des Facettgelenkes, ebenso verhält es sich mit dorsal gelegenen Zysten, also solchen, die das Nervengewebe nicht involvieren [4].

Die durchschnittliche Altersverteilung der Patienten von ca. 40 bis über 80 Jahren [6, 13, 23] unterstützt den Zusammenhang zwischen degenerativen Veränderungen der Gelenke und Entstehung der Zysten.

Interessant in diesem Zusammenhang sind Arbeiten über die Prävalenz juxtaartikulärer Zysten [19, 21]. Bei über 300 MRT-Scans, die wegen Rücken-Beinschmerzen durchgeführt wurden, konnten bei 2,3 % der Patienten intraspinale Gelenkzysten festgestellt werden, die Prävalenz extraspinal gelegener Zysten lag bei 7,3 % [14]. Auch hier lag der Altersdurchschnitt zwischen 58 und 74 Jahren. Prävalenzerhebungen symptomfreier Probanden existieren nicht.

## Klinische Präsentation

Klinisch sind die pathologisch unterschiedlichen juxtaartikulären Zysten nicht zu unterscheiden. Ähnlich wie beim Diskusprolaps oder der Protrusion ergibt sich das klinische Erscheinungsbild durch die Größe und Lage der Läsion. In Zusammenschau mehrerer Untersuchungsgruppen ergeben sich die aus Tabelle 1 ersichtlichen Symptome und Häufigkeiten [2, 4–6, 24]. Obgleich Synovialzysten in allen Abschnitten der Wirbelsäule gefunden worden sind, ist die

**Tabelle 1:** Häufigkeit von Symptomen

Symptom	Häufigkeit in %
Radikulärer Schmerz	bis 85
Rückenschmerz	bis 93
Sensible Defizite	bis 43
Motorische Defizite	bis 27
Claudicatio spinalis	bis 25
Cauda equina-Syndrom	bis 13

am häufigsten, in bis zu 68 % der Fälle betroffene Lokalisation das Segment L4/5 (Tab. 2) [1, 2, 4, 5]. Infolgedessen ergibt sich hier als typisches klinisches Beschwerdebild, neben dem länger bestehenden Rückenschmerz, ein Wurzelsyndrom L4 oder L5, je nach intraspinaler Ausdehnung der Zyste, kombiniert mit dem Dermatome entsprechenden sensiblen oder seltener motorischen Defizit.

Die mit 25 % relativ häufig vorkommende Symptomatik der Claudicatio spinalis ist insofern naheliegend, als daß eine relative Lumbalkanalstenose, hervorgerufen durch eine Ligamentum flavum- und/oder Facettgelenkhypertrophie, durch die Ausbildung einer intraspinalen juxtaartikulären Zyste klinisch relevant verändert werden kann, so daß die zunehmende Stenose zum Vollbild der Claudicatio spinalis führt.

## Radiologische Befunde

### MRT

Das Standardverfahren zum Nachweis einer juxtaartikulären Zyste ist heute die Kernspintomographie. In den Standardsequenzen erscheinen die Zysten gegenüber dem Duralsack meistens klar abgegrenzt, oft weniger gut gegenüber dem Ligamentum flavum oder dem degenerativ veränderten Gelenkspalt. Auf Grund des relativ erhöhten Proteingehaltes des Zysteninhaltes gegenüber dem Liquor läßt sich in der T1-Gewichtung oft ein hyperintensives Signal gegenüber dem Duralsack nachweisen. Im Falle rein serösen Zysteninhaltes erscheint die Läsion iso- oder leicht hypointens im T1-Bild und hyperintens im T2-Bild. Die Zystenmembran weist ein hypointenses Signal als Begrenzung des Zysteninhaltes auf [5]. Im Falle eingeschränkter Differenzierung der Läsion gegenüber den benachbarten Strukturen kann die Kontrastmittelgabe zur Klärung beitragen: Die Zystenmembran zeigt ein frühes KM-Enhancement und läßt sich infolgedessen gut vom Duralsack, dem Ligamentum flavum und den knöchernen Strukturen abgrenzen [24]. Einen Standard stellt die Gabe von Gadolinium zur Diagnostik der gelenknahen Zysten allerdings nicht dar.

Kalzifizierungen der Zystenmembran, die je nach Alter der Läsion nachweisbar sein können, ergeben ein hypointenses Signal sowohl in T1, als auch T2 [25]. Im Fall von Einblutungen ergeben sich hyperintense Signalgebungen im Vergleich zum Liquor auf Grund des paramagnetischen Effektes von Methämoglobin [26].

### CT und Myelo-CT

Im CT-Scan ist die topographische Lage der Läsion gut nachweisbar, insbesondere in Abgrenzung zu knöchernen Strukturen. Der Zysteninhalt erscheint meistens hypodens, wenn eine Differenzierung zwischen Zysteninhalt und Membran nicht durch den Volumenpartialeffekt verhindert wird. Mögliche Kalkschollen in der Zystenmembran vermitteln ein hyperdenses Signal.

**Tabelle 2:** Häufigkeit der betroffenen lumbalen Bewegungssegmente

Bewegungssegment	Häufigkeit in %
L1/2	< 2
L2/3	< 3
L3/4	bis 14
L4/5	bis 68
L5/S1	bis 20

Im Falle isodenser Signalgebung zwischen Liquor und Zyste kommen differentialdiagnostisch sogenannte Tarlov-Zysten oder Subarachnoidalzysten in Frage. Auch kann die Kernspintomographie in solchen Fällen an ihre Grenzen stoßen. Ein Myelo-CT gibt Aufschluß, indem das intrathekale KM-Verhalten den extraduralen Charakter der juxtaartikulären Zyste unterstreicht. Bei KM-Füllung intrathekaler Zysten wird an das Vorliegen o. g. Differentialdiagnosen gedacht.

Insbesondere im Knochenfenster läßt sich das meistens degenerativ veränderte Gelenk im Sinne einer Spondylarthrose sehr gut nachweisen.

### Myelographie

Mit Hilfe der Myelographie läßt sich das Vorliegen einer juxtaartikulären Zyste nicht beweisen. Es ergibt sich das typische Bild einer extraduralen Raumforderung mit Pelottierung des Duralsackes und/oder Einengung der abgehenden Nervenwurzel und Verkürzung der Wurzeltasche in Nachbarschaft der Gelenkebene. Die differentialdiagnostische Abgrenzung zur Tarlov-Zyste läßt sich allerdings mit Hilfe der Myelographie sehr gut durchführen.

### Konventionelles LWS-Röntgen

Das konventionelle Röntgen der LWS ist so gut wie nie zielführend zum Nachweis einer gelenknahen Zyste, weil kalkdichte Einschlüsse in der Zystenmembran oder im Zysteninhalt so fein sind, daß nur selten ein Hinweis im konventionellen Röntgen zu sehen ist. Darüberhinaus überlagern spondylarthrotische Veränderungen mögliche kontrastgebende Strukturen in Gelenknachbarschaft.

Mit der juxtaartikulären Läsion vergesellschaftete Pathologien wie die oben erwähnte Spondylarthrose oder die Pseudospondylolithese können natürlich nachweisbar sein.

## Therapie

Ähnlich wie in der Therapie des Bandscheibenvorfalles entscheidet die Dauer und Stärke der klinisch-neurologischen Symptomatik in Verbindung mit der Größe und Ausdehnung des radiologischen Befundes über den Weg der zu beschreitenden Therapieform. Durch den Umstand, daß es sich bei den gelenknahen Zysten um benigne, wohl am ehesten degenerativ bedingte Raumforderungen handelt, wird auch hier die Therapieform nicht durch die alleinige Existenz der Läsion bestimmt, sondern aus dem Zusammenwirken von Beschwerden und einer „passenden“ Bildgebung.

### Konservative Therapie

Nur vereinzelt wird in der Literatur über konservative Behandlungserfolge berichtet [21, 27]. Studien zum Vergleich konservative versus operative Therapie existieren nicht. Als Bestandteil der konservativen Therapiesäulen werden Bettruhe, antiinflammatorische Medikation und bedarfsweise Ruhigstellung in einem Korsett angegeben [21, 27]. Hsu [6] berichtet über eine deutliche Besserung der Symptome in 55 % einer 11-köpfigen Probandengruppe, die mit diesem Regime behandelt wurden.

Ferner existieren Falldarstellungen über spontane Regressionen der Zysten mit konsekutiver Besserung der klinisch neurologischen Symptomatik. CT-Scans demonstrieren die radiologische Verkleinerung der Raumforderung

[27]. Obwohl auch vor dem Hintergrund der Falldarstellungen die sogenannte „natural history“ der gelenknahen Zysten nicht bekannt ist, erscheint der konservative Therapieversuch unter der Voraussetzung einer beispielsweise kurzen Anamnese und fehlender neurologischer Defizite gerechtfertigt.

### Semiinvasive Verfahren

Es existieren zahlreiche Mitteilungen über Behandlungserfolge durch CT-gestützte Aspiration von Zystenflüssigkeit und/oder Injektion eines Kortikoids [6, 21, 27, 28]. Ähnlich wie die Beobachtungen zur konservativen Therapie lassen sich auf Grund von kleinen Fallzahlen und kurzen Beobachtungszeiträumen keine statistisch fundierten Aussagen oder Empfehlungen ableiten. Bjorkengren [28] und Mariette [29] berichten über therapeutische Behandlungserfolge bei 6 von 7 Patienten, die nach 2 Wochen beschwerdefrei waren. Bei 2 Patienten kehrte die Symptomatik zurück, einer dieser Patienten zeigt eine 70%ige Besserung seiner Schmerzsymptomatik nach wiederholter Injektion. Insgesamt blieben nach 17 Monaten jedoch nur 2 Patienten beschwerdefrei, so daß in Abhängigkeit von der Symptomatik letztendlich bei den meisten Patienten eine operative Therapie notwendig wurde.

### Chirurgische Therapie (Tab. 3)

Die gängigste Behandlungsoption zur Therapie der juxtaartikulären Zyste ist die Zystenexstirpation auf dem Wege der interlaminaeren Fensterung, meistens mikrochirurgisch

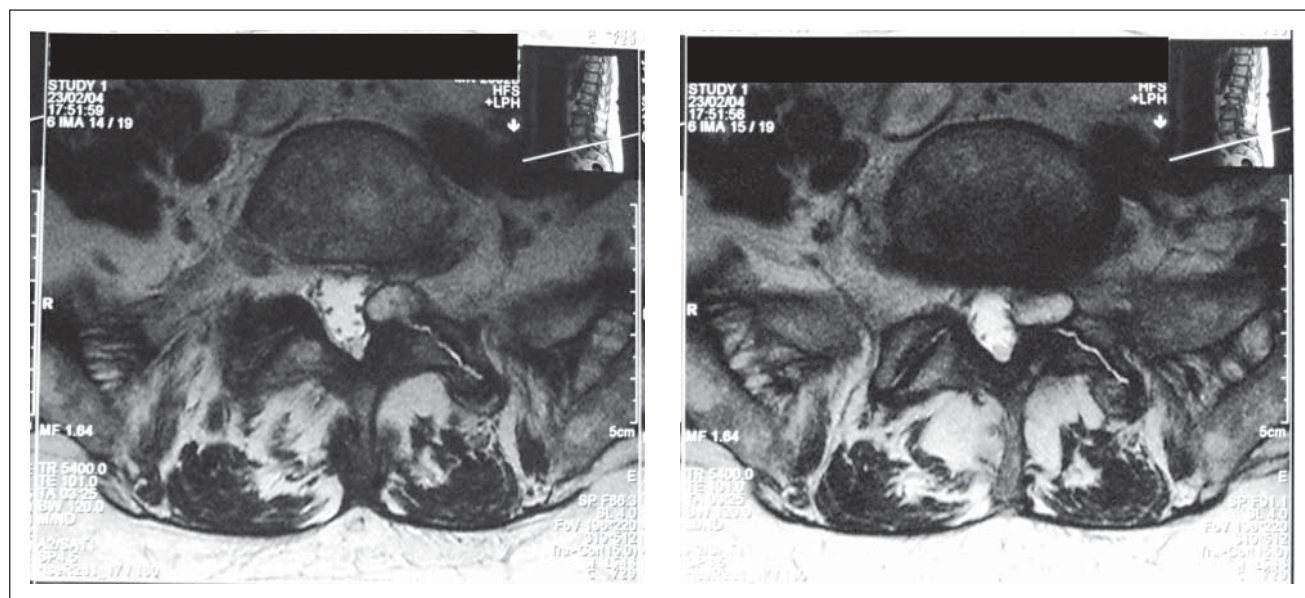
von einem Mittellinienzugang aus durchgeführt. Hierbei wird, ähnlich wie beim Zugang zum intraspinalen, lumbalen Bandscheibenvorfall, das interlaminaere Fenster des betroffenen Bewegungssegmentes aufgesucht, das Ligamentum flavum entfernt und das interlaminaere Fenster osteoklastisch, je nach Lokalisation und Ausdehnung der Zyste, nach kranial und kranialateral erweitert. Hieraus kann durchaus eine maßgebliche Destruktion des Gelenkes resultieren, indem beispielsweise der Processus superior der Facette komplett reseziert werden muß, um die Totalresektion der Zyste erreichen zu können. Auch kann eine Hemilaminektomie resultieren, die die Dekompression der neuralen Strukturen bei weit nach kranial reichenden Zysten ermöglicht.

Ein bekanntes Phänomen ist die Adhärenz der Zystenmembran gegenüber der Dura, so daß eine Zystenexstirpation mit einer Häufigkeit von ca. 1–2 % mit der Komplikation eines Duralecks einhergeht [5, 30]. In diesen Fällen kann die Teilexstirpation der Zyste das Mittel der Wahl sein, um nervale Komplikationen zu vermeiden, sofern die rigide Membran selbst keine nennenswerte Raumforderung gegenüber dem Nervengewebe darstellt. In jedem Falle wird jedoch versucht, eine möglichst komplette Resektion der Zyste zu erreichen, um ein Rezidiv zu verhindern. Die Rezidivquote ist nicht zuletzt auf Grund der hohen Totalresektionsrate gering [13]. In größeren Retrospektivserien wird von einer Rate von bis zu 1,5 % [30] im selben Bewegungssegment und auf derselben Seite gesprochen.

Auf Grund des möglichen gleichzeitigen Auftretens einer Pseudospondylolisthese kann die gleichzeitige Fusion des betroffenen Bewegungssegmentes notwendig sein. Die Indikation zur Fusion richtet sich nach den üblichen Kriterien einer lumbalen Stabilisierungsoperation, wie beispielsweise Ausmaß der Listhese, zu erwartende Destabilisierung des operierten Segmentes, Vorhandensein inter-

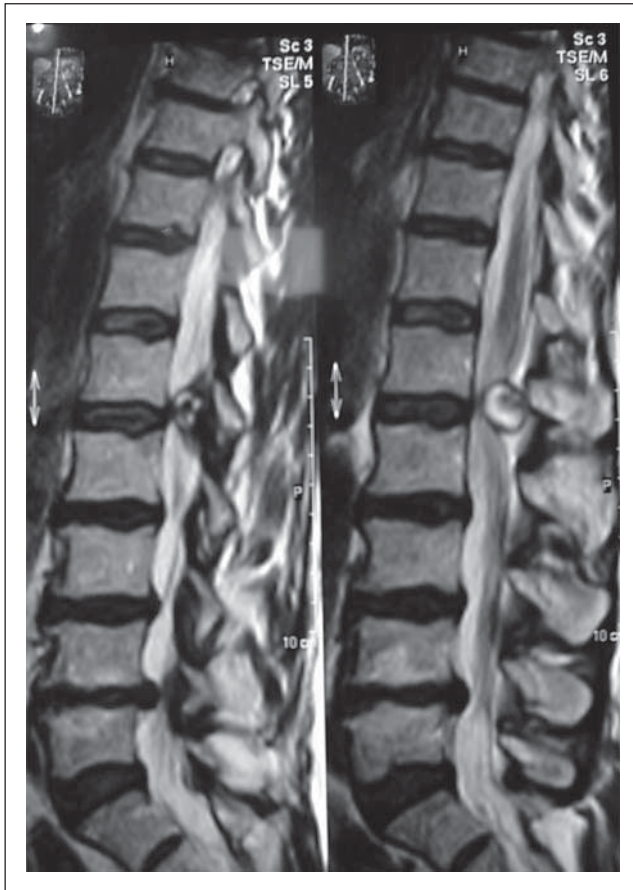**Tabelle 3:** Häufigkeit des chirurgischen Prozederes [5, 6]

Prozedere	Häufigkeit in % (n = 194)
Totalresektion der Zyste	97,9
Hemilaminektomie	6,3
Mediale Facettektomie	81,9
Totale Facettektomie	11,8

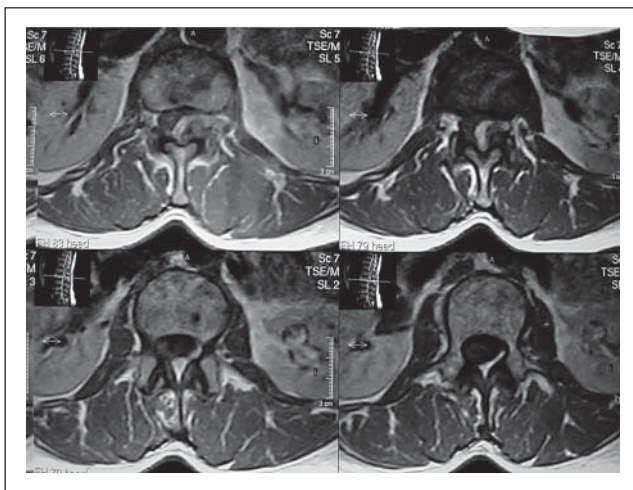


**Abbildung 1 + 2:** MRT (T2-Gewichtung) einer juxtaartikulären Zyste L5/S1 li.

vertebraler Pathologien, Stellung der Facettgelenkflächen und einiges mehr. Lyons et al. [30] berichten über 9,2 % ihrer 194 Patienten, die mit Exstirpation der Zyste einzeitig fusioniert werden mußten; Banning [31] et al. über 6,9 % (29 Patienten), obwohl bei 41 % eine degenerative Spondylolisthese festgestellt wurde. Sabo [5] mit einer Patientenzahl von 55 operierte 12,7 % im Sinne einer einzeitigen Fusion, wobei 24 % Zeichen einer Pseudospondylolisthese aufwiesen. Je nach Ausdehnung des osteoklastisch erweiterten Fensters kann auch sekundär eine Fusion notwendig sein. Lyons et al. [30] operierten 2 % der Patienten im Sinne einer dorsalen Fusion nach.



**Abbildung 3:** Seltene Darstellung einer juxtaartikulären Zyste in Höhe L1/2 im MRT (T2-Gewichtung)

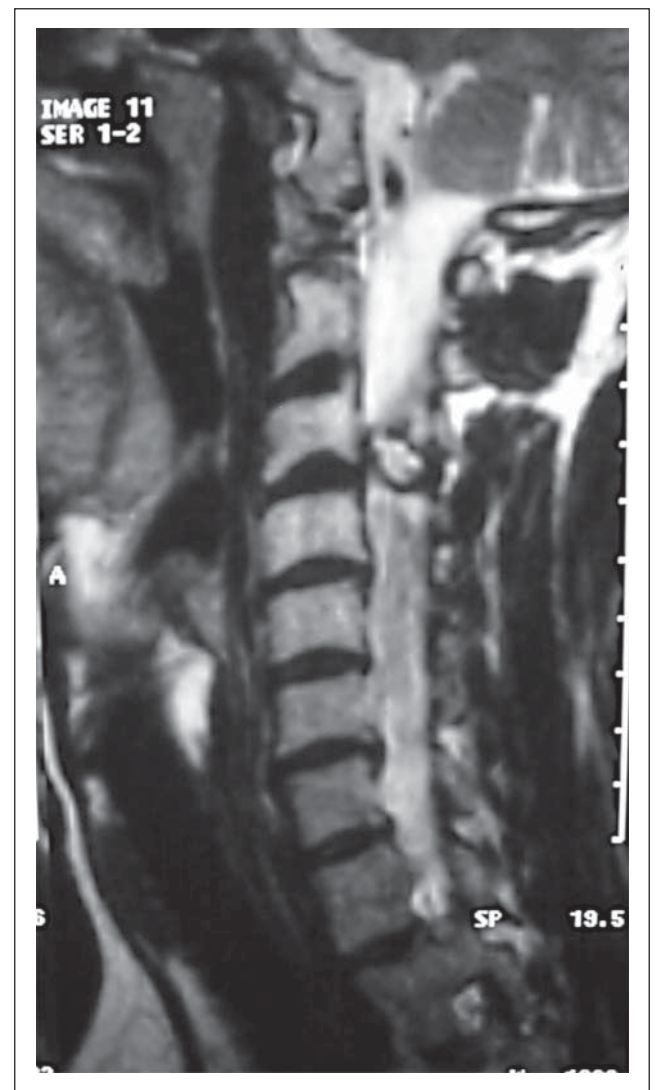


**Abbildung 4:** Transversalschichten mit Nachweis der raumfordernden Zyste in Höhe L1/ L2

## Ergebnisse

Vergleichbar sind die Ergebnisse der chirurgischen Therapie der gelenknahen Zysten mit denen der Bandscheibenchirurgie. In Abhängigkeit von der führenden Symptomatik ergibt sich ein exzellentes bis gutes Resultat in 88–98 % der Fälle [2, 4, 5]. Diese Ergebnisse beziehen sich insbesondere auf die Symptome der Nervenkompression, das heißt eine deutliche Beschwerdelinderung bis hin zur Beschwerdefreiheit gilt für den radikulären Schmerz. Eine Besserung des motorischen Defizits kann in bis zu 82 % der Fälle erreicht werden, eine Besserung oder Restitutio des sensiblen Defizits in bis zu 79 %. Nicht in allen Untersuchungsgruppen erscheinen die Claudicatio-Patienten gesondert, dennoch kann auch hier von einem Anteil von bis zu 86 % gebesserten oder beschwerdefreien Patienten ausgegangen werden.

Howington [25] fragt dezidiert nach postoperativen Rückenschmerzen und stellt fest, daß in einem Anteil von 20 % der präoperativ vorhandene Rückenschmerz nicht gebessert wurde. Dieses Phänomen ist einerseits durch die hohe Koinzidenzrate der Spondylarthrose nachvollziehbar, andererseits finden sich bei Patienten mit juxtaartikulären Zysten auch diskogene degenerative Veränderungen



**Abbildung 5:** MRT (T2-Gewichtung) einer seltenen, teilverkalkten Zyste in Höhe C3/4

des Bewegungssegmentes und nicht zuletzt Verschleißerscheinungen in den Anschlußsegmenten. Anders als in der Bandscheibenchirurgie liegt die Rezidivquote der juxtaartikulären Zyste bei 1,5 %, wobei manche Autoren das Auftreten eines Rezidivs negieren. Infolgedessen kann die Re-Operationsrate auf Grund derselben Pathologie als äußerst gering angenommen werden. Eine Folgeoperation kann sich aus der schon oben erwähnten Instabilität ergeben, so daß eine Fusion desselben Bewegungssegmentes notwendig werden kann.

### Eigene Ergebnisse

Seit dem 2jährigen Bestehen unserer Abteilung im Orthopädischen Spital Speising mit Schwerpunkt Wirbelsäulenchirurgie kamen 5 Patienten mit juxtaartikulären Zysten zur stationären Aufnahme (Abb. 1–8). Alle Patienten waren durch konservative Therapiemaßnahmen nicht durchgreifend zu bessern. Bei 2 Patienten bestand ein lumbales, bei einem Patient ein zervikales Wurzelreizsyndrom mit sensiblen Defiziten, bei 2 Patienten bestand eine Gangstörung bei Claudicatio spinalis lumbalis.

Alle Patienten wurden im Sinne einer Totalexstirpation der Zyste operiert, ausschließlich im Sinne einer medialen Facettekтомie. Kein Patient wurde fusioniert. Bei allen Patienten bildete sich das Beschwerdebild schon ab dem 2. postoperativen Tag zurück. Komplikationen bestanden nicht. Auch im 1-Jahres-Follow-up konnte ein exzellentes Ergebnis mit peripherer Beschwerdefreiheit und ohne Rücken- bzw. Nackenschmerzen erzielt werden.

### Schlußfolgerungen

Die pathologischen Entitäten der juxtaartikulären Zysten ergeben ein klinisch einheitliches Krankheitsbild, das als Ursache für ein lumbales Wurzelreizsyndrom oder einer Claudicatio spinalis relativ selten in Erscheinung tritt.

Die Kernspintomographie ist das bildgebende Mittel der Wahl. Bei Vorliegen einer Instabilität im betroffenen Segment sollte die Diagnostik durch Funktionsaufnahmen ergänzt werden, um die Notwendigkeit einer Fusionsoperation zu evaluieren.

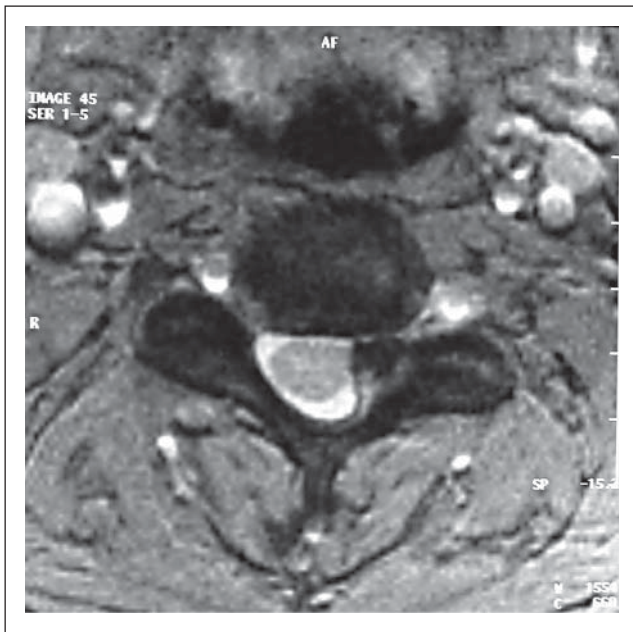


Abbildung 6: Sagittaldarstellung der teilverkalkten Zyste in Höhe C3/4 (MRT-T2)

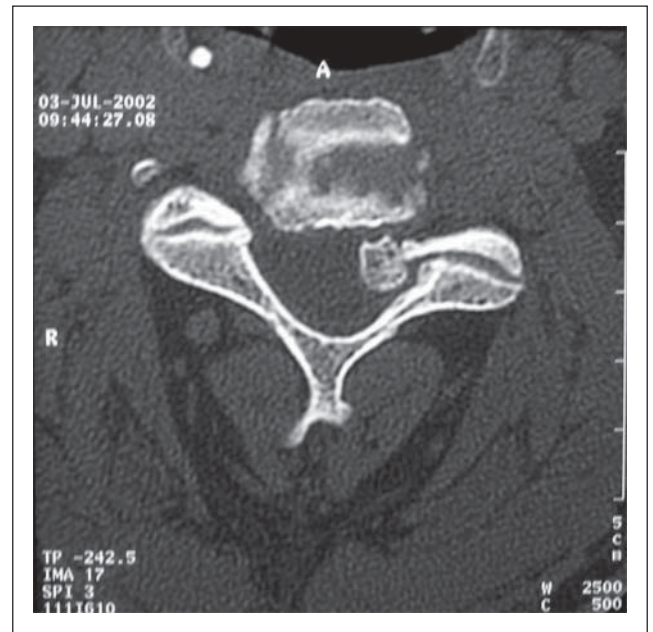

Abbildung 7: CT-Scan im Knochenfenster mit Nachweis der verkalkten Zyste in Höhe C3/4

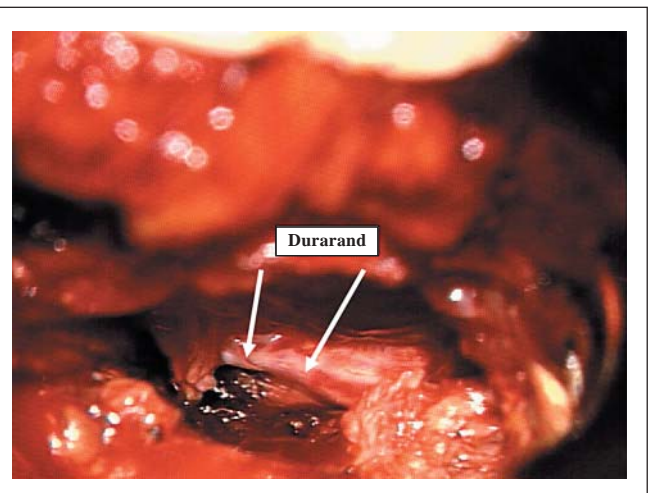
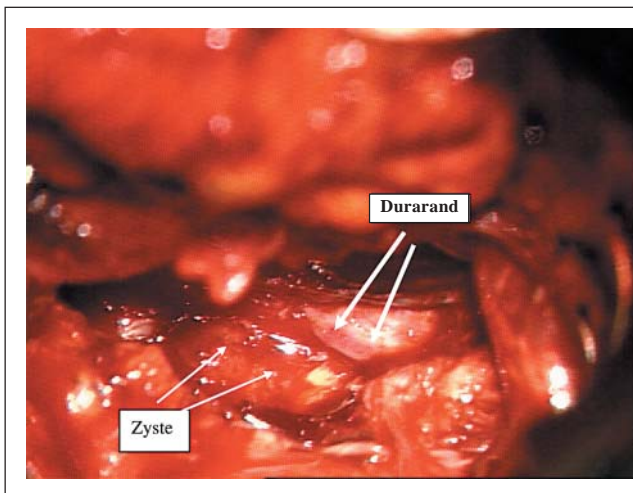


Abbildung 8 + 9: Intraoperativer Situs in Höhe L5/S1 li vor und nach Totalexstirpation der Zyste

Behandlungsmaßnahmen umfassen die konservative und semiinvasive Therapie, wobei meistens nur temporär befriedigende Ergebnisse zu erzielen sind. Die operative Therapie kommt am häufigsten als sogenannte erweiterte interlaminäre Fensterung mit Totalexstirpation der Zyste zur Anwendung. Die Ergebnisse sind meistens exzellent und gut, selten ist eine Re-Operation wegen eines Rezidivs oder einer zunehmenden Instabilität notwendig.

#### Literatur:

1. Kao CC, Winkler SS, Turner JH. Synovial cyst of spinal facet. Case report. *J Neurosurgery* 1974; 41: 372–6.
2. Heary RF, Stellar S, Fobben ES. Preoperativ diagnosis of an extradural cyst arising from a spinal facet joint: case report. *Neurosurgery* 1992; 30: 415–8.
3. Pendleton P, Carl B, Pollay M. Spinal extradural benign synovial or ganglion cyst: case report and review of the literature. *Neurosurgery* 1983; 13: 322–6.
4. Goffin J, Wilm G, Plets C, et al. Synovial cyst at the C1-C2 junction. *Neurosurgery* 1992; 30: 914–6.
5. Sabo RA, Tracy PT, et al. A series of 60 juxtafacet cysts: a clinical presentation, the role of spinal instability, and treatment. *J Neurosurgery* 1996; 85: 560–5.
6. Hsu KY, Zucherman JF, Shea WJ, et al. Lumbar intraspinal synovial and ganglion cysts (facet cysts). Ten years experience in evaluation and treatment. *Spine* 1995; 20: 80–9.
7. Soren A. Pathogenesis and treatment of ganglion. *Clin Orthop* 1966; 48: 173–9.
8. Resnick D. Degenerative disease of the spine. In: Resnick D (ed). *Diagnosis of Bone and Joint Disorders*. 4th ed. Saunders, Philadelphia, 2002; 1443–6.
9. Azzam CJ. Midline lumbar ganglion/synovial cyst mimicking an epidural tumor: case report and review of pathogenesis. *Neurosurgery* 1988; 23: 232–4.
10. Kjerulf TD, Terry DW jr., Boubelik RJ. Lumbar synovial or ganglion cysts. *Neurosurgery* 1986; 19: 415–20.
11. Cameron SE, Hanscom DA. Rapid development of a spinal synovial cyst. A case report. *Spine* 1992; 17: 1528–30.
12. Freidberg SR, Fellows T, Thomas CB, et al. Juxta-facets cysts. Report of two cases and review of clinicopathological features. *Spine* 1993; 18: 779–82.
13. Onoforio BM, Mih AD. Synovial cysts of the spine. *Neurosurgery* 1988; 22: 642–7.
14. Doyle AJ, Merrilees M. Synovial cysts of the lumbar facet joints in a symptomatic population. *Spine* 2004; 29: 874–8.
15. Franck JJ, King RB, Petro GR, et al. A posttraumatic lumbar spinal synovial cyst. Case report. *J Neurosurgery* 1987; 66: 293–6.
16. Sybert GW, Leech RW, Harris AB. Posttraumatic lumbar epidural true synovial cyst. Case report. *J Neurosurgery* 1973; 39: 246–8.
17. Tatter SB, Cosgrove GR. Hemorrhage into a lumbar synovial cyst causing an acute cauda equine syndrome. Case report. *J Neurosurgery* 1994; 81: 449–52.
18. Yarde WL, Arnold PM, Kepes JJ, et al. Synovial cysts of the lumbar spine: diagnosis, surgical management and pathogenesis, report of eight cases. *Surg Neurol* 1995; 43: 459–65.
19. Apostolaki E, Davies AM, Evans N, et al. MR imaging of lumbar facet joint synovial cysts. *Eur Radiol* 2000; 10: 615–23.
20. Bushan C, Hodges FJ, Wiryk JJ. Synovial cyst (ganglion) simulating extradural mass. *Neuroradiology* 1979; 18: 263–8.
22. Tillich M, Trummer M, Lindbichler F, et al. Symptomatic intraspinal synovial cysts of the lumbar spine: correlation of MR and surgical findings. *Neuroradiology* 2001; 43: 1070–5.
21. Hemminghytt S, Daniels DL, Williams AL, et al. Intraspinal synovial cysts: natural history and diagnosis by CT. *Radiology* 1982; 145: 375–6.
23. Eyster F, Scott WR. Lumbar synovial cysts: report of eleven cases. *Neurosurgery* 1989; 24: 112–5.
24. Piroette B, Gabrovsky N, Massager N, Levivier M, David Ph, Brotchi J. Synovial cysts of the lumbar spine: surgery-related results and outcome. *J Neurosurgery* 2003 (Spine 1); 99: 14–9.
25. Howington JU, Conolly ES, Voorhies RM. Intraspinal synovial cysts: 10-year experience at the Ochsner Clinic. *J Neurosurgery* 1999; 91 (2 Suppl): 193–9.
26. Jackson DE jr., Atlas SW, Mani JR, et al. Intraspinal synovial cysts: MR imaging. *Radiology* 1989; 170: 527–30.
27. Mercader J, Munoz Gomez J, Cardenal C. Intraspinal synovial cyst: diagnosis by CT. Follow up and spontaneous remission. *Neuroradiology* 1985; 27: 346–8.
28. Bjorkengren AG, Kurz LT, Resnick D, et al. Symptomatic intraspinal synovial cysts: opacification and treatment by percutaneous injection. *Am J Radiol* 1987; 149: 105–7.
29. Mariette X, Glon Y, Clerc D, et al. Medical treatment of synovial cysts of the zygoapophyseal joints: four cases with longterm follow up (Letter). *Arthritis Rheum* 1989; 32: 660–1.
30. Lyons MK, Atkinson JLD, Wharen RE, Deen HG, Zimmermann RS, Lemans SM. Surgical evaluation and management of lumbar synovial cysts: the Mayo Clinic experience. *J Neurosurgery* (Spine 1) 2000; 93: 53–7.
31. Banning CS, Thorell WE, Leibrock LG. Patient outcome after resection of lumbar juxtafacet cysts. *Spine* 2001; 26: 969–72.



# Mitteilungen aus der Redaktion

## Besuchen Sie unsere zeitschriftenübergreifende Datenbank

[Bilddatenbank](#)

[Artikeldatenbank](#)

[Fallberichte](#)

## e-Journal-Abo

Beziehen Sie die elektronischen Ausgaben dieser Zeitschrift hier.

Die Lieferung umfasst 4–5 Ausgaben pro Jahr zzgl. allfälliger Sonderhefte.

Unsere e-Journale stehen als PDF-Datei zur Verfügung und sind auf den meisten der marktüblichen e-Book-Readern, Tablets sowie auf iPad funktionsfähig.

[Bestellung e-Journal-Abo](#)

## Haftungsausschluss

Die in unseren Webseiten publizierten Informationen richten sich **ausschließlich an geprüfte und autorisierte medizinische Berufsgruppen** und entbinden nicht von der ärztlichen Sorgfaltspflicht sowie von einer ausführlichen Patientenaufklärung über therapeutische Optionen und deren Wirkungen bzw. Nebenwirkungen. Die entsprechenden Angaben werden von den Autoren mit der größten Sorgfalt recherchiert und zusammengestellt. Die angegebenen Dosierungen sind im Einzelfall anhand der Fachinformationen zu überprüfen. Weder die Autoren, noch die tragenden Gesellschaften noch der Verlag übernehmen irgendwelche Haftungsansprüche.

Bitte beachten Sie auch diese Seiten:

[Impressum](#)

[Disclaimers & Copyright](#)

[Datenschutzerklärung](#)