

Journal für  
**Gastroenterologische und  
Hepatologische Erkrankungen**

Fachzeitschrift für Erkrankungen des Verdauungstraktes

**Aktuelle Bilder: Virtuelle  
Kolonoskopie: Kolonkarzinom und  
Polypen**

Schima W, Mang T

*Journal für Gastroenterologische  
und Hepatologische Erkrankungen*

2005; 3 (4), 15

Österreichische Gesellschaft  
für Gastroenterologie und  
Hepatology

[www.oeggh.at](http://www.oeggh.at)



**ÖGGH**

Österreichische Gesellschaft  
für Chirurgische Onkologie

[www.aco-asso.at](http://www.aco-asso.at)

**acoasso**

Österreichische Gesellschaft für Chirurgische Onkologie  
Austrian Society of Surgical Oncology

**Homepage:**

**[www.kup.at/  
gastroenterologie](http://www.kup.at/gastroenterologie)**

**Online-Datenbank mit  
Autoren- und Stichwortsuche**

Indexed in EMBASE/Compendex, Geobase  
and Scopus

[www.kup.at/gastroenterologie](http://www.kup.at/gastroenterologie)

Member of the



Krause & Pacherneegg GmbH · VERLAG für MEDIZIN und WIRTSCHAFT · A-3003 Gablitz

P.b.b. 032035263M, Verlagspostamt: 3002 Purkersdorf, Erscheinungsort: 3003 Gablitz

# VIRTUELLE KOLONOSKOPIE: KOLON-KARZINOM UND POLYPEN

Ein Patient mit wiederholten rektalen Blutungen in den letzten 2 Monaten und positiver Kolonkarzinom-Familienanamnese (Vater) wird zur weiteren Abklärung zugewiesen. Der Patient lehnt eine endoskopische Untersuchung des Darmes ab und wird alternativ zur CT-Kolonographie (so genannte „Virtuelle Kolonoskopie“) überwiesen.

Als auffälligster Befund zeigt sich im Colon descendens aboral der linken Flexur eine ausgeprägte kurzstreckige zirkuläre Stenose (Abb. 1). Die Darmwand ist im Bereich der Stenose massiv verdickt mit konsekutiver „Schulterbildung“ („apple core lesion“). Zusätzlich finden sich zwei kolorek-

tale Polypen, einer sessil mit einer Größe von 6 mm prästenotisch im Bereich des Zökums, der zweite gestielt, 9 mm messend im Colon sigmoideum (Abb. 2) gelegen. Der Befund entspricht einem stenosierenden Karzinom im Colon descendens mit Infiltration in das perikolische Fettgewebe (T3) mit 2 kolorektalen Polypen, wobei einer prästenotisch, der zweite poststenotisch gelegen ist.

Die CT-Kolonographie oder „virtuelle Kolonoskopie“ erlaubt auf nichtinvasive Weise mittels Multidetektor-CT eine Darstellung der endoluminalen Verhältnisse des gesamten Kolons. Bei Patienten mit Kontraindikationen zur Kolonoskopie, bei inkompletter Kolonoskopie bzw. bei endoskopisch

nicht überwindbaren Stenosen des Kolons sowie bei ängstlichen Patienten stellt die CT-Kolonographie bereits ein wertvolles Verfahren zur Darstellung des gesamten Kolons dar. Die CT-Kolonographie mit intravenös verabreichtem Kontrastmittel erlaubt überdies eine Beurteilung des gesamten Abdomens zum Tumorstaging, d. h. im konkreten Fall auch den Ausschluß von Lebermetastasen.

**Korrespondenzadresse:**

Univ.-Prof. Dr. Wolfgang Schima  
Univ. Klinik für Radiagnostik  
Medizinische Universität Wien  
A-1090 Wien,  
Währinger Gürtel 18–20  
E-mail:  
wolfgang.schima@meduniwien.ac.at

Abbildung 1a: Die CT-Kolonographie in coronaler (frontaler) Rekonstruktion zeigt einen hochgradig stenosierenden Tumor im Colon descendens nahe der linken Flexur (Pfeil).

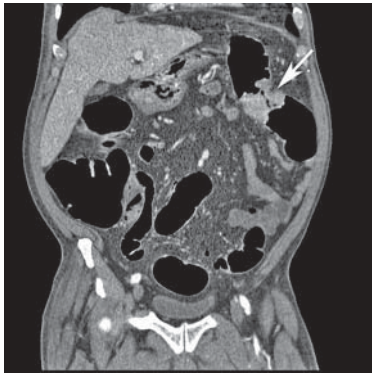


Abbildung 1b: Der endoluminale 3D-Blick zeigt den Tumor.

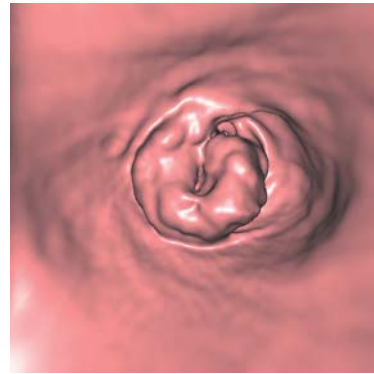
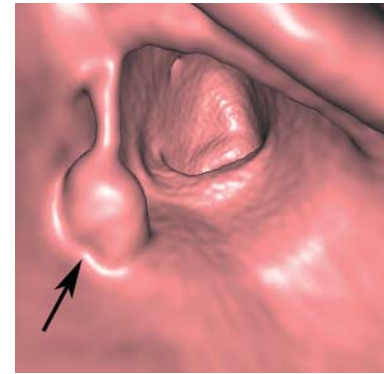


Abbildung 2: Der endoluminale 3D-Blick zeigt außerdem noch einen gestielten Polypen im Colon sigmoideum (Pfeil).



NEU – Filme auf [www.kup.at/gastroenterologie](http://www.kup.at/gastroenterologie)

Diese Bilder finden Sie demnächst auch als Videofilm auf unserer Homepage!

# Mitteilungen aus der Redaktion

## Besuchen Sie unsere zeitschriftenübergreifende Datenbank

[Bilddatenbank](#)

[Artikeldatenbank](#)

[Fallberichte](#)

## e-Journal-Abo

Beziehen Sie die elektronischen Ausgaben dieser Zeitschrift hier.

Die Lieferung umfasst 4–5 Ausgaben pro Jahr zzgl. allfälliger Sonderhefte.

Unsere e-Journale stehen als PDF-Datei zur Verfügung und sind auf den meisten der marktüblichen e-Book-Readern, Tablets sowie auf iPad funktionsfähig.

[Bestellung e-Journal-Abo](#)

## Haftungsausschluss

Die in unseren Webseiten publizierten Informationen richten sich **ausschließlich an geprüfte und autorisierte medizinische Berufsgruppen** und entbinden nicht von der ärztlichen Sorgfaltspflicht sowie von einer ausführlichen Patientenaufklärung über therapeutische Optionen und deren Wirkungen bzw. Nebenwirkungen. Die entsprechenden Angaben werden von den Autoren mit der größten Sorgfalt recherchiert und zusammengestellt. Die angegebenen Dosierungen sind im Einzelfall anhand der Fachinformationen zu überprüfen. Weder die Autoren, noch die tragenden Gesellschaften noch der Verlag übernehmen irgendwelche Haftungsansprüche.

Bitte beachten Sie auch diese Seiten:

[Impressum](#)

[Disclaimers & Copyright](#)

[Datenschutzerklärung](#)