

Journal für
Urologie und Urogynäkologie

Zeitschrift für Urologie und Urogynäkologie in Klinik und Praxis

**Optimierte OP-Technik der
roboterassistierten
laparoskopischen Nephropexie**

Bauer W, Lamche M, Gründler T
Schramek P

*Journal für Urologie und
Urogynäkologie 2006; 13 (1)
(Ausgabe für Österreich), 7-10*

*Journal für Urologie und
Urogynäkologie 2006; 13 (1)
(Ausgabe für Schweiz), 7-9*

*Journal für Urologie und
Urogynäkologie 2006; 13 (1)
(Ausgabe für Deutschland), 6-8*

Homepage:

www.kup.at/urologie

Online-Datenbank mit
Autoren- und Stichwortsuche

Indexed in Scopus

Member of the



www.kup.at/urologie

Krause & Pachernegg GmbH · VERLAG für MEDIZIN und WIRTSCHAFT · A-3003 Gablitz

P. b. b. 022031116M, Verlagspostamt: 3002 Purkersdorf, Erscheinungsort: 3003 Gablitz

Optimierte OP-Technik der roboterassistierten laparoskopischen Nephropexie

W. Bauer, M. Lamche, T. Gründler, P. Schramek

Die Technik der Nephropexie bei symptomatischer Nephroptose erlebte mit dem Einzug der Laparoskopie eine Renaissance. Die offen chirurgischen Techniken wurden nicht zuletzt wegen der häufig aufgetretenen postoperativen Beschwerden verlassen [1]. Durch die minimalinvasive Technik stellt die laparoskopische Nephropexie den „Goldenen Standard“ zur Therapie der symptomatischen Nephroptose dar. In Weiterentwicklung der von Hübner et al. [2] publizierten laparoskopischen Technik wurde eine Fadenfaßklemme zum optimalen Legen eines Polypropylen-Bandes verwendet. Zur Reduktion des OP-Teams kam ein Roboter zur Kameraführung zum Einsatz. Weiters gelang es uns erstmals, die Lage des eingelegten Bandes mittels MRT vier Wochen postoperativ zu bestimmen.

The surgical technique of the nephropexy on symptomatic nephroptosis was changed by the influence of laparoscopic surgery. The open procedure has been left because of the postoperative symptoms related to open surgery [1]. Today the laparoscopic nephropexy is the “Gold Standard” for the treatment of symptomatic nephroptosis. In addition to the laparoscopic technique published by Hübner et al. [2] we used a grasping forceps for optimal placement of a polypropylen sling and a robotic system for camera guidance to reduce operation time and surgical staff. We visualized the exact placement of the sling by MRT-imaging four weeks after surgery to give an additional statement of the postoperative outcome. *J Urol Urogynäkol* 2006; 13 (1): 7–10.

Durch den Einzug der Laparoskopie wurden die offen chirurgischen Methoden zur Therapie der symptomatischen Nephroptose verlassen. Nach heutigem Stand ist die laparoskopische Technik jeder anderen Methode vorzuziehen [1–3]. Die Indikation zur chirurgischen Therapie stellt sich bei radiologisch und nuklearmedizinisch nachgewiesener Nephroptose mit Minderperfusion und Obstruktion, bei medikamentös nicht behandelbaren Symptomen. Diese Symptome entstehen aus einer Trias: (1) Malrotation, (2) Minderperfusion, (3) Obstruktion.

Die Inzidenz der Nephroptose stellt sich folgendermaßen dar: Frau : Mann = 5 : 1, rechts : links = 70 % : 30 %.

Hübner et al. publizierte in seiner Arbeit die Verwendung eines TVT-Bandes bei der Technik der laparoskopischen Nephropexie [2]. Das Polypropylen-Band wurde mittels Trokaren um die Niere geschlungen. Ziel unserer Arbeit war es, diese Methode unter Verwendung eines handelsüblichen transobturatorischen Bandes und einer handelsüblichen Fadenklemme zu vereinfachen und durch den Einsatz eines Roboters zur Kameraführung die Zahl der Assistenzen zu reduzieren.

Patienten und Methode

Zwischen April 2004 und Juni 2005 wurden sechs Patientinnen (Alter 23–38 Jahre) mittels laparoskopischer Nephropexie unter Einsatz eines transobturatorischen Polypropylen-Bandes und Verwendung einer Fadenklemme versorgt. Bei 5 Patientinnen bestand eine symptomatische Nephroptose rechts, bei einer Patientin fand sich eine symptomatische Nephroptose links. Bei allen Patientinnen wurde präoperativ eine Ausscheidungsurographie und eine Isotopennephrographie im Liegen und Sitzen zur Sicherung der Diagnose durchgeführt. Bei allen Patientinnen bestand ein medikamentös nicht behandelbares Beschwerdebild über zumindest sechs Monate. Zwei Patientinnen standen bereits unter oraler Morphintherapie. Präoperativ fand sich in der Isotopennephrographie im Durchschnitt eine Funktionsbeeinträchtigung von –15 %

Korrespondenzadresse: Dr. Wilhelm Bauer, KH Barmherzige Brüder Wien, Abteilung für Urologie und Andrologie, Große Mohrengasse 9, A-1020 Wien, E-mail: dr@wilhelmbauer.com

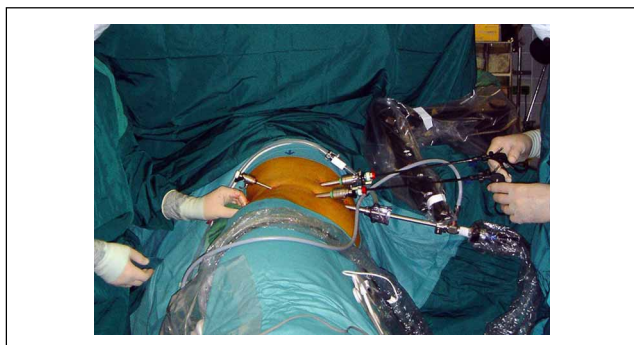


Abbildung 1: Port-Lage, OP-Anordnung und Kameraroboter Aesop.

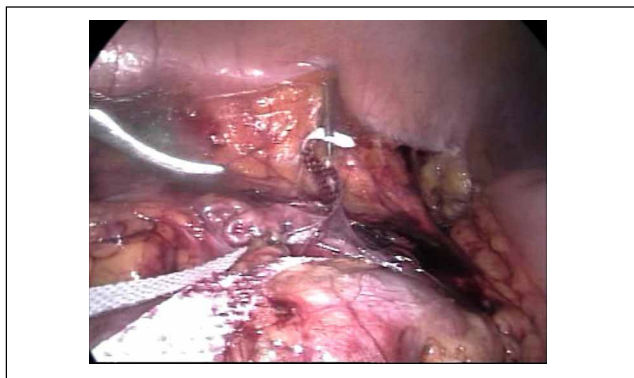


Abbildung 2: Fadenklemme faßt ein Ende des Bandes.

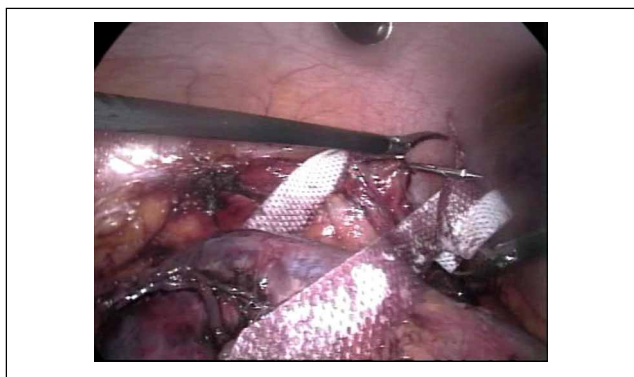


Abbildung 3: Fadenklemme faßt das zweite Ende des Bandes.

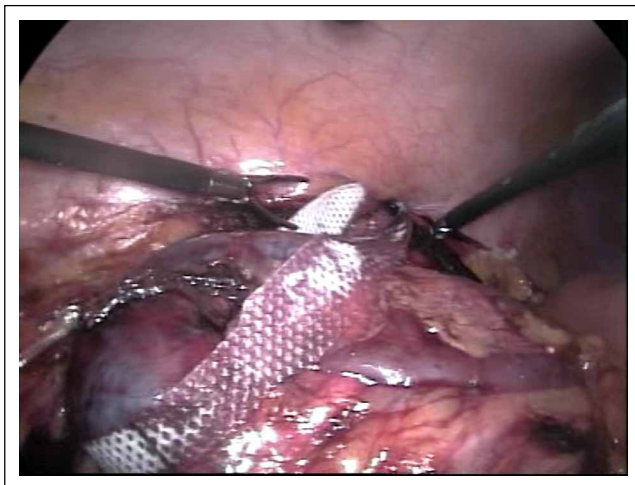


Abbildung 4: Das Polypropylen-Band ist um den unteren Nierenpol geschlungen und perkutan ausgeleitet.

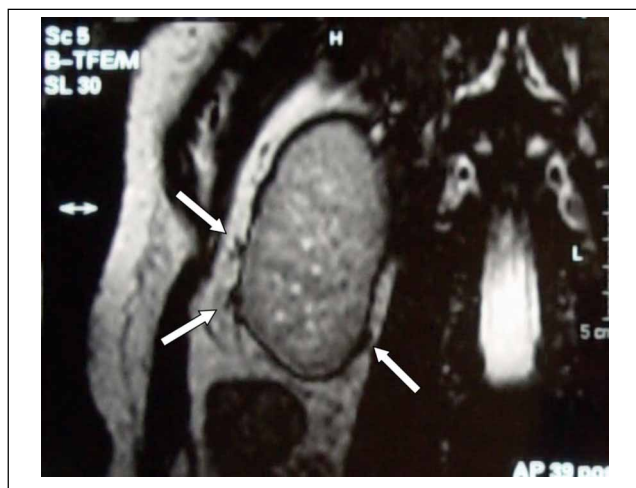


Abbildung 5: Coronare MRT-Sequenz. Pfeile markieren das Band.

(8–28 %) im Liegen und von –26 % (12–38 %) im Sitzen an der betroffenen Seite. Präoperativ erfolgte eine Labor-kontrolle mit Harnstatus und Uricult. Intraoperativ erfolgte eine Single-shot-Antibiose mit einem Cephalosporin der zweiten Generation.

Die Lagerung erfolgte lumbal ohne Überstreckung. Nach dem Herstellen eines Captoperitoneums mittels Verris-nadel wurde periumbilikal ein 10 mm-Kameraport eingebracht. Zur Kameraführung verwendeten wir das Roboter-system Aesop. Im weiteren wurden unter Sicht zwei wei-tere 5 mm-Arbeitsports in der vorderen Axillarlinie gesetzt (Abb. 1). Zur Exposition der Gerota-Fettkapsel wurde das Kolon durch Inzision der Told'schen Linie medialisiert. Durch T-förmige Inzision der Fettkapsel wurde der untere Nierenpol freigelegt und der Ureter bis an den pyelo-ureteralen Übergang dargestellt, um eine versehentliche Anschlingung des Ureters zu vermeiden. Nach der Präpa-ration wurde das Polypropylen-Band über den Kameraport eingebracht. Durch perkutanes Eingehen etwas dorsal der hinteren Axillarlinie mit einer Fadenfaßzange wurden die Enden des Bandes perkutan ausgeleitet (Abb. 2, 3). Der Mittelteil des Bandes wurde um den unteren Nierenpol geschlungen, um eine Malrotation zu verhindern (Abb. 4). Das Band wurde daraufhin in Hautniveau gekürzt und mit-tels Naht subkutan verankert. Die Gerota'sche Fettkapsel wurde durch Einzelknopfnähte adaptiert und das Kolon repositioniert. Die Patientinnen wurden bereits am 1. post-operativen Tag mobilisiert. Die Nahtentfernung erfolgte am 7. postoperativen Tag. 4 Wochen postoperativ erfolg-ten ein Follow-up mit Isotopennephrographie im Liegen und Sitzen und eine Lagekontrolle des Bandes mittels MRT.

Ergebnisse

Bei keiner Patientin kam es intra- und postoperativ zu Komplikationen. Bei allen Patientinnen gelang es, das Polypropylen-Band mittels Fadenklemme optimal zu posi-tionieren. Durch Einsatz des Robotersystems Aesop wurde die Zahl der Assistenzen auf maximal eine reduziert. Es kam postoperativ zu keinen Wundheilungsstörungen. Die postoperative Analgesie beschränkte sich auf maximal zwei parenterale Gaben von NSAR in den ersten 24 Stun-den. Die Patientinnen konnten bereits am ersten postope-rativen Tag mobilisiert werden. Der stationäre Aufenthalt betrug 4 Tage. In der Isotopennephrographie nach 4 Wo-chen zeigte sich kein Unterschied in der Perfusionsstudie zwischen Liegen und Sitzen, wobei es zu keiner signifi-kanten Besserung der Perfusion im Vergleich der Per-fusionsstudien im Liegen prä- und postoperativ kam. Mit-tels MRT konnte erstmals der postoperative Situs des Ban-des dargestellt werden (Abb. 5). Alle Patientinnen sind nach einem Follow-up von mindestens 4 Monaten (4–19 Monaten) beschwerdefrei.

Diskussion

Die laparoskopische Nephropexie ist jeder anderen Me-thode bei der Behandlung der symptomatischen Nephro-ptose vorzuziehen. Die minimale Invasivität und die äußerst geringe Morbidität macht diese Technik zum „Goldenen Standard“. Das optimierte Legen eines Polypropylen-Ban-des mittels Fadenfaßzange und das Einbringen des Bandes über den Kameraport macht diese Technik zu einer leicht erlernbaren Methode. Wichtig ist die präoperative Abklä-rung der Patienten zur Sicherung der Diagnose. Dazu ge-

Dr. Wilhelm Bauer

Geboren 1971 in Wien. Medizinstudium in Wien, Promotion 1999 zum Doktor der gesamten Heil-kunde an der Universität Wien. Turnus im AÖKH der Gemeinde Zwettl und im Kaiserin-Elisabeth-Spital der Stadt Wien, April 2003 geprüfter Arzt für Allgemeinmedizin, seit Mai 2003 Ausbildung zum Facharzt für Urologie im KH Barmherzige Brüder Wien, Abteilung für Urologie und Andrologie (Vorstand: Univ. Prof. Dr. P. Schramek, F.E.B.U.).



hören intravenöse Ausscheidungsurographie und Isotopen-nephrographie im Liegen und Sitzen. Nur bei radiologisch und nuklearmedizinisch nachgewiesener symptomatischer Nephroptose stellt sich die Indikation zur laparoskopischen Nephropexie. Für den Erfolg entscheidend ist die richtige Indikationsstellung.

Literatur:

1. Fornara P et al. Laparoscopic nephropexy: 3-year experience. J Urol 1997; 158: 1679–83.
2. Hübner WA et al. Laparoscopic nephropexy using tension-free vaginal tape for symptomatic nephroptosis. Urology 2004; 64: 372–4.
3. Plas E et al. Long-term followup after laparoscopic nephropexy for symptomatic nephroptosis. J Urol 2001; 166: 449–52.

Mitteilungen aus der Redaktion

Besuchen Sie unsere zeitschriftenübergreifende Datenbank

[Bilddatenbank](#)

[Artikeldatenbank](#)

[Fallberichte](#)

e-Journal-Abo

Beziehen Sie die elektronischen Ausgaben dieser Zeitschrift hier.

Die Lieferung umfasst 4–5 Ausgaben pro Jahr zzgl. allfälliger Sonderhefte.

Unsere e-Journale stehen als PDF-Datei zur Verfügung und sind auf den meisten der marktüblichen e-Book-Readern, Tablets sowie auf iPad funktionsfähig.

[Bestellung e-Journal-Abo](#)

Haftungsausschluss

Die in unseren Webseiten publizierten Informationen richten sich **ausschließlich an geprüfte und autorisierte medizinische Berufsgruppen** und entbinden nicht von der ärztlichen Sorgfaltspflicht sowie von einer ausführlichen Patientenaufklärung über therapeutische Optionen und deren Wirkungen bzw. Nebenwirkungen. Die entsprechenden Angaben werden von den Autoren mit der größten Sorgfalt recherchiert und zusammengestellt. Die angegebenen Dosierungen sind im Einzelfall anhand der Fachinformationen zu überprüfen. Weder die Autoren, noch die tragenden Gesellschaften noch der Verlag übernehmen irgendwelche Haftungsansprüche.

Bitte beachten Sie auch diese Seiten:

[Impressum](#)

[Disclaimers & Copyright](#)

[Datenschutzerklärung](#)