

Varikozele und männliche Infertilität

Becker M, Börgermann Ch

Sperling H, Rübber H

Blickpunkt der Mann 2006; 4 (2)

26-29

Homepage:

www.kup.at/dermann

**Online-Datenbank mit
Autoren- und Stichwortsuche**

**Krause & Pachernegg GmbH
Verlag für Medizin und Wirtschaft
A-3003 Gablitz**

Verlagspostamt: 3002 Purkersdorf
Erscheinungsort: 3003 Gablitz

Varikozele und männliche Infertilität

M. Becker, Ch. Börgermann, H. Sperling, H. Rübber

Die Varikozele des Mannes ist häufig und meist linksseitig lokalisiert. Diese Erweiterung des Venengeflechts ist gehäuft mit Subfertilität vergesellschaftet, wobei die Kausalpathogenese bis dato nicht eindeutig geklärt ist. Die Varikozele ist leicht und nicht-invasiv zu diagnostizieren: in Abhängigkeit vom Ausprägungsgrad ist die Diagnose klinisch oder dopplersonographisch zu stellen. Therapiert wird die Varikozele neben anderen Methoden vor allem mit Hilfe der antegraden Sklerosierung. Die Indikation zur Intervention ergibt sich bei Schmerz, aus kosmetischen Gründen, sowie bei höhergradigen Varikozelen beim Kind. Bei infertilen Erwachsenen sollte man die Indikation zur Therapie zurückhaltend stellen. Falls interveniert werden soll, dann in möglichst jungem Alter. Zwar wird über einzelne Fälle berichtet, die nach Varikozelenbehandlung verbesserte Spermioogramme aufwiesen, meist ist die Beseitigung der Varikozele beim Erwachsenen jedoch nicht das probate Mittel zur Therapie der Infertilität. Die alleinige Beratung kinderloser Paare ist im Hinblick auf die Schwangerschaftsrate ebenso erfolgreich wie die Behandlung der Varikozele.

Varicocele testis is a very common entity in infertile males, but also found in fertile men. It is mostly situated on the left side. This pathological dilatation of the testicular veinplexus may cause infertility by damaging germ cell function. The pathogenesis is not completely understood yet. Varicoceles are quite simple and non invasively to be diagnosed whether clinically or with help of color Doppler ultrasound investigation. There are several ways to treat varicoceles properly, antegrade sclerotherapy is a successful method with low morbidity. Higher grade varicoceles in young and adolescent boys should be treated as well as painful ones. Intervention may provide possible damage from the developing testicle in boys. The question, if infertile adult male varicoceles have to be operated on to improve semen quality, remains answered unclear and controversial yet. The earlier varicoceles are treated, the more positive outcome is to be expected. In rare cases treatment of varicocele may have some positive impact on spermatogenesis and elevated pregnancy rates, but in most cases varicocelectomy does not seem to be an effective tool treating infertility. Counseling of infertile couples is as effective as interventional treatment of varicoceles in achieving pregnancies. **Blickpunkt DER MANN 2006; 4 (2): 26–29.**

Definition

Die Varicocele testis ist eine pathologische Erweiterung (lat. Varicositas) des als Plexus pampiniformis bezeichneten Venengeflechtes des Hodens, sowie der Vena testicularis (syn. V. spermatica) [1].

Ätiologie

Der Mensch kann, wie auch andere Primaten, eine Varikose der unteren Extremitäten, des Plexus pampiniformis oder der Ovarien der Frau entwickeln. Der Mensch mit seinem aufrechten Gang ist zum Abstrom des Blutes aus der unteren Körperhälfte auf ein suffizientes Venenklappensystem angewiesen [2]. Bei Störungen des venösen Abflusses oder gar einer Stromumkehr in der Vena testicularis kommt es zur Erweiterung der Plexusvenen. Die Ätiologie der primären oder idiopathischen Varikozele ist multifaktoriell und bisher nicht geklärt. Pathogenetisch werden hauptsächlich hämodynamische Ursachen angenommen. Relevant ist die nahezu rechtwinklige Einmündung der linken V. testicularis in die V. renalis, sowie der langstreckige Verlauf (Abb. 1). Die rechte V. testicularis ist kurzstreckiger und mündet zudem in flußtechnisch günstigerem Winkel in die V. cava, was die deutlich höhere Inzidenz linksseitiger (75–90 %) Varikozelen erklärt [3, 4].

Unterschieden von den primären, idiopathischen Varikozelen werden sekundäre oder symptomatische Varikozelen, bei denen (z. B. durch Tumorerkrankungen) die Vena testicularis in ihrem anatomischen Verlauf komprimiert wird.

Korrespondenzadresse: Markus Becker, Klinik und Poliklinik für Urologie, Kinderurologie und Urologische Onkologie, Universitätsklinikum Essen, Hufelandstraße 55, D-45122 Essen, E-mail: markus.becker@medizin.uni-essen.de

Inzidenz

Die Angaben zur Häufigkeit der Varikozele schwanken zwischen 8 und 23 % [5, 6]. Mit dem Heranwachsen – vor allem während der Pubertät – kommt es zu einem Anstieg der Inzidenz [7, 8]. Dies erklärt sich aus zunehmender Körpergröße und damit steigendem hydrostatischem Druck in der Vena testicularis. Daher finden sich bei den älteren Heranwachsenden statistisch häufiger Varikozelen [9].

In Kohorten fertiler Männer vor Sterilisationsvasoresektion präsentieren bis zu 61 % der untersuchten Männer eine Varikozele [5]. Dabei entfallen 17 % auf klinisch evidente und 44 % auf subklinische, lediglich dopplersonographisch oder thermographisch nachweisbare Befunde. In spezialisierten Infertilitätssprech-

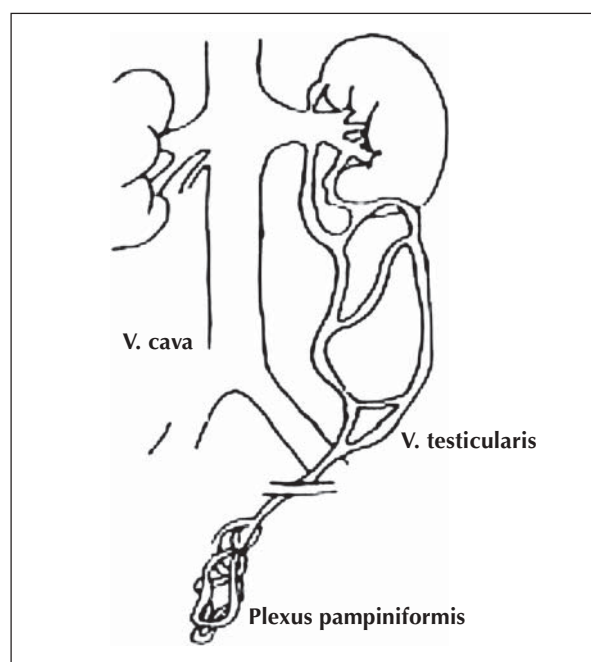


Abbildung 1: Varikozele mit ausgeprägtem Kollateralkreislauf

Tabelle 1: WHO – Klassifikation der Varikozele (nach [14])

Grad 0	subklinisch – nur dopplersonographisch oder thermographisch nachweisbar
Grad I	nur unter Valsalvamanöver sicht- oder tastbar
Grad II	tastbares, aber nicht sichtbar erweitertes Venenkonvolut
Grad III	durch Skrotalhaut sichtbar

stunden sind bei bis zu 40 % der Patienten klinisch faßbare Varikozelen vorhanden [10, 11]. Die Varikozele stellt somit die häufigste vaskuläre Störung des männlichen Genitalsystems dar.

Einteilung der Varikozele

Es existieren verschiedene Klassifizierungen, die sich beispielsweise am Durchmesser der Varikozele orientieren [12, 13], diese spielen jedoch eine untergeordnete Rolle. Nach Dubin und Amelar existiert heute eine von der WHO etablierte und im klinischen Alltag akzeptierte Einteilung; dabei wird die Varikozele klinisch deskriptiv in vier Schweregrade unterteilt (Tab. 1) [14].

Symptome und Diagnostik

Varikozelen bei Kindern sind bis auf eine Schwellung des Skrotalfaches überwiegend symptomlos, erwachsene Patienten berichten teilweise über Beschwerden wie ziehende Schmerzen in der Leiste oder ein Schweregefühl im Skrotum.

Bei Inspektion und körperlicher Untersuchung des Patienten kommt es beim aufrecht stehenden Mann zu einer sichtbaren (Grad III) oder leicht palpablen (Grad II) refluxiven Erweiterung des Venenkonvolutes. Bei geringerem Refluxvolumen oder kollateralem Abstrom über die Iliakalgefäße ist die Erweiterung des Plexus pampiniformis lediglich bei intraabdomineller Druckerhöhung durch den Patienten (Valsalva-Manöver) tastbar (Grad I) oder ausschließlich apparativ zu diagnostizieren (Grad 0, subklinische Varikozele). Zu dokumentieren sind zudem Lokalisation, Volumen sowie Konsistenz der Hoden. Subklinische und Grad I-Befunde machen etwa 40 % aller Varikozelen aus [2].

Die perkutane Sonographie ist neben der Palpation sicheres Diagnostikum bei unklarer Skrotalschwellung und eignet sich zur Diagnose höhergradiger Befunde. Die Varikozele stellt sich als Ansammlung echoarmer Strukturen mit echoreicher Begrenzung dar, ist jedoch zur Diagnose geringgradiger Varikozelen ungeeignet. Die (Farb-) Dopplersonographie (Abb. 2) erfordert neben standardisierten Bedingungen einige Übung des Untersuchers: Sie stellt akustisch und optisch den venösen Reflux dar und ist zur Zeit die beste Methode zur Diagnose und Klassifikation der Varikozele [15].

Die Thermographie der Skrotalhaut als sensitives und hochspezifisches Diagnostikum [16] nutzt diagnostisch die etwa 0,6–0,8° Celsius höhere Temperatur [1] im Stauungsgebiet. Sie hat in der breiten klinischen Anwendung keine Relevanz.

Zum Ausschluß sekundärer Varikozelen ist zur Abklärung unklarer Raumforderungen neben der perkutanen

Sonographie gegebenenfalls eine weiterführende radiologische Diagnostik (z. B. CT oder MRT) indiziert. Die Phlebographie (Abb. 3) als Diagnostikum ohne therapeutische Intervention in gleicher Sitzung ist verlassen.

Therapie

Bei höhergradigen Varikozelen des Kindes sollte eine Behandlung erfolgen. Die Therapie soll den kindlichen Hoden und die Keimzellen vor schädigenden Einflüssen bewahren [17, 28]. Die Indikation zur Therapie der Varikozele ist ebenfalls gegeben bei Schmerzen, sowie aus kosmetischen Gründen. Die Varikozelentherapie zur Behandlung männlicher Infertilität muß differenziert betrachtet werden, die Indikation hierzu wird kontrovers diskutiert.

Es stehen verschiedene Therapieverfahren zur Verfügung. Allen gemeinsam ist das Ziel einer kompletten Unterbrechung des venösen Reflux. Man unterscheidet zwischen Operation und Sklerosierung der Venen.

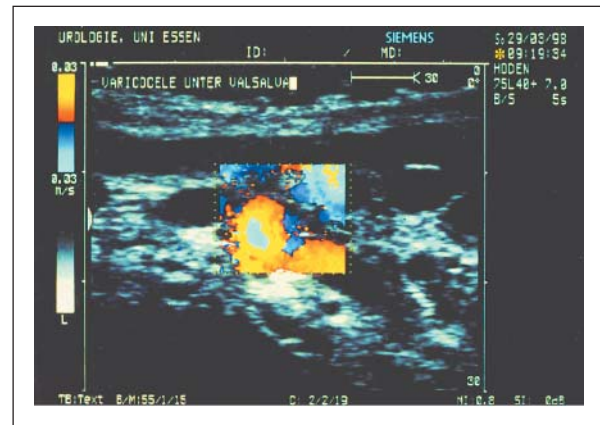


Abbildung 2: Farbdopplersonographie der Varikozele

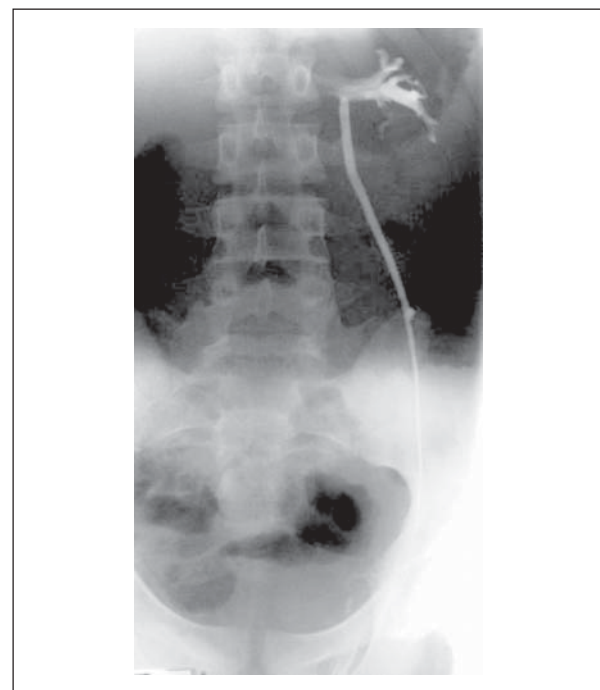


Abbildung 3: Phlebographische Darstellung der V. testicularis im Rahmen der Sklerosierungstherapie

Tabelle 2: Ergebnisse verschiedener Operationstechniken (nach [33])

Verfahren	Hodenatrophie (%)	Persistenz (%)
offen-operativ	unklar	0–10
mikrochirurgisch	< 1	0,5–10
laparoskopisch	keine	< 25
antegrade Sklerosierung	0,6	3–5
retrograde Sklerosierung	keine	< 25

Die Persistenzraten der Varikozelen liegen nach erfolgtem Eingriff bei bis zu 20 % (Tab. 2) [18].

Die offenen Operationstechniken haben ihre Berechtigung bei isolierten rechtsseitigen Varikozelen und ggf. bei Persistenz nach Sklerosierung. Postoperativ finden sich neben Hydrozelen gelegentlich Hodenatrophien, die gefürchtetste Nebenwirkung der Operationen. Technisch unterscheiden sich die „Klassiker“ in hoher Ligatur der Vene unter Schonung der Arteria testicularis nach Bernardi, suprainguinaler Durchtrennung sowohl der A. als auch der Vena testicularis nach Palomo [19] und suprainguinaler Unterbindung lediglich der Venen nach Ivanissevich [20]. Daneben gibt es laparoskopische Varianten der klassischen Operationen, die beidseitigen Varikozelen vorbehalten sein sollten.

Die Sklerosierungstherapie ist ein erfolgreiches und komplikationsarmes Verfahren, wobei die antegrade Sklerosierung Methode der Wahl sein sollte. Es werden mikrochirurgisch die Plexusvenen dargestellt, phlebographisch (Abb. 3) die V. testicularis identifiziert und antegrad ein sklerosierendes Medikament injiziert. Die Sklerosierungstherapie ist viermal kostengünstiger als offen-chirurgische Intervention bei deutlich geringerer Ausbildung postoperativer Hydrozelen [21]. Es existieren weitere mikrochirurgische Techniken, die unter Schonung der Lymphgefäße ebenfalls die Rate der Hydrozelen senken.

Varikozele und männliche Infertilität

Der Einfluß der Varikozele auf die männliche Infertilität ist nicht eindeutig geklärt. Die Varikozele muß nicht infertil machen, findet sich jedoch bei infertilen Männern häufiger und trägt bei diesen wahrscheinlich zur Infertilität bei. Über den Schädigungsmechanismus des Hodens existieren verschiedene Hypothesen, wie skrotale Temperaturerhöhung, Hypoxämie und Reflux renaler und adrener Metaboliten über die V. testicularis [22]. Bei Varikozelenträgern lassen sich gehäuft histologische Veränderungen des Hodenparenchyms nachweisen. Diese umfassen beispielsweise eine Desquamation des Keimepithels mit Desorganisation und Reduktion der Spermatogenese sowie Tubuluswandverdickungen. Tubuluswandverdickungen führen zu einer verlängerten Diffusionsstrecke und Beeinträchtigungen der nutritiven Versorgung des Keimepithels. Des weiteren werden Gefäßwandverdickungen mit hyaliner Adventitiasklerose und Leydigzellschädigung beschrieben. Es bleibt der Einfluß jedes einzelnen dieser Faktoren auf die Spermatogenese unklar und somit der variable Einfluß der Varikozele auf die Fertilität. Epidemiologische Untersuchungen zeigen eine positive Korrelation zwischen Varikozele und Infertilität, jedoch auch das Vorkommen von Varikozelen bei fertilen Männern.

Aus der Schwierigkeit, die Varikozele als eindeutige Ursache einer Infertilität zu identifizieren, fällt es schwer, einvernehmliche Behandlungskriterien zu definieren. Eine durch die WHO geführte Studie zeigt verbesserte Spermogramme und höhere Schwangerschaftsraten nach operativer Intervention [23]. Nieschlag et al. kommen hingegen zu dem interessanten Ergebnis, daß ein Beratungsgespräch der kinderlosen Paare genauso effektiv wie ein operativer Eingriff selbst ist, wenn man die Schwangerschaftsraten als Erfolgsparameter heranzieht (Abb. 4) [24]. Evers unterstützt nach Analyse sieben weiterer Arbeiten die These, daß die operative Therapie der Varikozele nicht die geeignete Behandlungsmethode der Infertilität darstellt [25]. Kontrovers bleibt die Diskussion durch Berichte über Patienten, die nach Beseitigung der Varikozele von Spermogrammverbesserung und erhöhter Schwangerschaftsrate profitierten [26, 27].

Während man früher auf Hodenatrophie und endokrinologische Veränderungen wartete, ehe eine Intervention erfolgte, sollte man die Indikation bei Jugendlichen heute großzügig stellen, zumal Spontanremissionen nicht beobachtet werden. Vor allem Varikozelen ab Grad 2 sollten einer Therapie zugeführt werden. Bei meßbaren Volumenunterschieden der Hoden von 1,5 bis 2 ml sollte ebenfalls eine Intervention erfolgen [28, 29]. Die Zeitdauer, während der die Varikose besteht, hat Einfluß auf die Größe des sich entwickelnden Hodens und die Spermatogenese [30], daher sollte hier zeitnah interveniert werden. Es wird berichtet, daß eine Varikozelenkorrektur einen Verlust an Größenwachstum beim Heranwachsenden rückgängig machen kann [31, 32]. Geringergradige Varikozelen werden in etwa jährlichem Abstand beim Jugendlichen kontrolliert.

Erwachsene infertile Männer mit Varikozele sollten gut über die geringen Erfolgsaussichten operativer Intervention aufgeklärt werden. Wichtig ist die Frage, ob die Therapie der Varikozele beim Erwachsenen in einer sterilen Partnerschaft nicht zu spät kommt [33]. Die Hodenschädigung ist bei langer Erkrankungsdauer meist irreversibel. Aus dieser Beobachtung entwickelte sich die Idee der prophylaktischen Varikozelenbehandlung bei Patienten mit noch normalem Spermio-

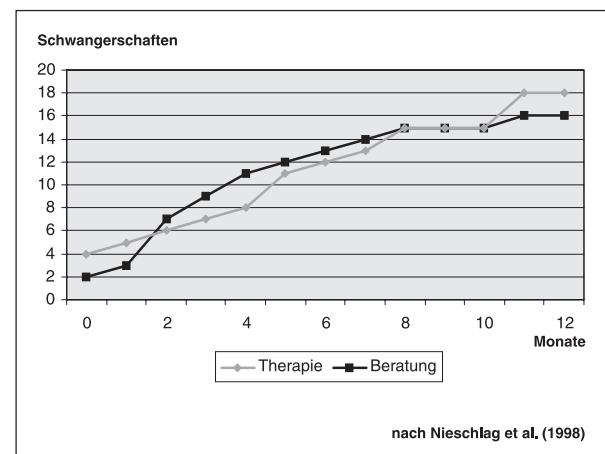


Abbildung 4: Schwangerschaften nach Beratung (n = 63) und Therapie (n = 62) bislang kinderloser Paare mit Varikozele beim männlichen Partner in einem Beobachtungszeitraum von 12 Monaten

gramm; eine Indikation, die zur Zeit nur in ausgesuchten Fällen Anwendung findet [34]. Die EAU (European Association of Urology) nimmt den Faktor Alter in ihre Empfehlungen mit auf und rät zur Intervention bis zu einem Alter von 30 Jahren [35].

Die Indikation zur Behandlung der Varikozele bleibt vorerst umstritten. Sie sollte bei Jugendlichen mit hochgradiger Varikozele und/oder bei Volumenunterschieden der Hoden erfolgen. Beim infertilen Erwachsenen unter 30 Jahren kann die Behandlung indiziert sein, da Spermogrammverbesserungen möglich sind. Bei Beschwerden durch die Varikozele ist die Indikation zur Intervention auch außerhalb der fraglichen Fertilitätsverbesserung gegeben.

Literatur:

- Mikuz G. Männliche Geschlechtsorgane, Hoden. In: Böcker W, Denk H, Heitz P H (Hrsg). Pathologie. Verlag Urban & Fischer, München-Jena, 2001; 818–31.
- Comhaire F. Die Varikozele. In: Krause W, Weidner W (Hrsg). Andrologie. Krankheiten der männlichen Geschlechtsorgane. Verlag Enke, Stuttgart, 1998; 186–95.
- Comhaire F, Kunnen M, Nahoum C. Radiological anatomy of the internal spermatic vein(s) in 200 retrograde venograms. Intern J Androl 1981; 4: 379–87.
- Nagler HM, Zippe CD. Varicocele: Current concepts and treatment. In: Lipshultz LI, Howards SS (eds). Infertility in the male. 2nd edn. Mosby, St. Louis, 1991; 313–36.
- Kursh ED. What ist the incidence of varicocele in a fertile population? Fertil Steril 1987; 48: 510–1.
- Meachman RB, Townsend RR, Rademacher D, Drose JA. The incidence of varicoceles in the general population when evaluated by physical examination, gray scale sonography and color Doppler sonography. J Urol 1994; 151: 1535–8.
- Thon WF, Gall H, Danz B, Bähren W, Sigmund G. Percutaneous sclerotherapy of idiopathic varicocele in childhood: a preliminary report. J Urol 1989; 141: 913–5.
- Zivkovic D, Varga J, Grebeldinger S, Dobanovacki D, Borisev V. External genital abnormalities in male schoolchildren: an epidemiological study. Med Pregl 2004; 57: 275–8.
- Delaney DP, Carr MC, Kolon TF, Snyder HM 3rd, Zderic SA. The physical characteristics of young males with varicocele. BJU Int 2004; 94: 624–6.
- Steen O, Knops J, Declerck L, Adimoelja A, Van de Voorde H. Prevention of fertility disorders by detection and treatment of varicocele at school and college age. Andrologia 1971; 8: 47–53.
- Carlsen E, Andersen A G, Buchreitz L, Jorgensen N, Magnus O, Matulevicur V, Nermoen I, Pertersen J H et al. Inter-observer-variation in the results of the clinical andro-logical examination including estimation of testicular size. Int J Androl 2000; 23: 248–53.
- Hösli PO. Zur Frühbehandlung der Varikozele bei Kindern und Jugendlichen. Helv Chir Acta 1989; 56: 229–33.
- Schickedanz H, Kleinteich B. Varicocele testis – eine Kinderkrankheit. Urol Nephrol 1987; 80: 93–6.
- WHO Manual for the standardized investigation and diagnosis of the infertile couple. Cambridge University Press 2000.
- Liguori G, Trombetta C, Garaffa G, Bucci S, Gattucio I, Salame L, Belgrano E. Color Doppler ultrasound investigation of varicocele. World J Urol 2004; 22: 378–81.
- World Health Organization. Comparison among different methods for the diagnosis of varicocele. Fertil Steril 1985; 43: 575–82.
- Zini A, Blumenfeld A, Libman J, Willis J. Beneficial effect of microsurgical varicocelectomy on human sperm DNA integrity. Hum Reprod 2005; 20: 1018–21.
- Cordovana A, Scafella A, Gaeta F, Confalonieri M, Pisani Ceretti A, Del Re L. Surgery treatment of varicocele with inguinal microligation technique. 6-year experience. Minerva Chir 2000; 55: 751–7.
- Palomo A. Radical cure of varicocele by a new technique: Preliminary report. J Urol 1949; 61: 604.
- Ivanissevich O. Left varicocele due to reflux, experience with 4470 operative cases in 42 years. J Int Coll Surgeons 1960; 34: 742–55.
- Abdulmaaboud MR, Shokeir AA, Farage Y, Abd-El-Rahman A, El-Rakhawy MM, Mutabagani H. Treatment of varicocele: a comparative study of conventional open surgery, percutaneous retrograde sclerotherapy, and laparoscopy. Urology 1998; 52: 294–300.
- Nistal M, Gonzales-Peramato P, Serrano A, Regadera J. Pathophysiology of the infertile testicle. Etiopathogenesis of varicocele. Arch Esp Urol 2004; 57: 883–904.
- Hargreave TB. Varicocele: Overview and commentary on the results of the World Health Organisation varicocele trial. In: Waites GMH, Frick J, Baker GWH (eds). Current advances in Andrology. Monduzzi Editore, Mailand, 1997; 31–44.
- Nieschlag E, Hertle L, Fischedick A, Abshagen K, Behre HM. Update on treatment of varicocele: counselling as effective as occlusion of the vena spermatica. Hum Reprod 1998; 13: 2147–50.
- Evers JL, Collins JA. Assessment of efficacy of varicocele repair for male subfertility: a systematic review. Lancet 2003; 361: 1838–9.
- Yamamoto M, Hibi H, Hirata Y, Miyake K, Ishigaki T. Effect of varicocelectomy on sperm parameters and pregnancy rate in patients with subclinical varicocele: a randomized prospective controlled study. J Urol 1996; 155: 1643.
- Pasqualotto FF, Lucon A M, Hallak J, Goes PM, Saldanha LB, Arap S. Induction of spermatogenesis in azoospermic men after varicocele repair. Hum Reprod 2003; 18: 108–12.
- Sperling H, Meyer-Schwickerath M, Rübber H. Die Varikozele testis. Der Kinderarzt 1996; 27: 17–21.
- D'Agostino S, Musi L, Colombo B, Belloli G. Varicocele: epidemiologic study and indications for its treatment. Pediatr Med Chir 1996; 18 (Suppl): 27–30.
- Fontaine E, Benoit G, Jardin A, Beurton D. Varicocele in adolescents. Prog Urol 2000; 10: 1099–107.
- Laven JSE, Haans LCF, Mali WPTM, te Velde ER, Wensing CJG, Eimers JM. Effects of varicocele treatment in adolescents: a randomized study. Fertil Steril 1992; 58: 756–62.
- Paduch DA, Niedzielski J. Repair versus observation in adolescent varicocele: a prospective study. J Urol 1997; 158: 1128–32.
- Weidner W. Therapie der Varikozele. Versuch einer Standortbestimmung. Urologe A 1998; 37: 277–81.
- Johnson N, Johnson I, Tauber R. Spermogrammbeurteilung nach antegraden Varikozelen – Sklerosierung. Akt Urol 1997; 28: 337–43.
- Colpi GM, Hargreave TB, Prapp GK, Pomerol JM, Weidner W. Guidelines on infertility. EAU Guidelines 2001; 32–6.

Mitteilungen aus der Redaktion

Besuchen Sie unsere zeitschriftenübergreifende Datenbank

[Bilddatenbank](#)

[Artikeldatenbank](#)

[Fallberichte](#)

e-Journal-Abo

Beziehen Sie die elektronischen Ausgaben dieser Zeitschrift hier.

Die Lieferung umfasst 4–5 Ausgaben pro Jahr zzgl. allfälliger Sonderhefte.

Unsere e-Journale stehen als PDF-Datei zur Verfügung und sind auf den meisten der marktüblichen e-Book-Readern, Tablets sowie auf iPad funktionsfähig.

[Bestellung e-Journal-Abo](#)

Haftungsausschluss

Die in unseren Webseiten publizierten Informationen richten sich **ausschließlich an geprüfte und autorisierte medizinische Berufsgruppen** und entbinden nicht von der ärztlichen Sorgfaltspflicht sowie von einer ausführlichen Patientenaufklärung über therapeutische Optionen und deren Wirkungen bzw. Nebenwirkungen. Die entsprechenden Angaben werden von den Autoren mit der größten Sorgfalt recherchiert und zusammengestellt. Die angegebenen Dosierungen sind im Einzelfall anhand der Fachinformationen zu überprüfen. Weder die Autoren, noch die tragenden Gesellschaften noch der Verlag übernehmen irgendwelche Haftungsansprüche.

Bitte beachten Sie auch diese Seiten:

[Impressum](#)

[Disclaimers & Copyright](#)

[Datenschutzerklärung](#)