

Journal für Kardiologie

Austrian Journal of Cardiology

Österreichische Zeitschrift für Herz-Kreislaferkrankungen

Fallbericht: Transient Left

Ventricular Apical Ballooning

Syndrome

(Tako-Tsubo-Kardiomyopathie) - ein

Fallbericht

Saurer G, Weihs W

Journal für Kardiologie - Austrian

Journal of Cardiology 2006; 13

(11-12), 383-385

Homepage:

www.kup.at/kardiologie

Online-Datenbank
mit Autoren-
und Stichwortsuche



Acute
Cardiovascular
Care Association
ACCA
A Registered Branch of the ESC

Member of the



EUROPEAN
SOCIETY OF
CARDIOLOGY®

ESC-Editor's Club

Offizielles Organ des
Österreichischen Herzfonds



Indexed in EMBASE/Excerpta Medica/SCOPUS

Krause & Pachernegg GmbH • Verlag für Medizin und Wirtschaft • A-3003 Gablitz

P.b.b. 02Z031105M,

Verlagsort: 3003 Gablitz, Mozartgasse 10

Preis: EUR 10,-

ARTERIOprotect

AB-LIFE®

Cholesterinsenkung MIT DER KRAFT DES MIKROBIOMS

- Natürliche Cholesterinsenkung
auf Basis von Milchsäurebakterien
- Durch **Verstärkung physiologischer
Stoffwechselprozesse**
- **LDL-C: -14,65 %¹**

Geeignet für PatientInnen:

- mit **leichtem bis mittlerem
Cholesterin-Risiko**
- wenn andere cholesterinsenkende
Maßnahmen nicht möglich sind
- Keine Neben- und Wechselwirkungen
bekannt – **mit Statinen kombinierbar**



 **Sanova**
Gesundheit richtig bewegen

Diätetisches Lebensmittel für besondere medizinische Zwecke (Bilanzierte Diät) zur diätetischen Behandlung erhöhter Cholesterinwerte.

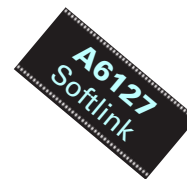¹ Fuentes MC et al., Mediterranean Journal of Nutrition and Metabolism 9 (2016) 125–135

www.arterioprotect.at

Transient Left Ventricular Apical Ballooning Syndrome (Tako-Tsubo-Kardiomyopathie) – ein Fallbericht

G. Saurer, W. Weihs

Department für Kardiologie und Intensivmedizin, LKH Graz West



■ Einleitung

Erste Berichte einer neuen Kardiomyopathie bei vorwiegend weiblichen Patienten in der Postmenopause mit der Symptomatik eines akuten Myokardinfarkts kamen Anfang der 1990er Jahre aus Japan [1–5]. Charakteristisch für dieses Krankheitsbild ist eine reversible Dysfunktion des Apex des linken Ventrikels bei Hyperkontraktilität der basalen Abschnitte ohne signifikante obstruktiv wirksame koronare Herzerkrankung [6]. Vorausgegangen ist dem kardialen Ereignis häufig psychischer oder physischer Streß.

Das Syndrom hat großteils eine gute Prognose mit Wiederherstellung der Linksventrikelfunktion nach Tagen bis wenigen Wochen. Aufgrund der typischen Konfiguration des linken Ventrikels im Akutstadium, der sich systolisch wie ein Ballon aussackt, wurde dieses Krankheitsbild nach einem Behältnis – Tako-Tsubo – benannt, welches in Japan dem Tintenfischfang dient und mit seinem schmalen Hals und dem bauchigen Körper dem linken Ventrikel in der Akutphase ähnelt. Diese neue Entität wird in der Literatur auch als „transient left ventricular apical ballooning“ oder „ampulla cardiomyopathy“ bezeichnet. In den vergangenen Jahren wurden vermehrt Fallserien außerhalb Japans, insbesondere in Europa und Nordamerika, aber auch in Australien und Lateinamerika, publiziert [7–9].

Anhand eines Fallberichts an unserer Abteilung werden die Charakteristika dieser erst neu beschriebenen Erkrankung dargestellt.

■ Fallbericht

An einem 24. Dezember wurde eine 63jährige Patientin mit typischem Thoraxschmerz seit 4 Stunden in der Notfallaufnahme vorstellig. Anamnestisch waren der Tod des Gatten wenige Tage vor dem Ereignis und Suizidgedanken der Patientin am Aufnahmetag erhebbar. Der Blutdruck bei Aufnahme war 140/80 mmHg, der klinische Status unauffällig. Im Aufnahme-EKG trat eine ST-Hebung in den Ableitungen I, II, aVL und V_{3-6} auf. In der Folge kam es zu einer T-Negativierung in I, II, III, aVF, V_{4-6} und zu einer Verlängerung der QT-Zeit auf 512 ms (QTc). Labordiagnostisch lag ein diskreter Anstieg der CK auf 151 U/l (Normbereich bis 140 U/l) und des Troponin T auf 0,63 ng/ml (Normbereich 0,03 ng/ml) vor. Echokardiographisch zeigte sich eine Akinesie der distalen Vorderwand bis inferior reichend. Die basalen Abschnitte waren hyperkontraktile. Ein intraventrikulärer Gradient lag nicht vor (Abb. 1). Angiographisch wurde eine KHK ausgeschlossen (Abb. 2). Im Laevogramm bestätigte sich die anteroapikale Dyskinesie (Abb. 3). Die Therapie erfolgte mit Betablocker, Clopidogrel (bei Acetylsalicylsäureallergie)

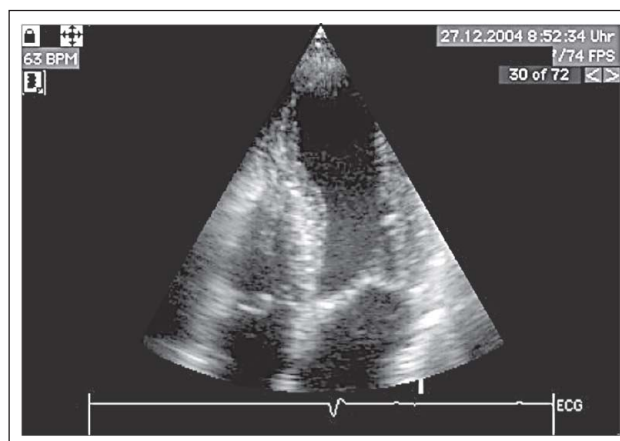


Abbildung 1: Echokardiographie in der Akutphase. Der apikale Vierkammerblick (Systole) zeigt eine Akinesie der apikalen Abschnitte des linken Ventrikels bei erhaltener Kontraktilität der basalen Segmente.

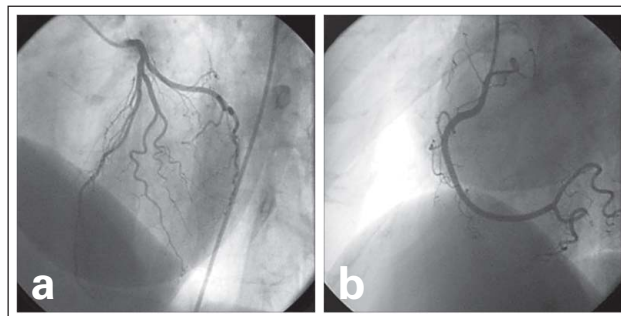


Abbildung 2: Unauffälliges Angiogramm der linken (a) und rechten (b) Koronararterie

und niedermolekularem Heparin. Eine ambulante Kontrolle 6 Wochen nach dem Ereignis ergab eine Normalisierung der Linksventrikelfunktion (Abb. 4) und des EKGs.

■ Diskussion

Ein klinischer Verlauf wie oben beschrieben ist sehr typisch für das „transient left ventricular apical ballooning syndrome“ (Tab. 1).

Die häufigste Symptomatik, die zur Aufnahme führt, ist Angina pectoris (33–71 %), aber auch Dyspnoe oder Synkopen sind beschrieben [10].

Vorangegangen ist der kardialen Symptomatik in vielen Fällen psychischer oder physischer Streß wie der Tod eines nahen Angehörigen, Ängste, Streit, unübliche körperliche Tätigkeiten, eine akute Erkrankung oder ein chirurgischer Eingriff [3, 9].

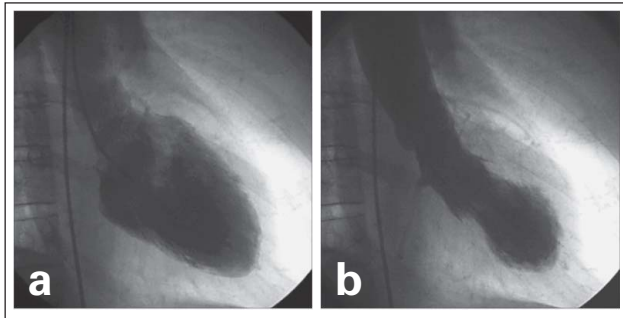


Abbildung 3: Laevokardiogramm (RAO) in der Diastole (a) und Systole (b). Akinesie der apikalen Segmente („apical ballooning“) mit Hyperkontraktilität der basalen Abschnitte.

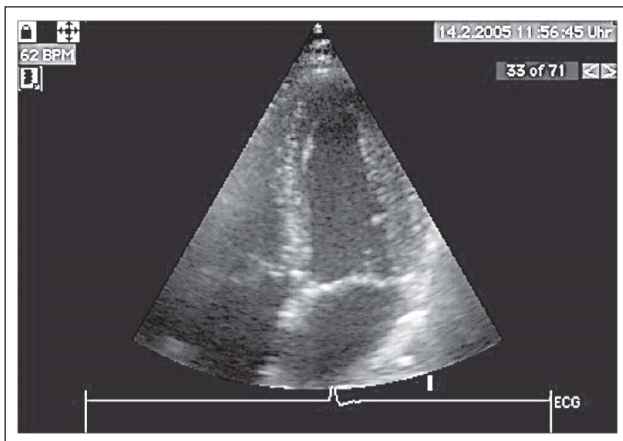


Abbildung 4: Echokardiographie nach 6 Wochen. Im apikalen Vierkammerblick (Systole) zeigt sich eine normale Kontraktilität aller Segmente des linken Ventrikels.

Die häufigste EKG-Veränderung ist die ST-Hebung in den präkordialen (V_{4-6}), seltener in den inferioren Ableitungen. Im Verlauf kommt es meist zur Ausbildung einer T-Negativierung, die in allen Ableitungen zu sehen sein kann. Die QT-Zeit ist passager verlängert [10].

Weiters sind teilweise reversible Q-Zacken oder R-Verluste, vorübergehende Reizleitungsstörungen, Vorhofflimmern und Kammertachykardien/-flimmern beschrieben [3, 7].

Meist kommt es zu einem schnellen, aber nur geringen Anstieg der myokardialen Nekrosemarker, deren geringe Höhe in Diskrepanz zur ausgedehnten Dysfunktion des linken Ventrikels steht.

Echokardiographisch zeigt sich eine regionale Dysfunktion der mittleren und apikalen Segmente des linken Ventrikels. Die basalen Segmente sind im Gegensatz dazu oft hyperkontraktile.

Es finden sich teilweise signifikante Ausflußtraktgradienten, die zum Teil durch Gabe von Dobutamin oder durch die geänderte Ventrikelgeometrie im Akutstadium bedingt sind [3, 7, 9, 11]. Das Auftreten von Ventrikelthromben ist beschrieben [12].

In der Koronarangiographie zeigt sich keine oder eine nicht obstruktive koronare Herzerkrankung. Die linksventrikuläre Auswurfraction betrug in den Studien im Mittel bei Aufnah-

Tabelle 1: Charakteristische Anamnese, Klinik und Befunde bei Vorliegen eines Tako-Tsubo-Syndroms

- Reversible Dysfunktion (ballonartig) der apikalen und mittleren Segmente des linken Ventrikels, die über das Versorgungsgebiet einer einzelnen epikardialen Koronararterie hinausgeht
- Ausschluß einer obstruktiv wirksamen Koronarstenose oder Fehlen eines angiographischen Hinweises auf einen rupturierten Plaque
- Präsentation wie bei akutem Myokardinfarkt (Klinik, EKG)
- Häufig vorausgehender psychischer oder physischer Streß
- Bevorzugt postmenopausale Frauen betroffen
- Gute Prognose trotz häufigem initialem Linksherzversagen oder instabiler Hämodynamik
- Ursache nicht geklärt

me 39–49 % [10]. Die regionalen Wandbewegungsstörungen, die das mittlere Drittel und den Apex des linken Ventrikels umfassen, sind ausgedehnter als es dem Versorgungsgebiet einer Koronararterie entspricht.

Die Erkrankung hat in der Regel einen günstigen Verlauf. Die Akutphase kann durch Linksherzversagen, welches den Einsatz positiv-inotroper Substanzen oder einer Ballonpumpe nötig macht, verkompliziert werden. Das Auftreten einer ausgeprägten hämodynamischen Beeinträchtigung wird in bis zu 46 % der Fälle berichtet [7]. Eine Normalisierung der Linksventrikelfunktion tritt in Tagen bis wenigen Wochen ein. Vereinzelt wurde über eine Ventrikelruptur berichtet [13]. In seltenen Fällen kommt es zu einem Rezidiv [3, 7].

Die Differenzierung eines „transient apical ballooning“ von einem Myokardinfarkt in der Akutphase ist sicher schwierig. Wenn möglich, sollte der Patient einer akuten invasiven Abklärung zum Ausschluß eines akuten Koronarsyndroms unterzogen werden. Besteht dazu keine Möglichkeit, sollte an die Diagnose des Syndroms gedacht werden, wenn die oben beschriebene Konstellation (weiblicher Patient, höheres Alter, Trigger) gegeben ist, man echokardiographisch eine ausgedehnte Wandbewegungsstörung mit einer Ballonierung des linken Ventrikels vorfindet und eine Diskrepanz zwischen fehlenden oder nur minimal erhöhten Nekrosemarkern und der Größe des betroffenen Myokards besteht.

Die therapeutischen Optionen sind in Abhängigkeit der klinischen Präsentation zu sehen. Da die Datenlage im allgemeinen und bezüglich Pathophysiologie und Therapie im speziellen sehr limitiert ist, beschränken sich die Empfehlungen auf die Gabe von Betablockern, ACE-Hemmern (bei Fehlen eines intrakavitären Gradienten), Acetylsalicylsäure und bei Bedarf Diuretika [10]. Spezielle hämodynamische Probleme wie Hypotonie sollen entsprechend ihrer Ätiologie (Ausflußtraktgradient, Pumpversagen) behandelt werden. Ist die nicht selten dramatische Akutphase überwunden, kann sich wieder eine Normalisierung der Linksventrikelfunktion einstellen.

Die Ätiologie des Syndroms ist bisher nicht gesichert. Mehrere pathophysiologische Mechanismen werden diskutiert, wie die Neigung zu Spasmen der epikardialen Koronargefäße [1, 4], eine Störung der koronaren Mikrozirkulation [4, 14] oder die direkte und indirekte Schädigung des Myokards durch Katecholamine, wie sie bei der streßinduzierten Kardiomyo-

pathie beschrieben ist [6, 15, 16]. Weiters werden auch hormonelle Einflüsse [17] und eine Störung des myokardialen Fettsäuremetabolismus [18] diskutiert. Die vorliegenden Biopsien sprechen gegen eine Myokarditis [2, 4, 5, 7].

Interessante Daten wurden zuletzt über intensivmedizinische Patienten mit nichtkardialer Erkrankung publiziert, die eine ähnliche kardiale Dysfunktion entwickelten. Dies läßt eine deutlich höhere Prävalenz dieser Erkrankung als bisher angenommen (ca. 1 % aller Myokardinfarkte [3]) vermuten [19, 20].

Literatur:

1. Dote K, Sato H, Tateishi H, Uchida T, Ishihara M. Myocardial stunning due to simultaneous multivessel coronary spasms: a review of 5 cases (Article in Japanese). *J Cardiol* 1991; 21: 203–14.
2. Kawai S, Suzuki H, Yamaguchi H, Tanaka K, Sawada H, Aizawa T, Watanabe M, Tamura T, Umawatari K, Kawata M, Nakamura T, Yamanaka O, Okada R. Ampulla cardiomyopathy („Takotsubo“ cardiomyopathy) – reversible left ventricular dysfunction: with ST segment elevation. *Jpn Circ J* 2000; 64: 156–9.
3. Tsuchihashi K, Ueshima K, Uchida T, Oh-mura N, Kimura K, Owa M, Yoshiyama M, Miyazaki S, Haze K, Ogawa H, Honda T, Hase M, Kai R, Morii I; Angina Pectoris-Myocardial Infarction Investigations in Japan. Transient left ventricular apical ballooning without coronary artery stenosis: a novel heart syndrome mimicking acute myocardial infarction. *J Am Coll Cardiol* 2001; 38: 11–8.
4. Kurisu S, Sato H, Kawagoe T, Ishihara M, Shimatani Y, Nishioka K, Kono Y, Umemura T, Nakamura S. Tako-tsubo-like left ventricu-

- lar dysfunction with ST-segment elevation: a novel cardiac syndrome mimicking acute myocardial infarction. *Am Heart J* 2002; 143: 448–55.
5. Abe Y, Kondo M, Matsuoka R, Araki M, Dohyama K, Tanio H. Assessment of clinical features in transient left ventricular apical ballooning. *J Am Coll Cardiol* 2003; 41: 737–42.
6. Abe Y, Kondo M. Apical ballooning of the left ventricle: a distinct entity? *Heart* 2003; 89: 974–6.
7. Desmet WJR, Adriaenssens BFM, Dens JAY. Apical ballooning of the left ventricle: first series in white patients. *Heart* 2003; 89: 1027–31.
8. Connelly KA, Maclsaac AI, Jelinek VM. Stress, myocardial infarction, and the „takotsubo“-phenomenon. *Heart* 2004; 90: e52.
9. Sharkey SW, Lesser JR, Zenovich AG, Maron MS, Lindberg J, Longe TF, Maron BJ. Acute and reversible cardiomyopathy provoked by stress in women from the United States. *Circulation* 2005; 111: 472–9.
10. Bybee KA, Kara T, Prasad A, Lerman A, Barsness GW, Wright RS, Rihal CS. System-

- atic review: transient left ventricular apical ballooning: a syndrome that mimics ST-segment elevation myocardial infarction. *Ann Intern Med* 2004; 141: 858–65.
11. Villareal RP, Achari A, Wiansky S, Wilson JM. Anteroapical stunning and left ventricular outflow tract obstruction. *Mayo Clin Proc* 2001; 76: 79–83.
12. Yasuga Y, Inoue M, Takeda Y, Kitazume R, Hayashi N, Nakagawa Y, Mitsusada N, Nojima Y, Sumitsuji S, Nagai Y. Tako-tsubo-like transient left ventricular dysfunction with apical thrombus formation: a case report. (Article in Japanese) *J Cardiol* 2004; 43: 75–80.
13. Ohara Y, Hiasa Y, Hosokawa S, Tomokane T, Yamaguchi K, Ogura R, Miyajima H, Ogata T, Yuba K, Suzuki N, Takahashi T, Kishi K, Ohtani R. Left ventricular free wall rupture in transient left ventricular apical ballooning. *Circ J* 2005; 69: 621–3.
14. Ako J, Takenaka K, Kansei U, Nakamura F, Shoji T, Iijima K, Ohike Y, Kim S, Watanabe T, Yoshizumi M, Ouchi Y. Reversible left ventricular systolic dysfunction – reversibility of coronary microvascular abnormality. *Jpn Heart J* 2001; 42: 355–63.
15. Ueyama T. Emotional stress-induced Tako-tsubo cardiomyopathy: animal model and molecular mechanism. *Ann N Y Acad Sci* 2004; 1018: 437–44.

16. Wittstein IS, Thiermann DR, Lima JAC, Baughman KL, Schulman SP, Gerstenblith G, Wu KC, Rade JJ, Bivalacqua TJ, Champion HC. Neurohumoral features of myocardial stunning due to sudden emotional stress. *N Engl J Med* 2005; 352: 539–48.
17. Ueyama T, Hano T, Kasamatsu K, Yamamoto K, Tsuruo Y, Nishio I. Estrogen attenuates the emotional stress-induced cardiac responses in the animal model of Tako-tsubo (Ampulla) cardiomyopathy. *J Cardiovasc Pharmacol* 2003; 42 (Suppl 1): S117–S119.
18. Kurisu S, Inoue I, Kawagoe T, Ishihara M, Shimatani Y, Nishioka K, Umemura T, Nakamura S, Yoshida M, Sato H. Myocardial perfusion and fatty acid metabolism in patients with tako-tsubo-like left ventricular dysfunction. *J Am Coll Cardiol* 2003; 41: 743–8.
19. Sharkey SW, Shear W, Hodges M, Herzog CA. Reversible myocardial contraction abnormalities in patients with an acute non-cardiac illness. *Chest* 1998; 114: 98–105.
20. Park JH, Kang SJ, Song JK, Kim HK, Lim CM, Kang DH, Koh Y. Left ventricular apical ballooning due to severe physical stress in patients admitted to the medical ICU. *Chest* 2005; 128: 296–302.

Korrespondenzadresse:

*Dr. med. Georg Saurer
 Department für Kardiologie und Intensivmedizin,
 LKH Graz West
 A-8020 Graz, Göstinger Straße 22
 E-Mail: georg.saurer@lkh-grazwest.at*

Die entsprechenden Filme finden Sie unter www.kup.at/A6127 oder mittels Eingabe von A6127 in ein Suchfeld auf www.kup.at.

Mitteilungen aus der Redaktion

Besuchen Sie unsere Rubrik

[Medizintechnik-Produkte](#)



Neues CRTD Implantat
Intica 7 HF-T QP von Biotronik



Artis pheno
Siemens Healthcare Diagnostics GmbH



Philips Azurion:
Innovative Bildgebungslösung

Aspirator 3
Labotect GmbH



InControl 1050
Labotect GmbH

e-Journal-Abo

Beziehen Sie die elektronischen Ausgaben dieser Zeitschrift hier.

Die Lieferung umfasst 4–5 Ausgaben pro Jahr zzgl. allfälliger Sonderhefte.

Unsere e-Journale stehen als PDF-Datei zur Verfügung und sind auf den meisten der marktüblichen e-Book-Readern, Tablets sowie auf iPad funktionsfähig.

[Bestellung e-Journal-Abo](#)

Haftungsausschluss

Die in unseren Webseiten publizierten Informationen richten sich **ausschließlich an geprüfte und autorisierte medizinische Berufsgruppen** und entbinden nicht von der ärztlichen Sorgfaltspflicht sowie von einer ausführlichen Patientenaufklärung über therapeutische Optionen und deren Wirkungen bzw. Nebenwirkungen. Die entsprechenden Angaben werden von den Autoren mit der größten Sorgfalt recherchiert und zusammengestellt. Die angegebenen Dosierungen sind im Einzelfall anhand der Fachinformationen zu überprüfen. Weder die Autoren, noch die tragenden Gesellschaften noch der Verlag übernehmen irgendwelche Haftungsansprüche.

Bitte beachten Sie auch diese Seiten:

[Impressum](#)

[Disclaimers & Copyright](#)

[Datenschutzerklärung](#)