

Journal für  
**Urologie und Urogynäkologie**

Zeitschrift für Urologie und Urogynäkologie in Klinik und Praxis

**Der transperitoneale Zugang bei  
der roboterassistierten radikalen  
Prostatektomie (DaVinci(R)-System)**

Rochat CH

*Journal für Urologie und*

*Urogynäkologie 2006; 13 (4)*

*(Ausgabe für Österreich), 17-21*

Homepage:

**[www.kup.at/urologie](http://www.kup.at/urologie)**

**Online-Datenbank mit  
Autoren- und Stichwortsuche**

**Indexed in Scopus**

**Member of the**



**[www.kup.at/urologie](http://www.kup.at/urologie)**

**Krause & Pachernegg GmbH · VERLAG für MEDIZIN und WIRTSCHAFT · A-3003 Gablitz**

**P. b. b. 022031116M, Verlagspostamt: 3002 Purkersdorf, Erscheinungsort: 3003 Gablitz**

# Der transperitoneale Zugang bei der roboterassistierten radikalen Prostatektomie (DaVinci®-System)

C.-H. Rochat

*Die robotisierte Prostatektomie mit Hilfe des Mikromanipulators (DaVinci®) von Intuitive Surgical ist die logische Weiterentwicklung der laparoskopischen Prostatektomie. Eine bessere optische Darstellung und eine größere Präzision ermöglichen es dem bereits erfahrenen laparoskopischen Operateur, hochqualitative Prostatektomien durchzuführen. Nachdem wir bei der traditionellen Laparoskopie sämtliche Zugangswege praktiziert und schließlich dem retrograden extraperitonealen Zugang den Vorzug gegeben haben, haben wir uns bei der roboterassistierten Prostatektomie für eine Rückkehr zum transperitonealen Zugang entschieden. Dabei hat man mehr Platz zum Arbeiten, die Roboterarme sind leichter zu installieren, und man gewinnt Zeit bei der Vorbereitung des Cavum Retzii. In der Folge werden die einzelnen Schritte im Operationsprotokoll einer roboterassistierten transperitonealen laparoskopischen Prostatektomie beschrieben.*

*Robotic prostatectomy using a micromanipulator (Da Vinci® from Intuitive Surgical) is the logical extension of laparoscopic prostatectomy. Better vision and increased precision enable experienced laparoscopic surgeons to perform high-quality prostatectomies. After using all approaches, first using traditional laparoscopy and then favoring the retrograde extraperitoneal approach at the end of the study, we opted to return to the transperitoneal approach for the robotic prostatectomy. This approach provides more working space, facilitates installation of the robot's arms and increases the time in preparing Retzius' space. This paper describes step-by-step the operating protocol for robot-assisted transperitoneal laparoscopic prostatectomy. J Urol Urogynäkol 2006; 13 (4): 17–21.*

Die Vorteile, die die minimalinvasive Chirurgie bei Prostatakrebs bietet, waren für uns gleich aus den ersten Machbarkeitsberichten ersichtlich. Während in Europa Erfahrungen damit noch in recht beschränktem Maße vorhanden waren, führten wir in der Schweiz bereits seit März 1999 an der Clinique Générale-Beaulieu Genf die ersten laparoskopischen Prostatektomien durch. Wir praktizierten damals den transabdominalen Zugangsweg, wobei mit der Eröffnung des Peritoneums auf der Höhe des Douglas-Raums begonnen wurde, als Einleitung zur Präparation der Samenblasen, dann folgte ein zweiter Einschnitt, von einem Leistenring zum anderen führend, wodurch die Blase abgeschoben werden konnte und so die Vorderseite der Prostata zugänglich war. Die Präparation begann am Blasenhalshals und wurde antegrad fortgesetzt. Nach den ersten hundert Fällen gingen wir zu einem extraperitonealen Zugangsweg über, mit einer retrograden Präparation der Prostata, was dem Operationsschema einer klassischen retropubischen Prostatektomie entspricht. Für eine solche Vorgangsweise ist ein suprapubischer Trokar unerlässlich, da man dann eine Zange einführen kann, um die Prostata seitlich nach hinten zu verschieben. Die extraperitoneale retrograde laparoskopische Prostatektomie wurde von P. Dubernard entwickelt [1].

Heute, im Jahr 2006, besteht kein Konsens über den besten Zugangsweg, und welcher gewählt wird, hängt von den Präferenzen des Ärzteteams ab. Da gibt es die Verfechter des transabdominalen Zugangswegs und jene des extraperitonealen, und dasselbe gilt für die Prostatapräparation, die retrograd oder antegrad durchgeführt werden kann. Das einzige, wovon man wirklich generell abgekommen zu sein scheint, ist, daß als erstes der Zugangsweg zu den Samenblasen angelegt wird.

Im Mai 2001 wurde von J. Binder die erste laparoskopische Prostatektomie mit Hilfe des DaVinci®-Systems durchgeführt. Der DaVinci®-Roboter ist ein computergestützter Mikromanipulator, der ein hervorragendes drei-

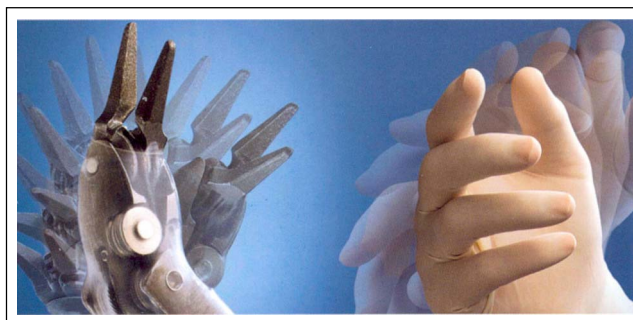

Abbildung 1

dimensionales Bild vom Operationsfeld liefert und präzise Handbewegungen durch Herausfiltern des Tremors sowie Instrumentenbewegungen innerhalb eines Neigungswinkels von 90 Grad und ein Rotieren der Instrumente um 360 Grad ermöglicht (Abb. 1).

Den problemlosen Umgang mit diesem System erlernt der Operateur schnell, wenn man im Vergleich dazu an die langwierige Lernkurve bei der konventionellen laparoskopischen Prostatektomie denkt. Wir kamen schnell zu der Überzeugung, daß dank der verbesserten Präzision und Sichtverhältnisse eine Prostatektomie von hoher Qualität durchgeführt werden konnte und daß dieses System durch eine Verbesserung der Leistungen des erfahrenen laparoskopischen Operateurs die natürliche Weiterent-

**Tabelle 1:** Die laparoskopische Prostatektomie – Intraperitonealer Zugang: Entwicklungsstand 2006

1. Erstes Absenken der Blase
2. Keine Inzision in die endopelvine Faszie
3. Setzen eines initialen Zugangs zum Blasenhalshals
4. Zurückschieben der Bündel, beginnend unterhalb der Prostata (Schwimmbewegung)
5. Laterale Durchtrennung der Bündel im Faszien-Zwischenraum
6. Selektive Durchtrennung der Urethra
7. Hämostase des Plexus Santorini mit einer Naht
8. Vesiko-urethrale Anastomose mit zwei halbfortlaufenden Nähten
9. Ganglienresektion

Korrespondenzadresse: Dr. Charles-Henry Rochat, Clinique Générale Beaulieu, 12 chemin Beau-Soleil, CH-1206 Genève, E-Mail: rochat@deckpoint.ch

wicklung der konventionellen Laparoskopie darstellte. Im Jänner 2003 starteten wir daher an der Clinique Générale-Beaulieu in Genf ([www.beaulieu.ch](http://www.beaulieu.ch)) ein multidisziplinäres Programm für roboterunterstützte Chirurgie.

Bei der Durchführung der radikalen Prostatektomie sahen wir uns allerdings mit einem Platzproblem und dem Problem der Ergonomie des Robotersystems konfrontiert, weswegen wir unser Operationsprotokoll etwas verändern mußten (Tab. 1).

Im extraperitonealen Raum zeigt sich die Schwierigkeit, die Roboterarme zu koordinieren, mit größerer Deutlichkeit, aber vor allem ist der Einsatz eines suprapubischen Trokars zum seitlichen Zurückschieben der Prostata bei der retrograden Präparation, so wie wir dies bei der konventionellen Laparoskopie handhaben, in keiner Weise ergonomisch. Wir haben uns deshalb wieder dem transperitonealen Zugang zugewandt, bei dem mehr Platz zur Verfügung steht und wo die Trokare – im Vergleich zur Vorbereitung, die für den extraperitonealen Zugangsweg nötig ist – schnell eingebracht werden können [2]. Den extraperitonealen Zugang mit Einsatz des DaVinci®-Roboters gaben wir zwar nicht gänzlich auf, er ist jedoch Patienten vorbehalten, an denen in der Vergangenheit schon chirurgische Eingriffe im Abdomen (Peritonitis, Behandlung einer Eventration, chirurgischer Eingriff am Krummdarm etc.) vorgenommen wurden, wobei wir dabei die zuvor erwähnten Einschränkungen und Nachteile in Kauf nehmen. Unter diesen Bedingungen muß die antegrade Durchtrennung der Prostata bevorzugt werden.

## Operationsprotokoll

### Vorbereitung

Die präoperative Beurteilung bei der laparoskopischen Prostatektomie unterscheidet sich nicht von jener bei einer normalen Abdomenoperation. Es wird empfohlen, Antikoagulantien 10 Tage vor dem Eingriff abzusetzen, und die Injektion von niedermolekularem Heparin am Vortag der Operation ist dem freien Ermessen des Operateurs und des Anästhesisten überlassen. Einige Stunden vor dem Eingriff wird eine Lavage vorgenommen, um sicherzustellen, daß das Rektum entleert ist. Es ist zu erwähnen, daß wir mit der Terminisierung des Eingriffs sechs Wochen nach den diagnostischen Biopsien zuwarten, damit die periprostatichen Entzündungen abgeklungen sind.

### Patientenlagerung

Der Eingriff wird unter Vollnarkose ohne assoziierte Periduralanästhesie vorgenommen. Der Patient wird nach Lloyd-Davies gelagert, mit abgesenkten Beinen, und nach Trendelenburg in einem 30-Grad-Winkel zur Bodenfläche. Die Arme sind entlang des Körpers gelagert.

Anbringen einer Silikonsonde (Ch 18). Einschnitt unterhalb des Nabels (oberhalb des Nabels bei Patienten mit kurzen Extremitäten und Rumpf). Einführen einer Verres-Nadel oder offene Laparoskopie, wenn die Gefahr von periumbilikal anhaftendem Gewebe besteht. Insufflation auf 16 mmHg und Ansetzen des stumpfen 12-mm-Optiktrokars (Endopath® bladeless XCEL Ethicon). Einführen der 30-Grad-Optik des DaVinci®-Systems und Inspektion der Bauchhöhle. Mit einem Markierstift werden die Einschnitte für die zusätzlichen Trokare angezeichnet. Anhand eines von der Peniswurzel ausgehenden „V“ können die beiden 8-mm-Trokare der Roboterarme in einem Abstand von 18 cm positioniert werden, jeweils eine Handbreit

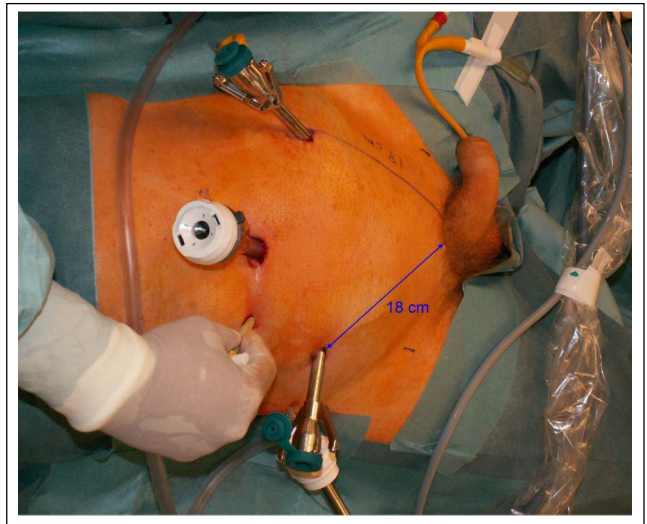


Abbildung 2

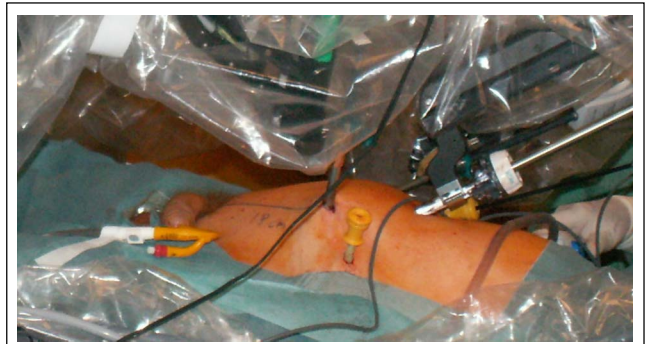


Abbildung 3

entfernt von dem Optiktrokar. Ein 12-mm-Trokar Marke VerSastep® Tyco wird rechts, zwei Fingerbreit entfernt von der Spina iliaca anterior, gesetzt; durch ihn wird die Optik zur Kontrolle des Nabel-Trokars eingeführt, und er hilft beim Setzen eines 5-mm-Trokars zwischen dem rechten Arm und der Optik (Abb. 2). Ein weiterer Trokar wird in die linke Fossa iliaca eingeführt (Trokar des Assistenten oder 4. Arm des Roboters). Der Roboter wird sodann an die Arme angekoppelt, und der Operationstisch wird in seiner Stellung blockiert. Durch den Optiktrokar wird die Bauchdecke leicht angehoben (Abb. 3). Der Insufflationsdruck wurde auf 12 mmHg abgesenkt.

### Zugang zum Becken und Inzision des Peritoneum anterior

Die 30-Grad-Optik ist nach oben gerichtet („up“), der Chirurg an der Konsole arbeitet mit einer bipolaren Zange am linken Arm und einer monopolen Schere am rechten Arm. Die elektrische Leistung wird über die bipolare Zange auf 20–40 Watt und über die monopole Schere auf 40 Watt reguliert. Die Assistenten halten Johan-Greifzangen und einen Sauger. Die Schlinge des Krummdarms wird von eventuell anhaftendem Gewebe befreit, und der Dünndarm wird nach oben geschoben. Das Peritoneum wird nun inzidiert, wobei die Arteriae umbilicales durchtrennt und der Schnitt hinab in die Richtung der inneren tiefen Leistenringe bis hin zu den Samenleitern geführt wird. Letztere können ohne weiteres durchtrennt werden, damit die Blase mehr Bewegungsfreiheit hat. Das Pneumoperitoneum erleichtert die Präparation des Binde- und Fettgewebsraumes, und das vollständige Absenken der Blase wird durch den Assistenten mit dem Sauger zusätz-

lich unterstützt, wobei der Schambogen und das Cooper-Band, die Innenseite des Foramen obturatum und die Vorderseite der Prostata freigelegt werden. Aus allen Fettregionen, die die Prostata sowie die endopelvine Faszie und die Ligamenta puboprostatica bedecken, wird das Fett gründlich entfernt.

#### **Erster Zugangsweg zum Blasenhals**

Die 30-Grad-Optik ist nach unten gedreht („down“), und das Fett wird mit Hilfe der monopolaren Schere an der Verbindung Blase-Prostata abpräpariert. Bei diesem Stadium des Eingriffs müssen die Assistenten den Blasenhals beiderseits sehr sorgfältig abstützen, wobei die Sonde in die Blase zurückgeschoben wird, damit der Ballon die Verbindung Blase-Prostata nicht verformt. Durch die präzise Dissektion des Halses ist es möglich, die Urethra rundherum freizulegen, bevor man sie eröffnet (Abb. 4).

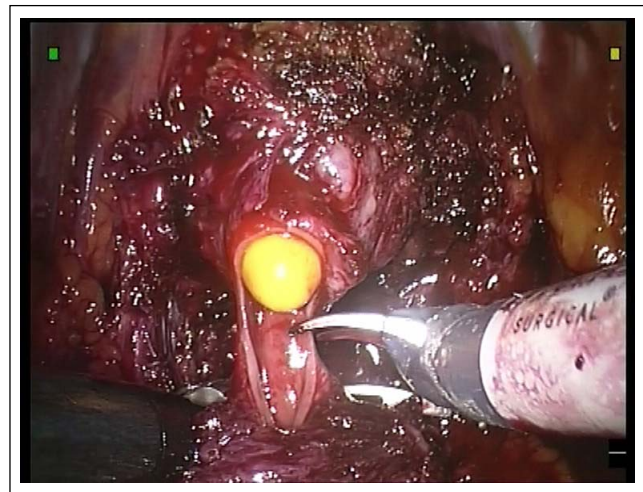


Abbildung 4

Die Vorderseite der Denonvillierschen Faszie wird mit der monopolaren Schere eröffnet, wodurch die Ampullae der Samenleiter und die Innenseite der Samenblasen zum Vorschein kommen. Die Harnröhre, die an der Stelle, wo sie in die Prostata eintritt, rundherum freipräpariert worden ist, kann entweder in diesem Stadium des Eingriffs durchtrennt werden, oder aber erst nachdem eine der Seiten der Prostata von der Basis bis zum Apex vollkommen freigelegt wurde.

#### **Präparation der Ebene zwischen Prostata und Rektum und Präparation der Samenblasen**

Die nach unten gerichtete 30-Grad-Optik wird durch eine 0-Grad-Optik ersetzt. Es muß abwechselnd in zwei Achsen gearbeitet werden, damit man zu den Samenblasen gelangt: der Achse, in der die Eröffnung der posterioren Denonvillierschen Faszie liegt, mit dem Zugang zu der Ebene zwischen Prostata und Rektum, und derjenigen, in der die superiores Prostataspitzen durchtrennt werden. Je nach Lage beginnt man entweder bei der einen oder der anderen dieser Präparationsachsen, wobei das Ziel die Freilegung der Prostata und die vollständige Exposition des mittleren Drittels der Samenblasen ist. Mit der bipolaren Zange des Roboters kann man die Pfeiler für den Assistenten darstellen, der die 5-mm-Clips setzt. Von hier an wird kein Elektrokoagulator eingesetzt, damit keine für die Nerven schädliche Wärme entsteht [3, 4].

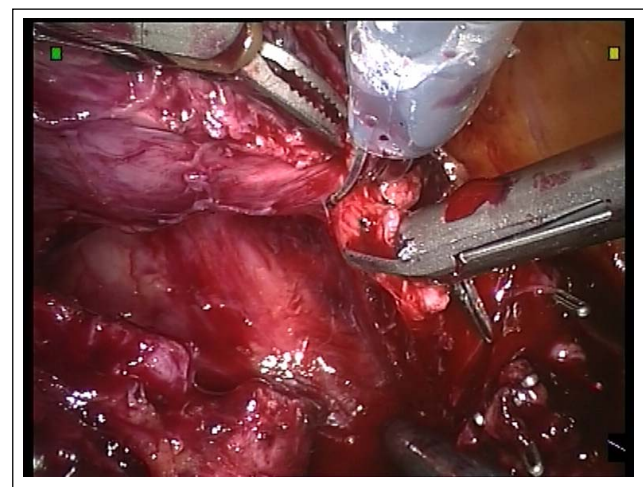


Abbildung 5

Durch die Freilegung der Prostatapeiler oder -spitzen gelangt man an die Seitenfläche der Samenblasen, während man Zugang zur Innenseite der Samenblasen bei einer von der Mitte ausgehenden Dissektion erhält. Was die Durchtrennung der Ampullae der Samenleiter angeht, so muß der Assistent den proximalen Teil der Samenleiter wegziehen und unter Zug halten, damit eine Dissektionsebene bei der Samenblase entsteht. Meistens führen wir einen Schnitt in die Mitte der Samenblase hinein, um den Rand zu erhalten und das neurovaskuläre Bündel am gegenüberliegenden Ende der Spitze nicht zu verletzen. Bei diesem Vorgehen sind die Blutungen relativ gering.

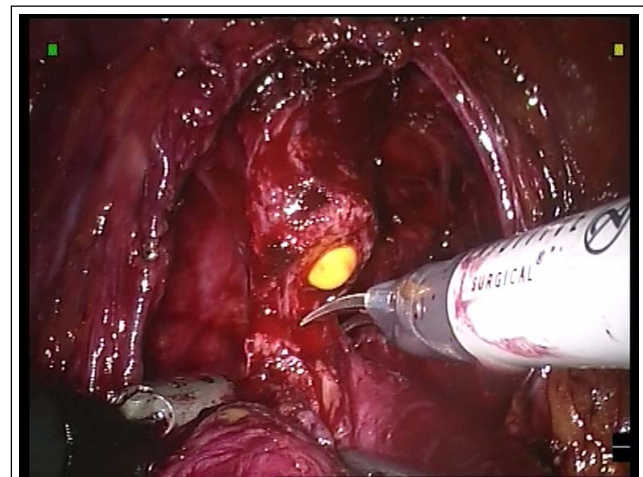


Abbildung 6

#### **Präparation der neurovaskulären Bündel**

Wenn die Prostatapeiler durchtrennt sind und die Samenblasen in der Mitte eröffnet wurden, kann das Bündel bequem herauspräpariert werden, ohne daß unbedingt die Beckenfazie eröffnet zu werden braucht. Die größte Gefahr besteht hier darin, in den postero-lateralen Teil der Prostata einzudringen, der an dieser Stelle eine Art Ausbuchtung an der Einmündung der Samenblasen bildet. Hier finden sich die meisten positiven Ränder. Es kann,

wenn das periprostatiche Blatt vorsichtig mit einer monopolaren Zange gegriffen und gleich unter der Zange geklippt wird, ohne Gefahr präpariert und ein Streifen Faszie an der Prostata belassen werden (Abb. 5) [5].

Das Bündel wird auf diese Weise über zwei Drittel seiner Länge in der interfazialen Präparationsebene abpräpariert, man behält jedoch einen Teil der periprostatichen Faszie zum Abdecken des Drüsen-

gewebes zurück. Im distalen Drittel, d. h. in Richtung Apex, läßt sich das Bündel leichter ablösen, und die Verwendung von Clips ist generell nicht notwendig. Ist der Blasenhalshals noch nicht durchtrennt worden, wird dies nun mit Hilfe einer Schere vorgenommen, dann beginnt man von neuem an der gegenüberliegenden Seite mit der Präparation der Pfeiler und Samenblasen, dann des Bündels. Wichtige Schritte sind das Anheben der Prostata, um die Bündel beiderseits des Apex gänzlich freizulegen, und daß der zwischen Prostata und Rektum gelegene Raum bis unter die Urethra abgelöst wird. Auf diese Weise geht man sicher, daß bei der Durchtrennung der Harnröhre das posteriore Gewebe, durch das sie gehalten wird, insbesondere die Anbindungen an die Bündel, bereits freiliegen.

### **Kontrolle des Plexus Santorini und Durchtrennung der Urethra**

Im Zuge der Vorbereitung des Apex und der Ligamenta puboprostatica übernehmen die Assistenten wiederum die Abstützung, indem sie im Winkel Apex-Urethra beiderseits Druck ausüben. Zu diesem Zeitpunkt ist der Plexus Santorini nicht zwangsweise ligiert. Mit der Schere wird der Plexus Santorini tangential, um nicht die Prostata zu verletzen, bis zur Vorderseite der Harnröhre inzidiert. Es wird darauf hingewiesen, daß die Ligamenta puboprostatica zum Teil erhalten bleiben. Nun trennt man beiderseits der Harnröhre die letzten Ligamente ab, und die Urethra wird freipräpariert, indem man die Schere von der Harnröhre weg in Richtung Prostata führt. Die Kontrolle der Urethra wird auf diese Weise über ihren ganzen Umfang und auf maximaler Länge durchgeführt. Bei diesem Vorgang zieht sich der Plexus Santorini, der anfangs, wenn man ihn ohne vorheriges Ligieren inzidiert, blutet, immer mehr zusammen, und die Blutung geht zurück. Die Urethra wird abgetrennt, wobei man aus Sicherheitsgründen einen Stumpf von 2 mm aus der Prostata herausragen läßt (Abb. 6).

Das bei dieser Prostatektomie entnommene Gewebe wird von allen Seiten untersucht, vor allem beim Apex, um sicherzugehen, daß die periprostatiche Faszie vollständig ist. An Ort und Stelle können gleich Biopsien durchgeführt werden. Das entnommene Gewebe wird nun beiseite gelegt. Anstelle der Schere wird ein Nadelhalter aufgesetzt, während die monopolare Zange weiter in der Linken belassen wird. Mit einer fortlaufenden Naht aus Vicryl 2/0 wird die Hämostase des Plexus Santorini gewährleistet – wenn der Assistent links vom Patienten auf das Perineum drückt, erzielt man eine gute Exposition des Plexus.

### **Harnblasen-Urethra-Anastomose**

Da der Blasenhalshals meistens erhalten geblieben ist, handelt es sich um eine Art urethro-urethrale Anastomose. Wir führen sie mit der Nadel in zwei halbfortlaufenden Nähten aus Monacryl 3/0 bei Verknoten der Fäden miteinander über eine Knotenlänge von 14 cm durch. Wir beginnen damit, daß wir die beiden Nadeln am Blasenmund auf 5 Uhr und auf 7 Uhr von außen nach innen und dann an der Urethra von innen nach außen ansetzen. Nach zweimaligem Nähen an jeder Seite werden die Fäden, die in der Blase von außen nach innen geführt wurden, zum Abschluß noch von innen nach außen geführt (Abb. 7). Zum Testen der Dichtigkeit der Anastomose wird dieselbe Sonde verwendet, mit der die Blase mit 120 ml NaCl befüllt wird.

### **Ganglienresektion**

In fast allen Fällen werden die Ganglien entfernt, wobei der Nervus obturatorius und die Vena iliaca externa freigelegt

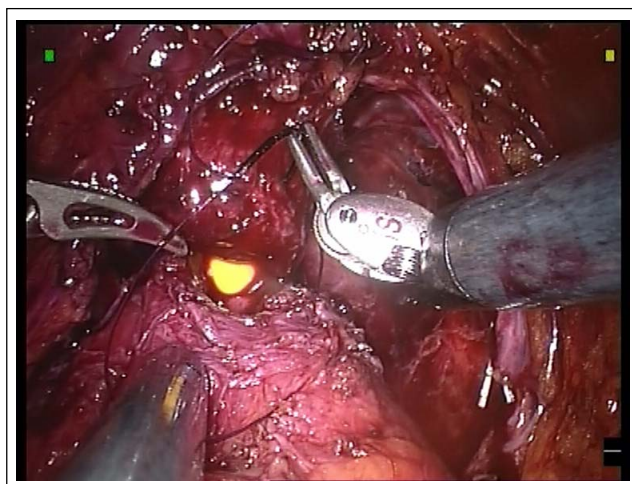


Abbildung 7

werden. Für diese Präparation reduzieren wir die Bewegungsskala, um eine höhere Präzision zu erhalten. Auch hier ermöglicht die hohe Gelenkigkeit der Roboterinstrumente eine völlig gefahrlose Dissektion tief in der Fossa obturatoria.

### **Entnahme des Operationsguts aus der Prostatektomie und Beendigung des Eingriffs**

Der Roboter wird unmittelbar nach dem Ende der Ganglienresektion abgekoppelt. Das Operationsgut aus der Prostatektomie und das Ganglienmaterial werden in einem Endbag herausgeholt, nachdem die Öffnung des Optiktrokkars aufgeweitet wurde. Für 48 Stunden wird an dieser Stelle ein Saugdrain gesetzt.

### **Postoperative Betreuung**

Der Patient wird noch am Tag des Eingriffs, oder, wenn er am Spätnachmittag operiert wurde, am nächsten Tag auf sein Zimmer gebracht. Ab dem ersten Tag nimmt er nach und nach wieder Nahrung zu sich. Der Harnkatheter wird am 4. oder 5. Tag entfernt. Die Dichtheit der Anastomose mittels Zystographie wird nicht systematisch geprüft.

### **Aufzeichnung der Patientendaten**

Da unsere Einrichtung an einer internationalen Multi-Zenterstudie über die Entwicklungen der Ergebnisse von Prostatektomien ([www.egru.ch](http://www.egru.ch)) teilnimmt, werden alle Parameter zum Patienten – Entwicklungsstadium des Tumors, die technischen Aspekte des Eingriffs sowie die funktionelle prä- und postoperative Beurteilung von Inkontinenz und Erektion – in einer Internet-Datenbank festgehalten, die online abrufbar ist (persönlicher, geschützter Zugangskode) und statistische Berechnungen in Echtzeit durchführt. Die präoperativen Parameter werden direkt vom Operationsaal aus eingegeben, die Follow-up-Parameter werden bei den nachfolgenden Kontrolluntersuchungen gespeichert.

### **Schlußfolgerung**

Die radikale Prostatektomie ist eine Operation, die aufgrund der zunehmenden Inzidenz von Prostatakarzinomen immer mehr Verbreitung findet. Infolge der Öffentlichkeitsarbeit steigt die Zahl von jungen Männern, die sich für eine bestimmte Therapie entscheiden müssen – je nachdem, welche funktionelle Folgen die Entfernung der Prostata mit sich bringt. Die minimalinvasive Chirurgie in

Form der laparoskopischen Prostatektomie ist, wie sich gezeigt hat, den traditionellen chirurgischen Methoden bislang nicht überlegen, und zwar aufgrund der schwierigen Aneignung der Techniken für diese Operation. Sie wird zwar an zahlreichen Krankenanstalten durchgeführt, allerdings mit nicht allzu großer Erfahrung, und ohne daß die Ergebnisse ausreichend kritisch bewertet werden [6].

Bei der roboterassistierten Prostatektomie könnte es sich da anders verhalten, da die Instrumente leicht zu handhaben und präzise Sichtverhältnisse gegeben sind. Vor allem hinsichtlich der Schonung der neurovaskulären Bündel durch die exakt gewählte Präparationsebene in den periprostatichen Faszien und hinsichtlich der Qualität der Anastomose erscheint die Robotik überzeugend. Studien zeigen bei allen Punkten bessere Resultate, stützen sich jedoch nur auf eine einzige Einrichtung [7]. Die europäische Gruppe für roboterassistierte Chirurgie hat deshalb beschlossen, eine Multizenterstudie mit sehr präzisen onkologischen und funktionellen Beurteilungskriterien in Angriff zu nehmen, um die Resultate dieser vielversprechenden Chirurgie besser beurteilen zu können. Zum heutigen Tag haben sich weltweit an die 40.000 Patienten für

die robotisierte Prostatektomie entschieden – wird die Zahl der Fälle weiterhin exponentiell ansteigen bis hin zur Etablierung als Goldstandard der Prostatektomie? Die Antwort folgt in 5 Jahren.

#### Literatur:

1. Dubernard P, Benchetrit S, Hamza T, Van Box Som P. Radical prostatectomy by simplified extra-peritoneal laparoscopic technique. J Urol 2002; 167 (suppl): 180, abstract 724.
2. Patel VR, Tully AS, Holmes R, et al. Robotic radical prostatectomy in the community setting – the learning curve and beyond: initial 200 cases. J Urol 2005; 174: 269–72.
3. Ahlering TE, Eichel L, Skarecky D. Early potency outcomes with cautery-free neurovascular bundle preservation with robotic laparoscopic radical prostatectomy. J Endourol 2005; 19: 715–8.
4. Ahlering TE, Eichel L, Chou D, et al. Feasibility study for robotic radical prostatectomy cautery-free neurovascular bundle preservation. Urology 2005; 65: 994–7.
5. Ahlering TE, Eichel L, Edwards RA, et al. Robotic radical prostatectomy: a technique to reduce pT2 positive margins. Urology 2004; 64: 1224–8.
6. Touijer K, Guillonnet B. Laparoscopic radical prostatectomy: a critical analysis of surgical quality, Eur Urol 2006; 49: 625–32.
7. Menon M, Tewari A, Hemal A, et al. Vattikuti Institute prostatectomy, a technique of robotic radical prostatectomy for management of localized carcinoma of the prostate: experience of over 1100 cases. Urol Clin North Am 2004; 31: 701–17.

---

#### Dr. Charles-Henry Rochat

Ass. Professor, Spezialist der FMH für Urologie. Mitglied des European Board of Urology. Leitender Chirurg der Urologie am Centre romand de chirurgie laparoscopique robotisée (Clinique Générale Beaulieu, Genf). Beiratsmitglied und Leiter des Projekts der Fondation Genevoise pour la Formation et la Recherche Médicales. Generalsekretär der Groupe Européen de Chirurgie Robotisée en Urologie (EGRU). Präsident der Société Médicale de Beaulieu. Organisator des European Robotic Urology Symposium, Genf 2005.



# Mitteilungen aus der Redaktion

## Besuchen Sie unsere zeitschriftenübergreifende Datenbank

[Bilddatenbank](#)

[Artikeldatenbank](#)

[Fallberichte](#)

## e-Journal-Abo

Beziehen Sie die elektronischen Ausgaben dieser Zeitschrift hier.

Die Lieferung umfasst 4–5 Ausgaben pro Jahr zzgl. allfälliger Sonderhefte.

Unsere e-Journale stehen als PDF-Datei zur Verfügung und sind auf den meisten der marktüblichen e-Book-Readern, Tablets sowie auf iPad funktionsfähig.

[Bestellung e-Journal-Abo](#)

## Haftungsausschluss

Die in unseren Webseiten publizierten Informationen richten sich **ausschließlich an geprüfte und autorisierte medizinische Berufsgruppen** und entbinden nicht von der ärztlichen Sorgfaltspflicht sowie von einer ausführlichen Patientenaufklärung über therapeutische Optionen und deren Wirkungen bzw. Nebenwirkungen. Die entsprechenden Angaben werden von den Autoren mit der größten Sorgfalt recherchiert und zusammengestellt. Die angegebenen Dosierungen sind im Einzelfall anhand der Fachinformationen zu überprüfen. Weder die Autoren, noch die tragenden Gesellschaften noch der Verlag übernehmen irgendwelche Haftungsansprüche.

Bitte beachten Sie auch diese Seiten:

[Impressum](#)

[Disclaimers & Copyright](#)

[Datenschutzerklärung](#)