

Journal für  
**Urologie und Urogynäkologie**

Zeitschrift für Urologie und Urogynäkologie in Klinik und Praxis

**Vorharterhaltende Zirkumzision**

Rauchenwald M

*Journal für Urologie und*

*Urogynäkologie 2008; 15 (Sonderheft*

*5) (Ausgabe für Österreich), 26-27*

**Homepage:**

**[www.kup.at/urologie](http://www.kup.at/urologie)**

**Online-Datenbank mit  
Autoren- und Stichwortsuche**

**Indexed in Scopus**

**Member of the**



**[www.kup.at/urologie](http://www.kup.at/urologie)**

**Krause & Pachernegg GmbH · VERLAG für MEDIZIN und WIRTSCHAFT · A-3003 Gablitz**

**P. b. b. 022031116M, Verlagspostamt: 3002 Purkersdorf, Erscheinungsort: 3003 Gablitz**

# Vorhautoerhaltende Zirkumzision

M. Rauchenwald

Mit fast 9400 Eingriffen pro Jahr ist die Operation bei Phimose/Paraphimose wahrscheinlich die häufigste chirurgische Intervention überhaupt. Fast ein Drittel dieser Eingriffe findet in den ersten vier Lebensjahren statt. Bei den meisten Eingriffen handelt es sich um eine radikale Zirkumzision.

Die anatomische Struktur des Präputiums ist bei Primaten seit etwa 65 Millionen Jahren vorhanden. Es ist also nicht anzunehmen, dass die Natur diese mukokutane Struktur sinnlos und ohne funktionellen Nutzen geschaffen hat. Die menschliche Vorhaut ist in ihrem Aufbau einzigartig – sie weist fünf Gewebeschichten mit einer ausgesprochen hohen Dichte an Nervenzellen auf. Bei einer radikalen Zirkumzision werden 30–50 % der Penishaut entfernt [1]!

Es muss in Erinnerung gerufen werden, dass eine enge Vorhautöffnung bis zum Ende des dritten Lebensjahres absolut normal ist und die Indikation für ein chirurgisches Vorgehen sehr streng gestellt werden muss [2, 3]. Erster therapeutischer Schritt sollte ein konservativer Behandlungsversuch mit einer Kortison- oder Hormonsalbe sein. Die Erfolgsraten liegen nach eigenen Erfahrungen und der Literatur entsprechend bei etwa 80 % [4].

Indikation für eine chirurgische Intervention sind die rezidivierende Balanoposthitis bei etwa 1 % der Knaben sowie rezidivierende Harnwegsinfekte, eventuell kombiniert mit einer weiteren anatomischen Fehlbildung des unteren Harntrakts sowie relativ die Ballonierung der Vorhaut im Rahmen der Miktion ohne Schmerzen und ohne begleitende Pathologie. Absolute Indikation für eine radikale Vorhautresektion ist die Balanitis xerotica obliterans, welche in 0,8–1,5 % beobachtet werden kann.

Bei gegebener Operationsindikation muss den Eltern neben der radikalen Zirkumzision auch eine vorhautoerhaltende Technik in Form einer Vorhautplastik

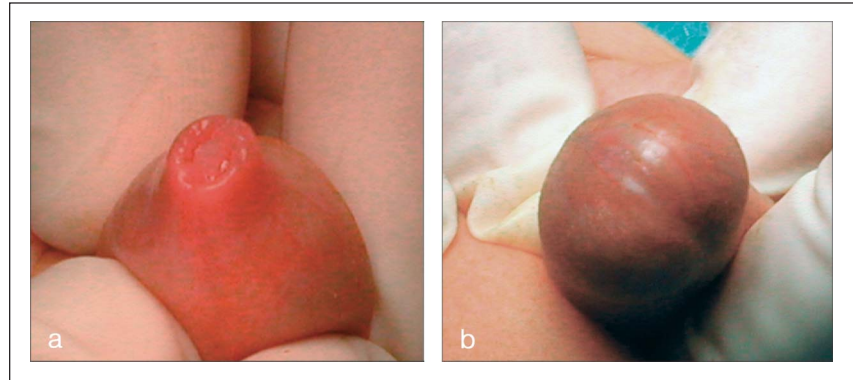


Abbildung 1: a) Physiologische Phimose, b) Pathologische Phimose

oder einer Trippleinzision angeboten werden. Das klinische Bild einer physiologischen Phimose könnte man beim vorsichtigen Versuch einer Retraction der Vorhaut mit dem Öffnen einer Blume („flowering“) vergleichen (Abb. 1a), während eine pathologische Phimose als weißlich-narbiger, starrer, enger Ring imponiert (Abb. 1b). Letzteres wäre eine Indikation für eine Zirkumzision im Sinne einer Resektion des veränderten Hautanteils, z. B. durch eine Vorhautplastik nach Förderl, während ansonsten eine Trippleinzision angezeigt erscheint.

Voraussetzung für ein zufriedenstellendes Ergebnis und gute kosmetische Resultate sind ein subtiles plastisches Operieren mit atraumatischen Instrumenten, sorgfältige Blutstillung mit der bipolaren Koagulation und Verwendung eines entsprechend feinen Nahtmaterials (VICRYL-rapid 5.0 bzw. 6.0).

## ■ Technik der Trippelinzision [5] (Abb. 2)

Die Vorhaut wird vorsichtig zurückgezogen und der stenosierende Ring dargestellt. Adhäsionen zwischen innerem und äußerem Vorhautblatt werden vorsichtig stumpf oder mit einer mit Gleitmittel versehenen Knopfsonde gelöst. Ein zu kurzes Frenulum wird oberflächlich inzidiert bzw. über einer Knopfsonde durchtrennt, jedoch nicht vollständig gespalten, um die Arteria frenu-

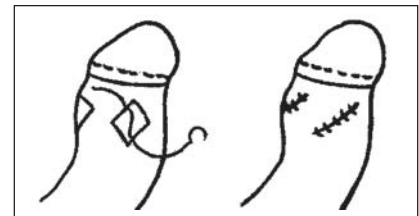


Abbildung 2: Schema der Trippelinzision

laris zu schonen und bei Erektion eine gewisse Resttraktion in diesem sehr sensiblen Bereich zu belassen. Beginnend am Dorsum werden gleichmäßig über die Zirkumferenz des Penis verteilt drei Längsinzisionen des stenosierenden Ringes bis auf die Buck'sche Faszie durchgeführt. Sollte sich die Vorhaut primär nicht ganz zurückziehen lassen, wird dieser Vorgang schrittweise vorgenommen, wobei bei einem zu engen starren Vorhautring eher eine vorhautoerhaltende Zirkumzision indiziert erscheint. Nach Setzen der Einschnitte sollte die Vorhaut problemlos vor- und zurückgeschoben werden können. Je nach Größe des Gliedes darf die einzelne Inzision nicht zu lang ausfallen (max. ~ 1 cm), da sonst ein kosmetisch nicht zufriedenstellendes Ergebnis durch Bildung von Lefzen zu erwarten ist. Die nun durch die Querspannung entstandenen rautenförmigen Defekte werden durch Einzelknopfnähte, welche neben den gegenüberliegenden proximalen und distalen Ecken paramedian an unterschiedlichen Seiten der Längsachse gestochen werden, wieder vereinigt. Dadurch entstehen schräg verlau-

fende, parallel zueinander liegende Nahtlinien, die einen zirkulären Stenose-ring verhindern, der sich bei rein querer Vernähung der Inzisionen ausbilden könnte. Abschließend wird eine Mischung aus antibiotischer und lokalanästhetischer Salbe appliziert und die Vorhaut vorgezogen. Ein Verband ist nicht notwendig.

Die Nachuntersuchung einer eigenen Serie von 197 Tripleinzisionen ergab bei 80 % der Fälle ein funktionell und kosmetisch ausgezeichnetes Ergebnis [5].

### ■ Vorhautoerhaltende Zirkumzision nach Förderl (Abb. 3)

Bei der von uns in der Regel angewandten Technik nach Förderl [6] wird der stenotische Ring ventral und dorsal mit einem Klemmchen gefasst und die Resektionslinie am äußeren Vorhautblatt von dorsal-distal nach ventral-proximal angezeichnet und inzidiert (Abb. 3a). Dadurch bleibt dorsal mehr Penishaut erhalten, die sich über die Glans vorwölben kann. Nun werden die Vorhautblätter durch Präparation nach proximal so weit voneinander gelöst, dass sich das innere Blatt etwas vorziehen lässt. Das innere Blatt wird bei vorgezogener Vorhaut oder nach Retraktion über die Glans in annähernd 90 Grad gegenläufiger Richtung zur äußeren Schnittlinie von dorsal-proximal nach ventral-distal inzidiert, wobei auf die Lokalisation des Frenulums zu achten ist (Abb. 3b). Vor allem bei eher kurzem äußeren Vorhautblatt ist es ratsam, auch ventral nicht zu viel inneres Blatt stehen zu lassen, da sonst durch die ventrale Vorwölbung des inneren Präputialblattes eine unschöne Kosmetik entsteht. Nach Wegfall des Präparates und exakter Blutstillung mit der bipolaren Pinzette werden die Wundränder durch 5-0- oder 6-0-VICRYL-rapid-Einzelknopfnähte symmetrisch adaptiert, wobei zuerst die vier

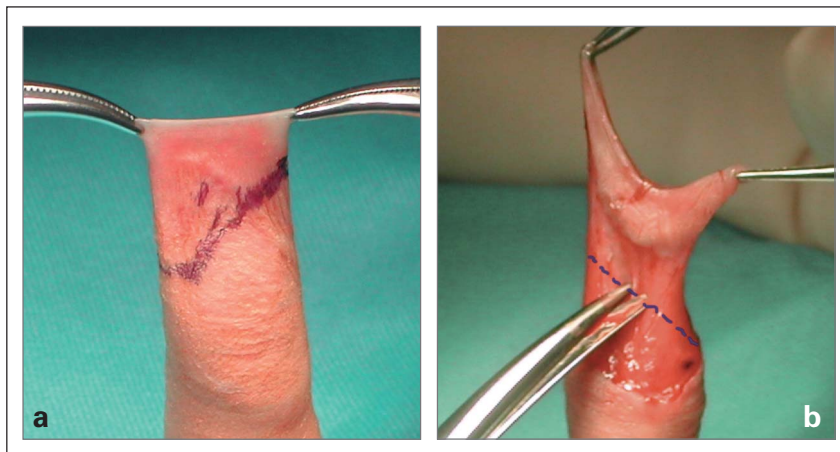


Abbildung 3a und 3b: Gegenläufige Inzisionslinien

Ecknähte ventral und dorsal in der Medianlinie und seitlich praktisch an der Kreuzungsstelle der zwei Resektionslinien gesetzt werden. Anschließend wird die restliche Nahtlinie symmetrisch aufgeteilt vervollständigt. Salbenapplikation wie oben und Retraktion der Vorhaut beenden den Eingriff.

Bei allen vorhautoerhaltenden Eingriffen ist es ausgesprochen wichtig, die Eltern darüber aufzuklären und zu instruieren, dass ab dem zweiten postoperativen Tag zweimal täglich die Vorhaut zurückgezogen werden muss, um neuerliche Verklebungen bzw. Verengungen zu vermeiden. Am besten wird den Eltern ein schriftliches Procedere in Form eines Aufklärungs- und Instruktionsblattes mitgegeben.

Im Zeitalter der minimal invasiven Chirurgie und der organerhaltenden Operationstechniken in der Onkologie sollte es nicht mehr vorkommen, dass ein gesunder oder nur teilweise erkrankter Körperteil, meist ohne direkte Zustimmung des Betroffenen, einfach entfernt wird. Die männliche Vorhaut muss als integrierter Bestandteil des äußeren Genitales betrachtet und respektiert werden. Im Rahmen des chirurgischen Ma-

nagements von Kindern wird psychologischen Aspekten hinsichtlich möglicher Traumatisierungen viel Diskussion und Aufmerksamkeit gewidmet. Diese kritische Einstellung sollte auch für die nur scheinbar banale und oft nicht einmal als Krankheit bezeichnete Erscheinung der Phimose und deren Behandlungsmöglichkeiten gelten.

#### Literatur:

1. Taylor JR. The forgotten foreskin and its ridged band. *J Sex Med* 2007; 4: 15.
2. Gairdner D. The fate of the foreskin. *Br Med J* 1949; 2: 1433-7.
3. Øster J. Further fate of the foreskin. *Arch Dis Childh* 1968; 43: 200-3.
4. Orsola A, Caffarotti J, Garot JM. Conservative treatment of phimosis in children using a topical steroid. *Urology* 2000; 56: 307-10.
5. Fischer-Klein Ch, Rauchenwald M. Triple incision to treat phimosis in children: an alternative to circumcision? *BJU Int* 2003; 92: 459-62.
6. Foederl O. Phimosenoperation. *Wien Klin Wochenschr* 1908; 947.

#### Korrespondenzadresse:

Univ.-Doz. Dr. Michael Rauchenwald  
Vorstand der Abteilung für  
Urologie und Andrologie  
Donauspital – Sozialmedizinisches  
Zentrum Ost der Stadt Wien  
A-1220 Wien, Langobardenstraße 122  
E-Mail:  
michael.rauchenwald@wienkav.at

# Mitteilungen aus der Redaktion

## Besuchen Sie unsere zeitschriftenübergreifende Datenbank

[Bilddatenbank](#)

[Artikeldatenbank](#)

[Fallberichte](#)

## e-Journal-Abo

Beziehen Sie die elektronischen Ausgaben dieser Zeitschrift hier.

Die Lieferung umfasst 4–5 Ausgaben pro Jahr zzgl. allfälliger Sonderhefte.

Unsere e-Journale stehen als PDF-Datei zur Verfügung und sind auf den meisten der marktüblichen e-Book-Readern, Tablets sowie auf iPad funktionsfähig.

[Bestellung e-Journal-Abo](#)

## Haftungsausschluss

Die in unseren Webseiten publizierten Informationen richten sich **ausschließlich an geprüfte und autorisierte medizinische Berufsgruppen** und entbinden nicht von der ärztlichen Sorgfaltspflicht sowie von einer ausführlichen Patientenaufklärung über therapeutische Optionen und deren Wirkungen bzw. Nebenwirkungen. Die entsprechenden Angaben werden von den Autoren mit der größten Sorgfalt recherchiert und zusammengestellt. Die angegebenen Dosierungen sind im Einzelfall anhand der Fachinformationen zu überprüfen. Weder die Autoren, noch die tragenden Gesellschaften noch der Verlag übernehmen irgendwelche Haftungsansprüche.

Bitte beachten Sie auch diese Seiten:

[Impressum](#)

[Disclaimers & Copyright](#)

[Datenschutzerklärung](#)