Journal für
Gastroenterologische und Hepatologische Erkrankungen
Fachzeitschrift für Erkrankungen des Verdauungstraktes

Nichtinvasive Diagnose der Leberfibrose bei chronischen Hepatopathien

Stauber R

Journal für Gastroenterologische und Hepatologische Erkrankungen 2009; 7 (4), 12-17

Homepage:

www.kup.at/gastroenterologie

Online-Datenbank mit Autoren- und Stichwortsuche

Österreichische Gesellschaft für Gastroenterologie und Hepatologie
www.oeggh.at

ÖGGH

Österreichische Gesellschaft für Chirurgische Onkologie
www.aco-asso.at

acoasso
Österreichische Gesellschaft für Chirurgische Onkologie
Austrian Society of Surgical Oncology

Indexed in EMBASE/Compendex, Geobase and Scopus

www.kup.at/gastroenterologie

Member of the DOAJ DIRECTORY OF OPEN ACCESS JOURNALS

Krause & Pachernegg GmbH · VERLAG für MEDIZIN und WIRTSCHAFT · A-3003 Gablitz

P.b.b. 03Z035263M, Verlagspostamt: 3002 Purkersdorf, Erscheinungsort: 3003 Gablitz

Nichtinvasive Diagnose der Leberfibrose bei chronischen Hepatopathien

R. Stauber

Kurzfassung: Die Beurteilung der Leberfibrose ist bedeutsam für die Prognose, Therapieindikation und Verlaufskontrolle bei chronisch-progredienten Hepatopathien. Referenztest (Goldstandard) ist derzeit die histologische Beurteilung von Leberbiopsaten. Da die Leberbiopsie jedoch ein gewisses Risiko birgt, sind zuverlässige nicht-invasive Fibrosetests sehr wünschenswert. Der vorliegende Artikel soll eine Übersicht über die wichtigsten nicht-invasiven Fibrosetests und deren diagnostische Aussagekraft hinsichtlich signifikanter Fibrose bzw. Zirrhose bei verschiedenen Lebererkrankungen bieten. Die meisten Studien wurden bei chronischer Hepatitis C durchgeführt, aber auch bei nicht-alkoholischer Fettlebererkrankung gewinnt diese Fragestellung an Bedeutung. Anhand der vorliegenden Daten ist die Aussagekraft einfacher (auf Routinelaborwerten basierender) Fibrosetests hinsichtlich signifikanter Fibrose offenbar ähnlich wie diejenige der komplexeren Biomarker. Die Ultraschall-Elastographie (Fibroscan™) erscheint jedoch als überlegene Methode zur Diagnose von Zirrhose bzw. eventuell auch von klinisch-signifikanter portaler Hypertonie.

Abstract: Non-Invasive Diagnosis of Hepatic Fibrosis in Chronic Liver Disease. Assessment of hepatic fibrosis is important for determining prognosis, guiding management decisions, and monitoring disease. Histological evaluation of liver biopsy specimens is currently considered the reference test for staging hepatic fibrosis. Since liver biopsy carries a small but significant risk, non-invasive tests to assess hepatic fibrosis are desirable. This review article gives an overview on non-invasive methods currently available to determine hepatic fibrosis and their diagnostic accuracy for predicting significant fibrosis and cirrhosis in various liver diseases. Most studies were performed in patients with chronic hepatitis C, but data are emerging in non-alcoholic fatty liver disease. Based on available data, the performance of simple tests derived from routine laboratory parameters and that of more complex biomarkers seem comparable for prediction of significant fibrosis. Transient elastography appears as a superior method for diagnosing cirrhosis and clinically significant portal hypertension.
J Gastroenterol Hepatol Erkr 2009; 7 (4): 12–17.

Einleitung

Leberfibrose bzw. -zirrhose ist die häufigste Ursache für die Entwicklung von portaler Hypertonie, Komplikationen wie Ösophagusvarizen, Aszites oder gar Leberversagen. Die Messung des Fibrosegrads (so genanntes „Staging“) liefert wichtige prognostische Informationen und dient (künftig) zum Monitoring einer antifibrotischen Therapie.

Die meisten Studien wurden bei Patienten mit chronischer Hepatitis C durchgeführt, wo das Staging – besonders beim schwierig zu therapierenden Genotyp 1 – besonders relevant hinsichtlich der Therapieindikation ist [1]. In westlichen Populationen spielt die nicht-alkoholische Fettlebererkrankung (NAFLD) bzw. Steatohepatitis (NASH) eine zunehmende Rolle.

Leberbiopsie – der ideale Goldstandard?

Derzeit gilt die semiquantitative Bewertung der Fibrose in der Leberhistologie mit Hilfe von Scoring-Systemen als Goldstandard. Allerdings ist die Leberbiopsie mit einer gewissen Morbidität (postinterventioneller Schmerz in 10–30 %) und einer nennenswerten Mortalität (ca. 0,1–0,01 %) verbunden. Darüber hinaus ist die Aussagekraft durch einige Faktoren eingeschränkt.

Stichprobenfehler („sampling error“)

Der „sampling error“ beruht einerseits darauf, dass ein Leberbiopsat nur ungefähr einem 50.000-stel der Leber entspricht, andererseits auf der inhomogenen Verteilung vieler Leberkrankheiten im Frühstadium. Beim Vergleich von laparoskopisch entnommenen Biopsien aus dem linken und rechten Leberlappen variierte der Fibrosegrad bei $^1/_3$ der Patienten um mindestens 1 Stadium [2]. Darüber hinaus zeigten Bedossa et al. in einer Simulationsstudie, dass die Genauigkeit des Stagings mit der Länge von simulierten Biopsiezylindern korrelierte [3]. Für ein exaktes Staging bei chronischer Hepatitis C werden derzeit eine Länge des Biopsiezylinders von ≥ 20 mm und/oder 11 komplette Portalfelder gefordert [4].

Heterogene Scoring-Systeme

Der Schweregrad der Fibrose wird histopathologisch meist anhand eines semi-quantitativen Scorings bestimmt, wobei je nach Grundkrankheit unterschiedliche Scoring-Systeme verwendet werden. Bei chronischer Virushepatitis wird das Fibrosestadium entweder auf einer 5-stufigen Skala (F0–F4) nach Knodell [5], Scheuer [6] bzw. METAVIR [7] klassifiziert oder auf einer 7-stufigen Skala (F0–F6) nach Ishak [8]. Dabei bezeichnet man als signifikante Fibrose F2–F4 (bzw. F3–F6), als schwere Fibrose F3–F4 (bzw. F4–F6) und als Zirrhose F4 (bzw. F5–F6). Bei Steatohepatitis wird meist das Staging-System von Brunt et al. [9] herangezogen. Eine exaktere und kontinuierliche Quantifizierung der Fibrose ermöglicht die noch kaum praktizierte, weil aufwendige Morphometrie [10].

Indirekte Fibrosetests

So genannte indirekte Fibrosetests basieren auf einer Kombination von Routinelaborwerten, die verschiedene Aspekte der Leberfunktion reflektieren. Die Bestimmung ist zumeist kostengünstig – es wird lediglich ein Taschenrechner oder PC mit Internetzugang benötigt.

AST/ALT-Ratio

Die AST/ALT-Ratio (AAR) wurde bereits vor mehr als 30 Jahren als Fibrosemarker beschrieben, wobei Werte > 1 auf

Aus der Klinischen Abteilung für Gastroenterologie und Hepatologie, Univ.-Klinik für Innere Medizin, Medizinische Universität Graz

Korrespondenzadresse: Ao. Univ.-Prof. Dr. med. Rudolf Stauber, Klinische Abteilung für Gastroenterologie und Hepatologie, Univ.-Klinik für Innere Medizin, Medizinische Universität Graz, A-8036 Graz, Auenbruggerplatz 15; E-Mail: rudolf.stauber@medunigraz.at

For personal use only. Not to be reproduced without permission of Krause & Pachernegg GmbH.

eine Zirrhose hinweisen [11]. Dieses Phänomen beruht auf vermehrter Freisetzung der mitochondrialen AST, verminderter AST-Clearance und/oder gestörter ALT-Synthese bei fortgeschrittenem Leberschaden. Eine italienische Arbeitsgruppe fand eine hohe Aussagekraft der AAR bei chronischer Hepatitis C hinsichtlich Zirrhose [12] und signifikanter Fibrose [13]. In unserer Vergleichsstudie war jedoch die AAR anderen indirekten Fibrosetests wie dem APRI (siehe unten) deutlich unterlegen [14].

Thrombozytenzahl

Leberfibrose bzw. -zirrhose kann durch splenomegales Pooling, aber auch durch verminderte Thrombopoietinsynthese zur Thrombopenie führen. Anhand unserer eigenen Daten spricht eine Thrombozytenzahl von < 150 x 10^9/L für signifikante Fibrose (PPV > 90 %), während sie bei ≥ 150 x 10^9/L eine Zirrhose ausschließt (NPV > 90 %) [14].

Die Thrombozytenzahl ist auch Bestandteil des „age-platelet index“ [15], des „cirrhosis discriminant score“ (CDS) [16], APRI, Forns-Index und Fibrometer.

AST-to-Platelet-Ratio Index (APRI)

Der APRI wurde 2003 an der Ann Arbor Universität beschrieben [17] und errechnet sich als

$$\text{APRI} = \frac{(\text{AST/obere Normgrenze})}{\text{Thrombozytenzahl } [10^9/\text{L}] \times 100}$$

Unter Verwendung von oberen und unteren Cut-offs für signifikante Fibrose (< 0,5 bzw. > 1,5) und Zirrhose (< 1,0 bzw. > 2,0) konnten ca. 50 % der Patienten mit chronischer Hepatitis C ohne Leberbiopsie korrekt klassifiziert werden. Die Aussagekraft des APRI bestätigte sich bei mehrfacher externer Validierung [14, 18, 19].

Forns-Index

Der spanische Forns-Index wurde an 476 HCV-Patienten entwickelt [20] und errechnet sich wie folgt:

$$7{,}811 - 3{,}131 \times \ln(\text{Thrombozytenzahl}) + 0{,}781 \times \ln(\text{GGT}) + 3{,}467 \times \ln(\text{Alter}) - 0{,}014 \times (\text{Cholesterin})$$

Der Forns-Index erfasst signifikante Fibrose (F2–F4 nach Scheuer) mit hoher Treffsicherheit (AUROC 0,86) und wurde extern validiert [18].

Fibrotest™/Fibrosure™

Französische Studien identifizierten aus einer großen Zahl von Variablen bei 339 HCV-Patienten ein Panel von 5 Markern (α2-Macroglobulin, Haptoglobin, Apolipoprotein A1, GGT, und Gesamtbilirubin) [21], welches als Fibrotest™ (Biopredictive, Paris, France) in Europa und als Fibrosure™ (LabCorp, Burlington, NC) in den USA vermarktet wird. Die Berechnung des Fibrotests durch einen patentierten Algorithmus wird vom Hersteller in Rechnung gestellt. Der Fibrotest wurde bei chronischer Hepatitis C in mehreren Studien und in einer Metaanalyse validiert [18, 19, 22]. Mögliche Störfaktoren sind Hämolyse (Haptoglobin), Gilbert-Meulengracht-Syndrom (Bilirubin) und rezente bzw. aktuelle Infektionen (α2-Makroglobulin). Der Fibrotest wurde auch bei alkoholischer [23] und nicht-alkoholischer [24] Fettlebererkrankung validiert. Von derselben Arbeitsgruppe wurde der auf 13 klinischen bzw. laborchemischen Parametern basierende NASH-Test entwickelt (AUROC 0,79 für die Diagnose einer histologisch verifizierten NASH) [25].

NAFLD Fibrosis Score

Angulo et al. untersuchten eine Kohorte von 733 Patienten mit nicht-alkoholischer Fettlebererkrankung und entwickelten einen Fibrose-Score, welcher auf Alter, Hyperglykämie, BMI, Thrombozytenzahl, Albumin und AST/ALT-Ratio basiert, als aussagekräftigen Prädiktor (AUROC 0,88) für fortgeschrittene Fibrose (F3–F4) [26].

Direkte Fibrosetests

Als direkte Fibrosemarker (Biomarker) werden Serumspiegel von extrazellulären Matrixproteinen bezeichnet, welche bei fibrotischen Prozessen vermehrt abgelagert werden. Mittlerweile sind mehrere Testbatterien (Kombinationen von Biomarkern) kommerziell erhältlich. Ein möglicher Nachteil ist die Beeinflussung durch extrahepatische Faktoren wie systemische Inflammation oder Niereninsuffizienz.

Hyaluronsäure

Für die Bestimmung der Hyaluronsäure werden von mehreren Firmen Testkits angeboten (Corgenix, Westminster, Colorado; Wako, Neuss, Deutschland). Die Aussagekraft hinsichtlich Leberfibrose wurde sowohl bei HCV-Patienten [27] als auch bei nicht-alkoholischer Fettlebererkrankung [28] nachgewiesen.

Fibrospect II™

Der Fibrospect-II-Test (Prometheus Laboratories Inc., San Diego, CA) basiert auf Hyaluronsäure, TIMP-1 und α2-Makroglobulin und wurde in mehreren großen Kohorten von HCV-Patienten validiert [29, 30].

Enhanced Liver Fibrosis (ELF™)

In einer großen europäischen Multicenterstudie an 1021 Patienten mit verschiedenen chronischen Hepatopathien wurde ein Algorithmus basierend auf Hyaluronsäure, PIIINP und TIMP-1 entwickelt [31] und als „Enhanced Liver Fibrosis“ (ELF™) von Siemens Medical Solutions Diagnostics (Tarrytown, NY) vermarktet. Bezogen auf den Scheuer-Fibrose-Score fand sich eine den anderen Fibrosetests vergleichbare Testgenauigkeit. Auch bei der nicht-alkoholischen Fettleber konnte dieser Test eine signfikante bzw. fortgeschrittene Fibrose zuverlässig anzeigen, wobei > 80 % der Leberbiopsien eingespart werden könnten [32].

Fibrometer

Der Fibrometer-Test basiert auf α2-Makroglobulin, Hyaluronsäure, AST, Thrombozytenzahl, Prothrombinzeit, Harnstoff und Alter. Die Entwickler berichteten eine überlegene Testgenauigkeit des Fibrometers im Vergleich zu Forns-Index, Fibrotest und APRI [18], was aber in einer externen Validierungsstudie nicht bestätigt werden konnte [19]. Mittlerweile werden von der Firma BioLiveScale (Angers, France) individuelle Tests für Virushepatitis (Fibrometer V), alkoholische Lebererkrankung (Fibrometer A) und Steatose (Fibrometer S)

Tabelle 1: Diagnostische Wertigkeit von nicht-invasiven Fibrosetests bei verschiedenen chronischen Hepatopathien.

Test	Ätiologie	n	Signifikante Fibrose (AUROC)	Zirrhose (AUROC)	Autor
Indirekte Fibrosetests					
AST/ALT-Ratio	HCV	409	0,75	–	Giannini [13]
	HCV	194	0,57	0,73	Lackner [14]
Thrombozytenzahl	HCV	409	0,73	–	Giannini [13]
	HCV	194	0,71	0,89	Lackner [14]
APRI	HCV	270	0,80	0,89	Wai [17]
	HCV	194	0,80	0,90	Lackner [14]
	HCV	503	0,79	–	Cales [18]
	HCV	183	0,78	0,83	Castera [40]
	HCV	356	0,76	0,92	Halfon [19]
	NAFLD	235	0,87	–	Cales [33]
Forns-Index	HCV	476	0,86	–	Forns [20]
	HCV	503	0,82	–	Cales [18]
Fibrotest™/Fibrosure™	HCV	339	0,84	0,92	Imbert-Bismut [21]
	HCV	503	0,81	–	Cales [18]
	HCV	183	0,85	0,87	Castera [40]
	HCV	356	0,79	0,86	Halfon [19]
	HCV	1679	0,81	0,90	Metaanalyse [22]
	Alkohol	221	0,84	0,95	Naveau [23]
	NAFLD	170	0,86	–	Ratziu [24]
Direkte Fibrosetests					
Hyaluronsäure	HCV	326	0,86	0,92	Guechot [27]
	NAFLD	79	0,87	0,92	Suzuki [28]
Fibrospect II™	HCV	696	0,83	–	Patel [29]
	HCV	503	0,87	–	Cales [18]
	HCV	252	0,82	–	Patel [30]
ELF™	diverse	1021	0,78	0,89	Rosenberg [31]
	HCV	503	0,83	–	Cales [18]
	NAFLD	196	0,82	–	Guha [32]
Fibrometer	HCV	503	0,88	–	Cales [18]
	HCV	356	0,78	0,94	Halfon [19]
	NAFLD	235	0,94	–	Cales [33]
Elastographie					
Ultraschall-Elastographie (Fibroscan™)	HCV	327	0,79	0,97	Ziol [39]
	HCV	183	0,83	0,95	Castera [40]
	HCV	546	0,83	0,95	Metaanalyse [22]
	HBV	202	0,81	0,93	Marcellin [41]
	Alkohol	174	–	0,87	Nahon [49]
	NAFLD	97	0,87	0,99	Yoneda [43]
	NAFLD päd	52	0,99	–	Nobili [44]
	diverse	50 Studien	0,84	0,94	Metaanalyse [50]
MR-Elastographie	diverse	141	0,99	1,00	Huwart [48]

kommerziell angeboten. Letzterer zeigte bei nicht-alkoholischer Fettleber eine hohe Treffsicherheit für signifikante Fibrose (AUROC 0,94) [33].

Physikalische Methoden (Elastographie)

Während konventionelle bildgebende Verfahren (Sonographie, CT, MR) vorwiegend eine fortgeschrittene Zirrhose mit Zeichen der portalen Hypertonie erfassen können, wurden kürzlich spezielle Verfahren zur Messung der Lebersteifigkeit (Elastographie) entwickelt.

Transiente Elastographie (Fibroscan™)

Die transiente Elastographie (Fibroscan™, Echosens, Paris) ist ein Ultraschallverfahren zur Messung der Lebersteifigkeit als Maß für die Leberfibrose [34]. Ein transthorakal applizierter Transducer sendet niederfrequente Vibrationen in das Leberparenchym und aus der Geschwindigkeit der reflektierten Scherwelle wird die Lebersteifigkeit abgeleitet (Werte in kPa). Die Messung wird 10x wiederholt und ist nur bei geringer Streuung (IQR < 20 % des Medians) verwertbar. Im Gegensatz zur Leberbiopsie wird ein relativ großer Leberzylinder von ca. 4 cm^3 erfasst. Der Fibroscan ist rasch durchführbar (ca. 5 min.), relativ einfach erlernbar und meist gut reproduzierbar [35, 36]; allerdings ist die Messung nicht selten wegen Adipositas oder enger Interkostalräume unmöglich. Ein weiterer Nachteil sind die hohen Anschaffungskosten.

Eine französische Studie an 370 gesunden Personen ohne metabolisches Syndrom ergab einen Normbereich von 5,3 ± 1,5 kPa [37]. Anhand der vorliegenden Daten wurde von Castera et al. ein Cut-off von 7 kPa für signifikante Fibrose und von 12,5 kPa für Zirrhose vorgeschlagen [38] (Abb. 1). Zu beachten ist, dass die Cut-offs je nach Ätiologie der Lebererkrankung variieren.

Die Messung der Leberfibrose mittels Fibroscan wurde bei chronischen Hepatopathien unterschiedlicher Ätiologie validiert, wie chronische Hepatitis C [22, 39, 40], chronische

Hepatitis B [41], alkoholische Lebererkrankung [42], nichtalkoholische Fettlebererkrankung bei Erwachsenen [43] bzw. in der Pädiatrie [44]. Die diagnostische Aussagekraft des Fibroscans beim Staging chronischer Hepatopathien ist mittlerweile auch in einer Metaanalyse von 50 Studien belegt [45].

Interessanterweise zeigte sich eine gute Korrelation zwischen Lebersteifigkeit im Fibroscan und mittels Lebervenenkatheter gemessenem Pfortaderdruck bei HCV-induzierter Zirrhose [46] wie auch beim HCV-Rezidiv nach Lebertransplantation [47]. Vizzutti et al. berichteten, dass ein Grenzwert von 13,6 kPa eine klinisch signifikante portale Hypertonie (> 10 mmHg) zuverlässig nachweisen oder ausschließen kann.

MR-Elastographie

Huwart et al. beschrieben kürzlich ein MR-Verfahren zur Elastographie in einer Kohorte von Patienten mit verschiedenen Hepatopathien und berichteten über eine hohe Treffsicherheit für signifikante Fibrose (AUROC 0,99) und Zirrhose (AUROC 1,0), welche derjenigen des gleichzeitig durchgeführten Fibroscans überlegen war [48]. Diese exzellenten Resultate müssen aber noch an größeren Patientenkollektiven mit definierter Ätiologie validiert werden.

Vergleichende Bewertung verschiedener nicht-invasiver Fibrosetests

Tabelle 1 gibt einen Überblick der diagnostischen Genauigkeit verschiedener nicht-invasiver Fibrosetests (Bluttests und Elastometrie) anhand der ROC-Kurven-Analyse. Dabei zeigten alle Tests durchwegs bessere Treffsicherheit bei Zirrhose (AUROCs 0,90–0,95) als bei signifikanter Fibrose (AUROCs um 0,80). Einfache, auf Routinelaborwerten basierende Tests erscheinen in der Fragestellung „signifikante Fibrose“ den komplexeren Biomarkern bzw. der Elastometrie weitgehend ebenbürtig [51]. Die Elastometrie scheint aber in der Zirrhosediagnostik den anderen Methoden überlegen zu sein und dürfte besonders zum Nachweis einer klinisch signifikanten portalen Hypertonie geeignet sein.

Einschränkend soll festgehalten werden, dass ein derartiger Vergleich aufgrund variierender Referenzmethoden und unterschiedlicher Verteilung der Fibrosegrade in den Studienkollektiven problematisch ist. Nur wenige direkte Vergleichsstudien existieren zur Aussagekraft von verschiedenen Fibrosetests in derselben Population. So berichteten beispielsweise Halfon et al. in einer Studie mit 356 HCV-Patienten eine ähnliche Treffsicherheit von Fibrotest, Fibrometer bzw. APRI für die Diagnose einer signifikanten Fibrose (AUROC 0,79, 0,78 bzw. 0,76) [19].

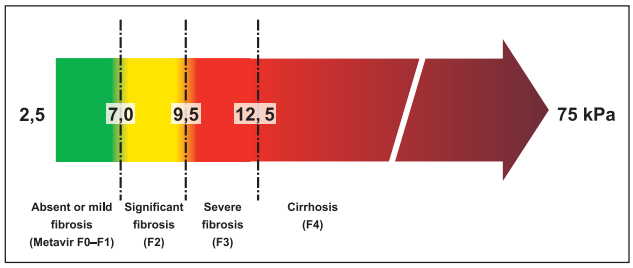

Abbildung 1: Grenzwerte der Leberelastizität im FibroScan. Werte < 7,0 kPa sprechen für fehlende bzw. milde Fibrose (METAVIR F0–F1), Werte > 12,5 kPa für Zirrhose (METAVIR F4). Reprinted from [38]. © 2008, with permission from Elsevier.

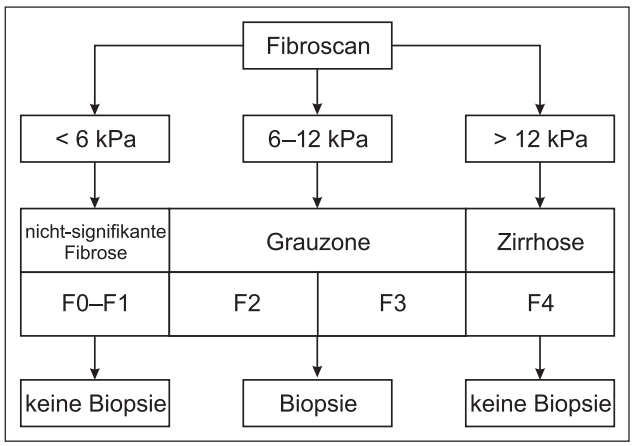

Abbildung 2: Algorithmus zum rationellen Einsatz des Fibroscans. Mod. nach [52].

Relevanz für die Praxis und Fragen

Die Hauptvorteile nicht-invasiver Fibrosetests liegen im fehlenden Risiko für den Patienten und in der Minimierung des Stichprobenfehlers („sampling error“). Während eine signifikante Fibrose vom Normalbefund und besonders eine Leberzirrhose von geringeren Fibrosegraden zuverlässig abgegrenzt werden kann, versagen diese Tests in der genauen Differenzierung mittlerer Fibrosegrade. In diesen Fällen, aber auch zum Ausschluss begleitender Pathologien, ist nach wie vor eine Leberbiopsie notwendig. Durch den rationellen Einsatz von nicht-invasiven Fibrosetests können in der Fragestellung „Staging“ bis zu 50 % der Leberbiopsien eingespart werden [52] (Abb. 2).

---

1. **Welche Mindestlänge sollte ein Leberbiopsiezylinder für ein exaktes Staging der chronischen Hepatitis C aufweisen?**
   a) 10 mm
   b) 15 mm
   c) 20 mm
   d) 30 mm
2. **Der Grenzwert für Leberzirrhose im Fibroscan beträgt bei der chronischen Hepatitis C:**
   a) 7 kPa
   b) 12,5 kPa
   c) 17,5 kPa
   d) 75 kPa
3. **Welcher der unten angeführten nicht-invasiven Fibrosetests kann ohne zusätzliche Kosten bestimmt werden?**
   a) APRI
   b) Fibrotest
   c) Fibroscan
   d) Hyaluronsäure

Lösung: 1c; 2b; 3a

Literatur:

1. Strader DB, Wright T, Thomas DL, Seeff LB. Diagnosis, management, and treatment of hepatitis C. Hepatology 2004; 39: 1147–71.

2. Regev A, Berho M, Jeffers LJ, Milikowski C, Molina EG, Pyrsopoulos NT, Feng ZZ, Reddy KR, Schiff ER. Sampling error and intraobserver variation in liver biopsy in patients with chronic HCV infection. Am J Gastroenterol 2002; 97: 2614–8.

3. Bedossa P, Dargere D, Paradis V. Sampling variability of liver fibrosis in chronic hepatitis C. Hepatology 2003; 38: 1449–57.

4. Cholongitas E, Senzolo M, Standish R, Marelli L, Quaglia A, Patch D, Dhillon AP, Burroughs AK. A systematic review of the quality of liver biopsy specimens. Am J Clin Pathol 2006; 125: 710–21.

5. Knodell RG, Ishak KG, Black WC, Chen TS, Craig R, Kaplowitz N, Kiernan TW, Wollman J. Formulation and application of a numerical scoring system for assessing histological activity in asymptomatic chronic active hepatitis. Hepatology 1981; 1: 431–5.

6. Desmet VJ, Gerber M, Hoofnagle JH, Manns M, Scheuer PJ. Classification of chronic hepatitis: diagnosis, grading and staging. Hepatology 1994; 19: 1513–20.

7. Intraobserver and interobserver variations in liver biopsy interpretation in patients with chronic hepatitis C. The French METAVIR Cooperative Study Group. Hepatology 1994; 20: 15–20.

8. Ishak K, Baptista A, Bianchi L, Callea F, De Groote J, Gudat F, Denk H, Desmet V, Korb G, MacSween RNM, Phillips MJ, Portmann BG, Poulsen H, Scheuer PJ, Schmid M, Thaler H. Histological grading and staging of chronic hepatitis. J Hepatol 1995; 22: 696–9.

9. Brunt EM, Janney CG, Di Bisceglie AM, Neuschwander-Tetri BA, Bacon BR. Nonalcoholic steatohepatitis: a proposal for grading and staging the histological lesions. Am J Gastroenterol 1999; 94: 2467–74.

10. Goodman ZD, Becker RL Jr, Pockros PJ, Afdhal NH. Progression of fibrosis in advanced chronic hepatitis C: evaluation by morphometric image analysis. Hepatology 2007; 45: 886–94.

11. Williams AL, Hoofnagle JH. Ratio of serum aspartate to alanine aminotransferase in chronic hepatitis. Relationship to cirrhosis. Gastroenterology 1988; 95: 734–9.

12. Giannini E, Risso D, Botta F, Chiarbonello B, Fasoli A, Malfatti F, Romagnoli P, Testa E, Ceppa P, Testa R. Validity and clinical utility of the aspartate aminotransferase-alanine aminotransferase ratio in assessing disease severity and prognosis in patients with hepatitis C virus-related chronic liver disease. Arch Intern Med 2003; 163: 218–24.

13. Giannini EG, Zaman A, Ceppa P, Mastracci L, Risso D, Testa R. A simple approach to noninvasively identifying significant fibrosis in chronic hepatitis C patients in clinical practice. J Clin Gastroenterol 2006; 40: 521–7.

14. Lackner C, Struber G, Liegl B, Leibl S, Ofner P, Bankuti C, Bauer B, Stauber RE. Comparison and validation of simple noninvasive tests for prediction of fibrosis in chronic hepatitis C. Hepatology 2005; 41: 1376–82.

15. Poynard T, Bedossa P. Age and platelet count: a simple index for predicting the presence of histological lesions in patients with antibodies to hepatitis C virus. METAVIR and CLINIVIR Cooperative Study Groups. J Viral Hepat 1997; 4: 199–208.

16. Bonacini M, Hadi G, Govindarajan S, Lindsay KL. Utility of a discriminant score for diagnosing advanced fibrosis or cirrhosis in patients with chronic hepatitis C virus infection. Am J Gastroenterol 1997; 92: 1302–4.

17. Wai CT, Greenson JK, Fontana RJ, Kalbfleisch JD, Marrero JA, Conjeevaram HS, Lok AS. A simple noninvasive index can predict both significant fibrosis and cirrhosis in patients with chronic hepatitis C. Hepatology 2003; 38: 518–26.

18. Calès P, Oberti F, Michalak S, Hubert-Fouchard I, Rousselet MC, Konaté A, Gallois Y, Ternisien C, Chevailler A, Lunel F. A novel panel of blood markers to assess the degree of liver fibrosis. Hepatology 2005; 42: 1373–81.

19. Halfon P, Bacq Y, De Muret A, Penaranda G, Bourliere M, Ouzan D, Tran A, Botta D, Renou C, Bréchot MC, Degott C, Paradis V. Comparison of test performance profile for blood tests of liver fibrosis in chronic hepatitis C. J Hepatol 2007; 46: 395–402.

20. Forns X, Ampurdanès S, Llovet JM, Aponte J, Quintó L, Martínez-Bauer E, Bruguera M, Sánchez-Tapias JM, Rodés J. Identification of chronic hepatitis C patients without hepatic fibrosis by a simple predictive model. Hepatology 2002; 36: 986–92.

21. Imbert-Bismut F, Ratziu V, Pieroni L, Charlotte F, Benhamou Y, Poynard T. Biochemical markers of liver fibrosis in patients with hepatitis C virus infection: a prospective study. Lancet 2001; 357: 1069–75.

22. Shaheen AA, Wan AF, Myers RP. FibroTest and FibroScan for the prediction of hepatitis C-related fibrosis: a systematic review of diagnostic test accuracy. Am J Gastroenterol 2007; 102: 2589–600.

23. Naveau S, Raynard B, Ratziu V, Abella A, Imbert-Bismut F, Messous D, Beuzen F, Capron F, Thabut D, Munteanu M, Chaput JC, Poynard T. Biomarkers for the prediction of liver fibrosis in patients with chronic alcoholic liver disease. Clin Gastroenterol Hepatol 2005; 3: 167–74.

24. Ratziu V, Massard J, Charlotte F, Messous D, Imbert-Bismut F, Bonyhay L, Tahiri M, Munteanu M, Thabut D, Cadranel JF, Le Bail B, de Ledinghen V, Poynard T; LIDO Study Group; CYTOL study group. Diagnostic value of biochemical markers (FibroTest-FibroSURE) for the prediction of liver fibrosis in patients with non-alcoholic fatty liver disease. BMC Gastroenterol 2006; 6: 6.

25. Poynard T, Ratziu V, Charlotte F, Messous D, Munteanu M, Imbert-Bismut F, Massard J, Bonyhay L, Tahiri M, Thabut D, Cadranel JF, Le Bail B, de Ledinghen V; LIDO Study Group; CYTOL study group. Diagnostic value of biochemical markers (NashTest) for the prediction of non alcoholo steato hepatitis in patients with non-alcoholic fatty liver disease. BMC Gastroenterol 2006; 6: 34.

26. Angulo P, Hui JM, Marchesini G, Bugianesi E, George J, Farrell GC, Enders F, Saksena S, Burt AD, Bida JP, Lindor K, Sanderson SO, Lenzi M, Adams LA, Kench J, Therneau TM, Day CP. The NAFLD fibrosis score: a noninvasive system that identifies liver fibrosis in patients with NAFLD. Hepatology 2007; 45: 846–54.

27. Guechot J, Laudat A, Loria A, Serfaty L, Poupon R, Giboudeau J. Diagnostic accuracy of hyaluronan and type III procollagen amino-terminal peptide serum assays as markers of liver fibrosis in chronic viral hepatitis C evaluated by ROC curve analysis. Clin Chem 1996; 42: 558–63.

28. Suzuki A, Angulo P, Lymp J, Li D, Satomura S, Lindor K. Hyaluronic acid, an accurate serum marker for severe hepatic fibrosis in patients with non-alcoholic fatty liver disease. Liver Int 2005; 25: 779–86.

29. Patel K, Gordon SC, Jacobson I, Hézode C, Oh E, Smith KM, Pawlotsky JM, McHutchison JG. Evaluation of a panel of non-invasive serum markers to differentiate mild from moderate-to-advanced liver fibrosis in chronic hepatitis C patients. J Hepatol 2004; 41: 935–42.

30. Patel K, Nelson DR, Rockey DC, Afdhal NH, Smith KM, Oh E, Hettinger K, Vallée M, Dev A, Smith-Riggs M, McHutchison JG. Correlation of FIBROSpect II with histologic and morphometric evaluation of liver fibrosis in chronic hepatitis C. Clin Gastroenterol Hepatol 2008; 6: 242–7.

31. Rosenberg WM, Voelker M, Thiel R, Becka M, Burt A, Schuppan D, Hubscher S, Roskams T, Pinzani M, Arthur MJ; European Liver Fibrosis Group. Serum markers detect the presence of liver fibrosis: a cohort study. Gastroenterology 2004; 127: 1704–13.

32. Guha IN, Parkes J, Roderick P, Chattopadhyay D, Cross R, Harris S, Kaye P, Burt AD, Ryder SD, Aithal GP, Day CP, Rosenberg WM. Noninvasive markers of fibrosis in nonalcoholic fatty liver disease: Validating the European Liver Fibrosis Panel and exploring simple markers. Hepatology 2008; 47: 455–60.

33. Calès P, Lainé F, Boursier J, Deugnier Y, Moal V, Oberti F, Hunault G, Rousselet MC, Hubert I, Laafi J, Ducluzeaux PH, Lunel F. Comparison of blood tests for liver fibrosis specific or not to NAFLD. J Hepatol 2009; 50: 165–73.

34. Sandrin L, Fourquet B, Hasquenoph JM, Yon S, Fournier C, Mal F, Christidis C, Ziol M, Poulet B, Kazemi F, Beaugrand M, Palau R. Transient elastography: a new noninvasive method for assessment of hepatic fibrosis. Ultrasound Med Biol 2003; 29: 1705–13.

35. Fraquelli M, Rigamonti C, Casazza G, Conte D, Donato MF, Ronchi G, Colombo M. Reproducibility of transient elastography in the evaluation of liver fibrosis in patients with chronic liver disease. Gut 2007; 56: 968–73.

36. Arena U, Vizzutti F, Abraldes JG, Corti G, Stasi C, Moscarella S, Milani S, Lorefice E, Petrarca A, Romanelli RG, Laffi G, Bosch J, Marra F, Pinzani M. Reliability of transient elastography for the diagnosis of advanced fibrosis in chronic hepatitis C. Gut 2008; 57: 1288–93.

37. Roulot D, Czernichow S, Le Clesiau H, Costes JL, Vergnaud AC, Beaugrand M. Liver stiffness values in apparently healthy subjects: influence of gender and metabolic syndrome. J Hepatol 2008; 48: 606–13.

38. Castera L, Forns X, Alberti A. Non-invasive evaluation of liver fibrosis using transient elastography. J Hepatol 2008; 48: 835–47.

39. Ziol M, Handra-Luca A, Kettaneh A, Christidis C, Mal F, Kazemi F, de Lédinghen V, Marcellin P, Dhumeaux D, Trinchet JC, Beaugrand M. Noninvasive assessment of liver fibrosis by measurement of stiffness in patients with chronic hepatitis C. Hepatology 2005; 41: 48–54.

40. Castéra L, Vergniol J, Foucher J, Le Bail B, Chanteloup E, Haaser M, Darriet M, Couzigou P, De Lédinghen V. Prospective comparison of transient elastography, Fibrotest, APRI, and liver biopsy for the assessment of fibrosis in chronic hepatitis C. Gastroenterology 2005; 128: 343–50.

41. Marcellin P, Ziol M, Bedossa P, Douvin C, Poupon R, de Ledinghen V, Beaugrand M. Non-invasive assessment of liver fibrosis by stiffness measurement in patients with chronic hepatitis B. Liver Int 2009; 29: 242–7.

42. Nahon P, Kettaneh A, Tengher-Barna I, Ziol M, de Lédinghen V, Douvin C, Marcellin P, Ganne-Carrié N, Trinchet JC, Beaugrand M. Assessment of liver fibrosis using transient elastography in patients with alcoholic liver disease. J Hepatol 2008; 49: 1062–8.

43. Yoneda M, Fujita K, Inamori M, Tamano M, Hiriishi H, Nakajima A. Transient elastography in patients with non-alcoholic fatty liver disease (NAFLD). Gut 2007; 56: 1330–1.

44. Nobili V, Vizzutti F, Arena U, Abraldes JG, Marra F, Pietrobattista A, Fruhwirth R, Marcellini M, Pinzani M. Accuracy and reproducibility of transient elastography for the diagnosis of fibrosis in pediatric nonalcoholic steatohepatitis. Hepatology 2008; 48: 442–8.

45. Talwalkar JA, Kurtz DM, Schoenleber SJ, West CP, Montori VM. Ultrasound-based transient elastography for the detection of hepatic fibrosis: systematic review and meta-analysis. Clin Gastroenterol Hepatol 2007; 5: 1214–20.

46. Vizzutti F, Arena U, Romanelli RG, Rega L, Foschi M, Colagrande S, Petrarca A, Moscarella S, Belli G, Zignego AL, Marra F, Laffi G, Pinzani M. Liver stiffness measurement predicts severe portal hypertension

Univ.-Prof. Dr. med. Rudolf Stauber

Geboren 1961. Medizinstudium in Graz 1979–1984. 1984–1985 Stipendiat am Institut für Klinische Pharmakologie, Universität Bern. 1985–1988 und 1990–1991 Facharztausbildung an der Med. Univ.-Klinik, Karl-Franzens-Universität Graz. 1988–1990 Research Fellow an der Division of Gastroenterology and Hepatology, University of Pittsburgh, PA. 1991 Facharzt für Innere Medizin. 1994 Habilitation Innere Medizin. 1997 Zusatzfacharzt Gastroenterologie und Hepatologie. 2004 Zusatzfacharzt Intensivmedizin. Derzeit Leiter der Leberambulanz und stationsführender Oberarzt an der Univ.-Klinik für Innere Medizin, Medizinische Universität Graz. Seit 2002 Mitglied der Ethikkommission der Medizinischen Universität Graz.

in patients with HCV-related cirrhosis. Hepatology 2007; 45: 1290–7.

47. Carrion JA, Navasa M, Bosch J, Bruguera M, Gilabert R, Forns X. Transient elastography for diagnosis of advanced fibrosis and portal hypertension in patients with hepatitis C recurrence after liver transplantation. Liver Transpl 2006; 12: 1791–8.

48. Huwart L, Sempoux C, Vicaut E, Salameh N, Annet L, Danse E, Peeters F, ter Beek LC, Rahier J, Sinkus R, Horsmans Y, Van Beers BE. Magnetic resonance elastography for the noninvasive staging of liver fibrosis. Gastroenterology 2008; 135: 32–40.

49. Nahon P, Thabut G, Ziol M, Htar MT, Cesaro F, Barget N, Grando-Lemaire V, Ganne-Carrie N, Trinchet JC, Beaugrand M. Liver stiffness measurement versus clinicians' prediction or both for the assessment of liver fibrosis in patients with chronic hepatitis C. Am J Gastroenterol 2006; 101: 2744–51.

50. Friedrich-Rust M, Ong MF, Martens S, Sarrazin C, Bojunga J, Zeuzem S, Herrmann E. Performance of transient elastography for the staging of liver fibrosis: a meta-analysis. Gastroenterology 2008; 134: 960–74.

51. Stauber RE, Lackner C. Noninvasive diagnosis of hepatic fibrosis in chronic hepatitis C. World J Gastroenterol 2007; 13: 4287–94.

52. Pinzani M, Vizzutti F, Arena U, Marra F. Technology insight: noninvasive assessment of liver fibrosis by biochemical scores and elastography. Nat Clin Pract Gastroenterol Hepatol 2008; 5: 95–106.

53. Vizzutti F, Arena U, Marra F, Pinzani M. Elastography for the non-invasive assessment of liver disease: limitations and future developments. Gut 2009; 58: 157–60.

Mitteilungen aus der Redaktion

Besuchen Sie unsere

zeitschriftenübergreifende Datenbank

☑ **Bilddatenbank** ☑ **Artikeldatenbank** ☑ **Fallberichte**

e-Journal-Abo

Beziehen Sie die elektronischen Ausgaben dieser Zeitschrift hier.

Die Lieferung umfasst 4–5 Ausgaben pro Jahr zzgl. allfälliger Sonderhefte.

Unsere e-Journale stehen als PDF-Datei zur Verfügung und sind auf den meisten der marktüblichen e-Book-Readern, Tablets sowie auf iPad funktionsfähig.

☑ **Bestellung e-Journal-Abo**

Haftungsausschluss

Die in unseren Webseiten publizierten Informationen richten sich **ausschließlich an geprüfte und autorisierte medizinische Berufsgruppen** und entbinden nicht von der ärztlichen Sorgfaltspflicht sowie von einer ausführlichen Patientenaufklärung über therapeutische Optionen und deren Wirkungen bzw. Nebenwirkungen. Die entsprechenden Angaben werden von den Autoren mit der größten Sorgfalt recherchiert und zusammengestellt. Die angegebenen Dosierungen sind im Einzelfall anhand der Fachinformationen zu überprüfen. Weder die Autoren, noch die tragenden Gesellschaften noch der Verlag übernehmen irgendwelche Haftungsansprüche.

Bitte beachten Sie auch diese Seiten:

Impressum **Disclaimers & Copyright** **Datenschutzerklärung**