

Journal für

Neurologie, Neurochirurgie und Psychiatrie

www.kup.at/
JNeuroNeurochirPsychiatr

Zeitschrift für Erkrankungen des Nervensystems

Diagnostik der amyotrophen Lateralsklerose

Körner S, Dengler R, Petri S

Journal für Neurologie

Neurochirurgie und Psychiatrie

2011; 12 (2), 124-128

Homepage:

www.kup.at/

JNeuroNeurochirPsychiatr

Online-Datenbank
mit Autoren-
und Stichwortsuche

Indexed in
EMBASE/Excerpta Medica/BIOBASE/SCOPUS

Krause & Pachernegg GmbH • Verlag für Medizin und Wirtschaft • A-3003 Gablitz

P.b.b. 02Z031117M,

Verlagsort: 3003 Gablitz, Mozartgasse 10

Preis: EUR 10,-



Aktuelles

E-Learning

DFP-Konto



SERVICE: SUPPORT(AT)MEINDFP.AT

Entsprechend dem Fortbildungsgedanken des Journals für Neurologie, Neurochirurgie und Psychiatrie werden laufend approbierte Fachartikel zur Erlangung von DFP-Punkten der Akademie der Ärzte publiziert.

Die aktuellen Artikel auf www.meindfp.at:

NEUROLOGIE

Berger T, Bsteh G. Update: Primäre progrediente Multiple Sklerose (PPMS)

PSYCHIATRIE

Praschak-Rieder N. Rationaler Einsatz von Antidepressiva

Fachartikel und Test zur Erlangung der DFP-Punkte finden Sie auf

<http://www.meindfp.at>

Bitte halten Sie Ihr „meindfp“-Passwort bereit.

Diagnostik der amyotrophen Lateralsklerose

S. Körner, R. Dengler, S. Petri

Kurzfassung: Die amyotrophe Lateralsklerose (ALS) ist eine neurodegenerative Erkrankung mit kombinierter Affektion des ersten und zweiten Motoneurons. Die Symptomatik beginnt meist zwischen dem 50. und 70. Lebensjahr mit distal betonten Paresen und Muskelatrophien und/oder Paresen der kaudalen motorischen Hirnnerven (Bulbärparalyse) mit Faszikulationen, Hyperreflexie, Spastik und positiven Pyramidenbahnzeichen. Die Diagnosestellung erfolgt derzeit nach den revidierten „El-Escorial-Kriterien“ und erfordert das gleichzeitige Vorliegen klinischer Zeichen für eine Beteiligung des ersten und zweiten Motoneurons. Die Sicherheit der Diagnose richtet sich nach der bestehenden Ausbreitung der Symptome. An apparativer Diagnostik kann in erster Linie die Elektromyographie zur Diagnosesicherung beitragen. Es gibt derzeit noch keinen ALS-spezifischen Biomarker, Differenzialdiagnosen müssen daher mittels weiterer

Diagnostik (Elektrophysiologie, Bildgebung, Laboruntersuchungen) ausgeschlossen werden. Da die „El-Escorial-Kriterien“ zwar sehr spezifisch, aber wenig sensitiv sind und die Diagnosestellung daher oft erst spät erfolgen kann, wird derzeit an neuen sensitiveren Diagnostikmethoden gearbeitet.

Schlüsselwörter: Amyotrophe Lateralsklerose, Diagnostik, El-Escorial-Kriterien

Abstract: Diagnosis of Amyotrophic Lateral Sclerosis. Amyotrophic lateral sclerosis (ALS) is a neurodegenerative disease with combined affection of upper and lower motoneurons. Symptoms set in mostly between the age of 50–70 with distal pareses and muscle atrophies and/or bulbar paralysis with fasciculations, increased reflexes, spasticity, and pyramidal signs.

At present, the diagnosis is made by means of the revised El Escorial criteria and requires simultaneous presentation of upper and lower motoneuron signs. The reliability of the diagnosis increases with the number of body regions affected. Electromyographic examination can help to ensure the diagnosis. No ALS-specific biomarkers have been detected so far, differential diagnoses therefore must be excluded by additional investigations (electrophysiology, imaging, laboratory tests). As the El Escorial criteria provide high specificity but low sensitivity and the definite diagnosis can often be made only in late disease stages, new and more sensitive diagnostic methods are currently being developed. **J Neurol Neurochir Psychiatr 2011; 12 (2): 124–8.**

Key words: amyotrophic lateral sclerosis, diagnostic investigation, El Escorial criteria

■ Einleitung

Jean Martin Charcot beschrieb 1873 zum ersten Mal das Krankheitsbild der amyotrophen Lateralsklerose (ALS). Es handelt sich um eine progrediente, neurodegenerative motorische Systemerkrankung. Klinisch zeigt sich ein kombinierter Befall des kortikospinalen Systems (1. Motoneuron) sowie der Motoneurone in den Hirnnervenkernen und im Vorderhorn des Rückenmarks (2. Motoneuron). Nicht beteiligt sind die Okulomotorik und die Sphinkteren von Blase und Mastdarm. Charakteristisch für die Erkrankung ist daher das Nebeneinander peripherer und zentraler motorischer Zeichen. Durch Degeneration des 2. Motoneurons kommt es zu schlaffen Paresen mit Muskelatrophie und Faszikulationen, der Befall des 1. Motoneurons äußert sich in zentralen Paresen mit spastischer Muskeltonuserhöhung und enthemmten Muskel-eigenreflexen sowie positiven Pyramidenbahnzeichen. Die Erkrankung beginnt in der Regel fokal, einseitig mit distaler Betonung und breitet sich im Sinne einer Generalisierung im Verlauf auf die gegenseitige Extremität und die anderen Extremitäten sowie den Bulbärbereich aus. Ein bulbärer Beginn wird in ca. 25 % der Fälle beschrieben [1].

Das Haupterkrankungsalter für die ALS liegt zwischen 50 und 70 Jahren mit einem Häufigkeitsgipfel um das 60. Lebensjahr. Männer sind häufiger betroffen als Frauen (etwa 1,6:1) [2, 3]. Nur 5–10 % aller Patienten mit ALS weisen eine positive Familienanamnese auf. Sie leiden an einer vorwiegend auto-

somal-dominant vererbten familiären Form (fALS). Die Inzidenz der ALS liegt weltweit etwa zwischen 0,8 und 2,6/100.000, die Prävalenz bewegt sich bei einer durchschnittlichen Lebenserwartung von 3 Jahren nach Diagnosestellung in einem Bereich von 3–8/100.000. Das Lebenszeitrisiko, an ALS zu erkranken, beträgt damit etwa 1:1000 [4].

■ Diagnostische Kriterien

Derzeit erfolgt die Diagnosestellung der ALS weitgehend nach klinischen Kriterien. An Zusatzdiagnostik trägt einzig die Elektromyographie zur Sicherung der Diagnose bei. Eine formalisierte Diagnosestellung ist nach den 1998 revidierten „El-Escorial-Kriterien“ von 1994 [5, 6] möglich (Abb. 1).

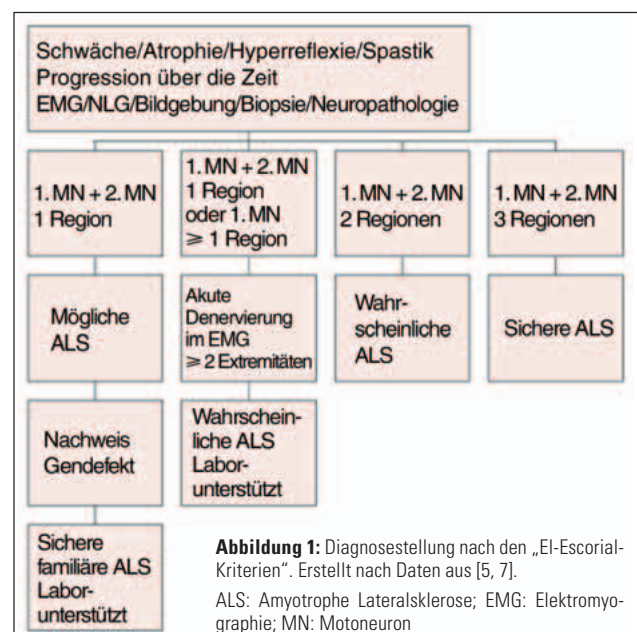


Abbildung 1: Diagnosestellung nach den „El-Escorial-Kriterien“. Erstellt nach Daten aus [5, 7].

ALS: Amyotrophe Lateralsklerose; EMG: Elektromyographie; MN: Motoneuron

Eingelangt am 9. November 2009; angenommen am 29. November 2009; Pre-Publishing Online am 10. Februar 2010

Aus der Neurologischen Klinik mit Klinischer Neurophysiologie, Medizinische Hochschule Hannover

Korrespondenzadresse: Dr. med. Sonja Körner, Neurologische Klinik mit Klinischer Neurophysiologie, Medizinische Hochschule Hannover, D-30625 Hannover, Carl-Neuberg-Straße 1; E-Mail: Koerner.Sonja@mh-hannover.de

Die Diagnose ALS erfordert danach:

- Anwesenheit von
 - Zeichen der Degeneration des unteren Motoneurons,
 - Zeichen der Degeneration des oberen Motoneurons,
 - progrediente Ausbreitung der Symptome innerhalb einer Körperregion bzw. auf andere Körperregionen.
- Abwesenheit von
 - elektrophysiologischem oder pathologischem Nachweis anderer Erkrankungen, die die Degeneration des unteren und oberen Motoneurons erklären,
 - bildgebendem Nachweis von anderen Erkrankungen, die die klinischen oder elektrophysiologischen Zeichen erklären.

Unterschieden wird im Weiteren, wie in Abbildung 1 dargestellt, zwischen:

- Klinisch definitiver ALS bei klinischen Zeichen der Degeneration des unteren und oberen Motoneurons in 3 Körperregionen.
- Klinisch wahrscheinlicher ALS mit klinischen Zeichen der Degeneration des unteren und oberen Motoneurons in mindestens 2 Körperregionen, wobei Zeichen des oberen Motoneurons auch rostral der Zeichen des unteren Motoneurons vorliegen müssen.
- Klinisch wahrscheinlicher, laborunterstützter ALS mit klinischen Zeichen des unteren und oberen Motoneurons nur in einer Region und zusätzlich elektromyographisch nachweisbaren Zeichen des unteren Motoneurons (akute und chronische Denervierung) in mindestens 2 Extremitäten.
- Klinisch möglicher ALS mit klinischen Zeichen des unteren und oberen Motoneurons lediglich in einer Körperregion ohne zusätzliche Unterstützung durch Laborbefunde.

Zusatzdiagnostik

Die empfohlene Zusatzdiagnostik gemäß den europäischen Richtlinien (EFNS-Guidelines 2005) ist in Tabelle 1 dargestellt [7, 8].

Einzig die Elektromyographie ist für die Diagnosestellung selbst wichtig, was auch in den „El-Escorial-Kriterien“ hervorgehoben wird, da hiermit direkt eine Schädigung des zweiten Motoneurons nachgewiesen werden kann. Die übrige apparative und Labordiagnostik dient im Wesentlichen dem Ausschluss anderer Erkrankungen. Eine Übersicht der wichtigen Differenzialdiagnosen findet sich in Tabelle 2. Bei der ALS handelt es sich nach wie vor um eine klinisch-elektrophysiologische Diagnose, es gibt derzeit keine Biomarker für diese Erkrankung.

Elektrophysiologie

Elektromyographisch kann der Befall des zweiten Motoneurons nachgewiesen werden. Zeichen für eine akute Denervierung sind dabei Fibrillationspotenziale und positive scharfe Wellen, Zeichen für eine chronische Denervierung sind große Muskelaktionspotenziale mit einem höheren Anteil polyphasischer Potenziale. Außerdem weist ein gelichtetes Interferenzmuster auf eine Denervierung hin (Abb. 2). Wichtig ist die Verteilung der Veränderungen mit einer Tendenz zur Generalisierung über definierte radikuläre oder einzel-

nen peripheren Nerven zuzuordnende Versorgungsgebiete hinaus.

Die Elektroneurographie gehört aus differenzialdiagnostischen Gründen zum festen Repertoire der ALS-Diagnostik [9]. Die sensible Elektroneuropathie sollte in Abgrenzung zur Polyneuropathie weitgehend unauffällig sein. In der motorischen Elektroneurographie können verminderte Amplituden auftreten, der Nachweis von Leitungsblöcken spricht jedoch gegen die Diagnose einer ALS und weist auf die wichtige Differenzialdiagnose einer multifokalen motorischen Neuropathie hin (Tab. 2).

Wie bereits in den diagnostischen Kriterien erwähnt, erfordert die Diagnose der ALS definitionsgemäß auch den Befall des

Tabelle 1: Obligate und fakultative Zusatzuntersuchungen in der ALS-Diagnostik. Mod. nach [7].

Untersuchung		Obligat	Fakultativ
Blut	Blutsenkungsgeschwindigkeit	X	
	C-reaktives Protein (CRP)	X	
	Differenzialblutbild	X	
	ASAT, ALAT, LDH	X	
	TSH, FT4, FT3	X	
	Vitamin B ₁₂ und Folat	X	
	Serumproteinelektrophorese	X	
	Immundefizienz	X	
	Kreatinkinase (CK)	X	
	Kreatinin	X	
	Elektrolyte (Na ⁺ , K ⁺ , Cl ⁻ , Ca ⁺⁺ , HPO ₄ ⁻)	X	
	Glukose	X	
	Angiotensin-converting Enzym (ACE)		X
	Laktat		X
	Hexosaminidase A und B		X
	Gangliosid-GM-1-Antikörper		X
	anti-Hu, anti-MAG		X
RA, ANA, anti-DNA		X	
anti-AChR-, anti-MuSK-Antikörper		X	
Serologie (Borrelien, Virus inkl. HIV)		X	
DNA-Analyse		X	
Liquor	Zellzahl	X	
	Zytologie	X	
	Protein	X	
	Glukose, Laktat	X	
	Proteinelektrophorese mit IgG-Index	X	
	Borrelien		X
	Gangliosidantikörper		X
Urin	Cadmium		X
	Blei (24-Stunden-Sammelurin)		X
	Quecksilber		X
	Mangan		X
	Urin-Immunelektrophorese		X
Neurophysiologie	EMG	X	
	NLG	X	
	MEP		X
Radiologie	MRT/CT (Kopf/zervikal/thorakal/lumbal)	X	
	Röntgen-Thorax	X	
	Mammographie		X
Biopsien	Muskel		X
	Nerv		X
	Knochenmark		X
	Lymphknoten		X

Tabelle 2: Wichtige Differenzialdiagnosen der ALS mit Manifestation am ersten und/oder zweiten Motoneuron sowie bei Verdacht erforderliche Ausschlussdiagnostik. Mod. nach [4].

	Schädigung des 1. Motoneurons möglich	Schädigung des 2. Motoneurons möglich	Ausschlussdiagnostik
Strukturelle Läsionen			
Spinalkanalstenose, zervikale Myelopathie	X	X	MRT-HWS
Syringomyelie, Syngobulbie	X	X	MRT-HWS
Tumoren, Zysten	X	X	MRT-HWS, cMRT
Engpass-Syndrome (z. B. CPS), Wurzelkompressionen	0	X	Elektroneurographie, MRT-WS
Toxische Schäden			
Schwermetalle, Lösungsmittel	X	X	Anamnese, Labor
Strahlenmyelopathie	X	X	Anamnese, MRT-WS
Radikulopathie nach Radiatio	0	X	Anamnese, MRT-WS
Metabolische Störungen			
Hyper-/Hypothyreose	X	X	Labor (T3, T4, TSH und SD-Antikörper)
GM2-Gangliosidose (Hexosaminidase-A-Mangel)	X	X	Labor
Vitamin-B ₁₂ -Mangel	X	X	Labor
Neuropathien bei Diabetes mellitus, Porphyrrie, Amyloidose etc.	0	X	Anamnese, Labor
Infektiöse Erkrankungen			
Enzephalo-Myelo-Radikulitiden (z. B. Borreliose, Lues)	X	X	Liquor
HIV	X	X	Labor
Creutzfeldt-Jakob-Erkrankung	X	X	Liquor, EEG
Poliomyelitis, Post-Polio-Syndrom	0	X	Anamnese
Tropische spastische Paraparese (HTLV 1)	X	X	Labor
Immunologische Erkrankungen			
Paraproteinämien	X	X	Labor (IgG, IgA, IgM)
Paraneoplasien	X	X	Anamnese, ggf. Tumordiagnostik, PET, Labor (antineuronale Antikörper)
Vaskulitiden	X	X	Labor (ANA, ANCA, etc.), cMRT, ggf. Nervbiopsie
Chronisch inflammatorische demyelinisierende Polyradikulitis (CIDP)	0	X	Elektroneurographie, Liquor
Multifokal motorische Neuropathie	0	X	Elektroneurographie (Leitungsblöcke!), Labor (GM1-Antikörper)
Multiple Sklerose	X	0	cMRT, Liquor
Degenerative Erkrankungen			
Spinale Muskelatrophien	0	X	Anamnese
HMSN Typ II	0	X	Elektroneurographie
Familiäre spastische Spinalparalyse, sporadische spastische Paraparese	X	0	Anamnese
Muskelerkrankungen			
Myositiden (z. B. Einschlusskörperchenmyositis)	0	X	Muskelbiopsie

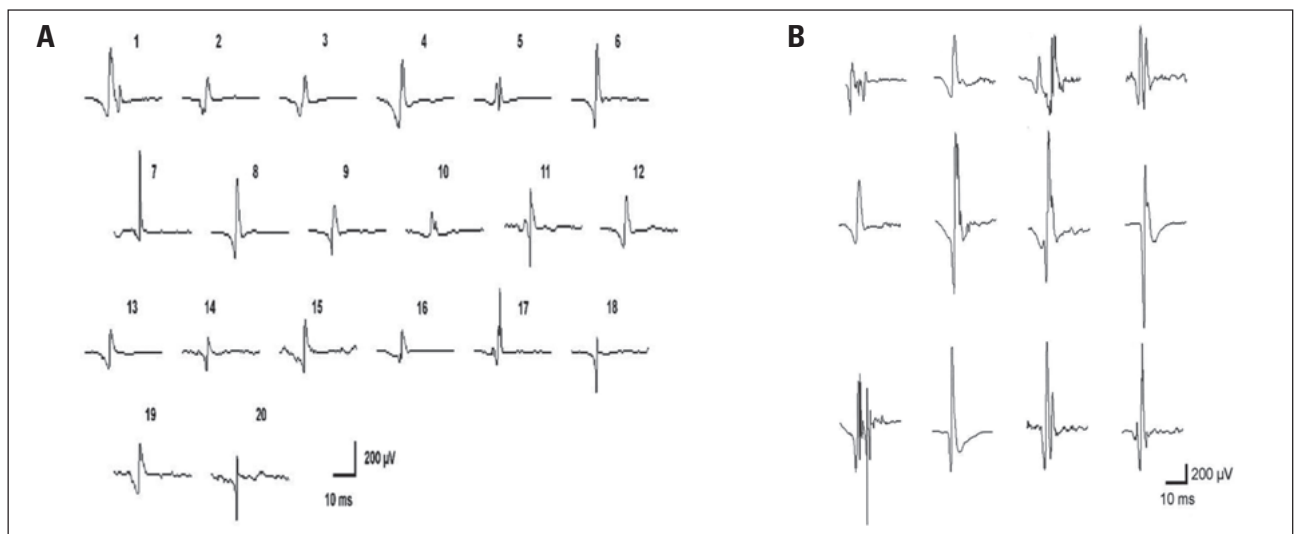


Abbildung 2: Normales EMG aus dem M. biceps brachii (A) und EMG bei einem ALS-Patienten aus dem M. biceps brachii (B).

oberen Motoneurons. Eine subklinische Pyramidenbahn-beteiligung kann mittels transkranieller Magnetstimulation (TMS) nachgewiesen werden, sodass diese zur Diagnose-sicherung beitragen kann. Bei bereits klinisch erkennbaren Pyramidenbahnzeichen ist diese Untersuchung verzichtbar.

Bildgebung

Die wesentliche Bedeutung der neuroradiologischen Diagnostik liegt wiederum in der Differenzialdiagnostik zum Ausschluss anderer Erkrankungen, die eine Schädigung des ersten oder zweiten Motoneurons verursachen können. Erforderlich sind mindestens eine Magnetresonanztomographie (MRT) des Schädels und der Halswirbelsäule. Insbesondere entzündliche ZNS-Erkrankungen (Multiple Sklerose, Vaskulitiden) und mechanische Veränderungen wie Tumoren, Spinalkanalstenose mit zervikaler Myelopathie können so erkannt werden (Tab. 1). In der MRT des Schädels sind teilweise Atrophien der Zentralregion und des Zervikalmarks erkennbar. Des Weiteren können in der T2-gewichteten Sequenz hyperintense Signale entlang des Tractus corticospinalis als Ausdruck der axonalen Degeneration der Pyramidenbahn auftreten [10, 11]. Die Diagnose kann durch bildgebende Verfahren jedoch weder gesichert noch verworfen werden [12].

Labordiagnostik

Die erforderlichen Laboruntersuchungen sind Tabelle 1 zu entnehmen. In Ermangelung eines ALS-spezifischen Biomarkers dienen sie allein dem Ausschluss der Differenzialdiagnosen (Tab. 2). Bei entsprechender Klinik können die immunologischen Parameter, insbesondere die GM1-Antikörper (bei Verdacht auf multifokal motorische Neuropathie) diagnostisch hilfreich sein. Eine Liquoruntersuchung ist zum Ausschluss entzündlicher Erkrankungen (Vaskulitiden, Multiple Sklerose, infektiöse Erkrankungen) unseres Erachtens sinnvoll.

Biopsien

Bei entsprechenden klinischen Befundkonstellationen können Biopsien von Muskel (z. B. Differenzialdiagnose [DD] Einschlusskörperchenmyositis) oder Nerv (DD Vaskulitis) erforderlich sein (Tab. 2).

■ Neue Entwicklungen in der Diagnostik

Die „El-Escorial-Kriterien“ sind sehr spezifisch, aber nicht sensitiv. Sie wurden ursprünglich für internationale Studien entwickelt, um die Patienten einheitlich einordnen zu können, und sind nicht für die alltägliche klinische Praxis bestimmt. Sie bilden die frühen Erkrankungsstadien nur ungenügend ab und sind daher für die Frühdiagnose zu rigide. Patienten können versterben, ohne das Stadium einer „wahrscheinlichen“ oder „definitiven“ ALS nach „El-Escorial-Kriterien“ erreicht zu haben. Die Dauer bis zur Diagnosestellung nach Auftreten der ersten Symptome ist im Mittel ein Jahr. Eine frühe Diagnose ist jedoch für den Patienten wünschenswert, um unnötige Diagnostik und Therapien zu vermeiden. Außerdem ist ein früher Einsatz des bisher einzigen wirksamen Medikaments Rilutek vermutlich effektiver und die Patienten können auch früher in neue Therapiestudien eingeschlossen werden. Dennoch stellen die „El-Escorial-Kriterien“ derzeit den bestmöglichen Konsens zur Diagnose der ALS dar.

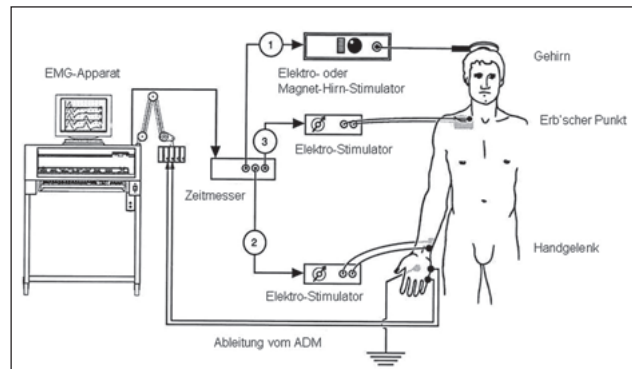


Abbildung 3: Triple-Stimulation-Technik. Im Ablauf der Untersuchung werden 3 Stimuli abgegeben. Zuerst der transkranielle Stimulus, anschließend ein supra-maximaler distaler Stimulus des den Zielmuskel versorgenden Nerven (N. ulnaris), zuletzt ein proximaler supra-maximaler Stimulus der Muskelefferenz (Erb-Punkt). Durch Kollisionsphänomene der entstehenden Aktionspotenziale werden die Entladungen der spinalen Motoneurone synchronisiert. Nachdruck aus [16] mit Genehmigung der Oxford University Press. ADM: M. abductor digiti minimi.

Es gibt jedoch Bemühungen, die Sensitivität der Diagnosekriterien zu erhöhen. In klinischer Prüfung befinden sich derzeit die „Awaji-Kriterien“, die auf eine Gleichwertigkeit von elektrophysiologischen und klinischen Befunden abzielen [13–15]. Die grundsätzlichen Aussagen der „El-Escorial-Kriterien“ wurden übernommen, Denervierungszeichen im Elektromyogramm (EMG) werden jedoch gleichwertig zu klinischen Zeichen bewertet. Die in den „El-Escorial-Kriterien“ geforderten Auffälligkeiten können sowohl klinisch als auch elektromyographisch bestätigt werden. Die Kategorie „laboratory-supported probable ALS“ entfällt und wird zu „probable ALS“. In Muskeln mit neurogenen EMG-Veränderungen werden Faszikulationspotenziale im ALS-Kontext als Zeichen „aktiver Denervierung“ gewertet so wie Fibrillationen.

Zum sensitiveren Nachweis subklinischer Zeichen des ersten Motoneurons wurde die „Triple-Stimulations-Technik“, eine spezielle Methode der transkraniellen Magnetstimulation, entwickelt. Mit dieser Technik lassen sich die Einflüsse von Desynchronisation und Mehrfachentladungen auf die durch die TMS ausgelöste muskuläre Reizantwort eliminieren und es wird eine Quantifizierung des zentralmotorischen Schadens ermöglicht [16–18]. Die Durchführung ist allerdings komplex und teils schmerzhaft für die Patienten und wird daher bisher nicht in der klinischen Routine eingesetzt (Abb. 3).

Auch in der Bildgebung ist mit neuen Techniken der Magnetresonanztomographie („voxel-based morphometry“; „diffusion tensor imaging“) die quantitative Einschätzung der Schäden sowohl im Kortex als auch der Bahnen in der weißen Substanz möglich. Diese Techniken werden derzeit aber allein zu Forschungszwecken bei ALS-Patienten eingesetzt. Es liegen bisher teils widersprüchliche und insbesondere für frühe Krankheitsstadien spärliche Daten vor [19]. Bei wachsender Datenmenge und verbesserter Qualität könnte die Magnetresonanztomographie bei der Diagnosestellung jedoch zukünftig eine größere Rolle spielen.

Derzeit ist trotz großer technischer Fortschritte in der Neurophysiologie und der Bildgebung die klinische Untersuchung der sicherste Weg, eine Degeneration des ersten und zweiten Motoneurons zu erkennen.

■ **Interessenkonflikt**

Die Autoren verneinen einen Interessenkonflikt.

■ **Relevanz für die Praxis**

- Die Diagnosestellung der ALS erfolgt derzeit nach den revidierten „El-Escorial-Kriterien“.
- Die Diagnose einer ALS erfordert klinische Zeichen einer Affektion des ersten und zweiten Motoneurons. Die Sicherheit der Diagnose richtet sich nach Ausmaß und Verteilungsmuster der Symptome.
- Die Diagnose wird klinisch gestellt, an apparativer Diagnostik kann nur die Elektromyographie zur Diagnosesicherung beitragen.
- Es gibt keinen Biomarker für die Diagnose der ALS. Es handelt sich um eine Ausschlussdiagnose.
- Wichtige Differenzialdiagnosen wie motorische Neuropathien, mechanische Nerven-/Myelonkompression, entzündliche Ursachen oder Muskelerkrankungen müssen ausgeschlossen werden.

diagnosis of amyotrophic lateral sclerosis. *Amyotroph Lateral Scler Other Motor Neuron Disord* 2000; 1: 293–9.

7. Kollwe K, Andersen PM, Borasio GD, et al. Klinische Leitlinien zur Behandlung der Amyotrophen Lateralsklerose. *Nervenheilkunde* 2008; 27: 302–16.

8. Andersen PM, Borasio GD, Dengler R, et al. Good practice in the management of amyotrophic lateral sclerosis: clinical guidelines. An evidence-based review with good practice points. *EALSC Working Group. Amyotroph Lateral Scler* 2007; 8: 195–213.

9. Cornblath DR, Kuncel RW, Mellits ED, et al. Nerve conduction studies in amyotrophic lateral sclerosis. *Muscle Nerve* 1992; 15: 1111–5.

10. Carella F, Grisoli M, Savoirdo M, et al. Magnetic resonance signal abnormalities along the pyramidal tracts in amyotrophic lateral sclerosis. *Ital J Neurol Sci* 1995; 16: 511–5.

11. Abe K, Fujimura H, Kobayashi Y, et al. Degeneration of the pyramidal tracts in patients with amyotrophic lateral sclerosis. A pre-mortem and post-mortem magnetic resonance imaging study. *J Neuroimaging* 1997; 7: 208–12.

12. Lindner A, Zierz S. Bildgebende Diagnostik. In: Dengler R, Ludolph A, Zierz S (Hrsg). Thieme-Verlag, Stuttgart, 2000; 76–89.

13. Dengler R. Neue Überlegungen zur klinisch-neurophysiologischen Diagnostik der ALS. Die „Awaji-Kriterien“. *Klin Neurophysiol* 2008; 39: 164–8.

14. de Carvalho M, Dengler R, Eisen A, et al. Electrodiagnostic criteria for diagnosis of ALS. *Clin Neurophysiol* 2008; 119: 497–503.

15. Carvalho MD, Swash M. Awaji diagnostic algorithm increases sensitivity of El Escorial criteria for ALS diagnosis. *Amyotroph Lateral Scler* 2009; 10: 53–7.

16. Komissarow L, Rollnik JD, Bogdanova D, et al. Triple stimulation technique (TST) in amyotrophic lateral sclerosis. *Clin Neurophysiol* 2004; 115: 356–60.

17. Magistris MR, Rosler KM, Truffert A, et al. Transcranial stimulation excites virtually all motor neurons supplying the target muscle. A demonstration and a method improving the study of motor evoked potentials. *Brain* 1998; 121: 437–50.

18. Attarian S, Verschuere A, Pouget J. Magnetic stimulation including the triple-stimulation technique in amyotrophic lateral sclerosis. *Muscle Nerve* 2007; 36: 55–61.

19. Ravits JM, La Spada AR. ALS motor phenotype heterogeneity, focality, and spread: deconstructing motor neuron degeneration. *Neurology* 2009; 73: 805–11.

Literatur:

1. Wijesekera LC, Leigh PN. Amyotrophic lateral sclerosis. *Orphanet J Rare Dis* 2009; 4: 3.

2. Traynor BJ, Codd MB, Corr B, et al. Incidence and prevalence of ALS in Ireland, 1995–1997: a population-based study. *Neurology* 1999; 52: 504–9.

3. Li TM, Alberman E, Swash M. Comparison of sporadic and familial disease amongst 580 cases of motor neuron disease. *J Neurol Neurosurg Psychiatry* 1988; 51: 778–84.

4. Ludolph A. Geschichte, Epidemiologie und diagnostische Kriterien. In: Dengler R, Ludolph

A, Zierz S (Hrsg). *Amyotrophe Lateralsklerose*. Thieme-Verlag, Stuttgart, 2000; 1–16.

5. Brooks BR. El Escorial World Federation of Neurology criteria for the diagnosis of amyotrophic lateral sclerosis. Subcommittee on Motor Neuron Diseases/Amyotrophic Lateral Sclerosis of the World Federation of Neurology Research Group on Neuromuscular Diseases and the El Escorial "Clinical limits of amyotrophic lateral sclerosis" workshop contributors. *J Neurol Sci* 1994; 124 (Suppl): 96–107.

6. Brooks BR, Miller RG, Swash M, et al. El Escorial revisited: revised criteria for the

Dr. med. Sonja Körner

Geboren 1979. Studium der Humanmedizin an der Georg-August-Universität Göttingen und der Medizinischen Hochschule Hannover. Seit 2006 Assistenzärztin in der Abteilung Neurologie der Medizinischen Hochschule Hannover. Dissertation „Die Expression von GABAA- und AMPA-Glutamat-Rezeptor-untereinheiten im Rückenmark des SOD1-Mausmodells der Amyotrophen Lateralsklerose (ALS) – Eine In-situ-Hybridisierungsstudie“.



Mitteilungen aus der Redaktion

Besuchen Sie unsere zeitschriftenübergreifende Datenbank

[Bilddatenbank](#)

[Artikeldatenbank](#)

[Fallberichte](#)

e-Journal-Abo

Beziehen Sie die elektronischen Ausgaben dieser Zeitschrift hier.

Die Lieferung umfasst 4–5 Ausgaben pro Jahr zzgl. allfälliger Sonderhefte.

Unsere e-Journale stehen als PDF-Datei zur Verfügung und sind auf den meisten der marktüblichen e-Book-Readern, Tablets sowie auf iPad funktionsfähig.

[Bestellung e-Journal-Abo](#)

Haftungsausschluss

Die in unseren Webseiten publizierten Informationen richten sich **ausschließlich an geprüfte und autorisierte medizinische Berufsgruppen** und entbinden nicht von der ärztlichen Sorgfaltspflicht sowie von einer ausführlichen Patientenaufklärung über therapeutische Optionen und deren Wirkungen bzw. Nebenwirkungen. Die entsprechenden Angaben werden von den Autoren mit der größten Sorgfalt recherchiert und zusammengestellt. Die angegebenen Dosierungen sind im Einzelfall anhand der Fachinformationen zu überprüfen. Weder die Autoren, noch die tragenden Gesellschaften noch der Verlag übernehmen irgendwelche Haftungsansprüche.

Bitte beachten Sie auch diese Seiten:

[Impressum](#)

[Disclaimers & Copyright](#)

[Datenschutzerklärung](#)