

Journal für
Kardiologie

Austrian Journal of Cardiology

Österreichische Zeitschrift für Herz-Kreislaufkrankungen

**Evolution und Zukunftsperspektiven
der perkutanen Koronarintervention
(PCI)**

Meier B

Journal für Kardiologie - Austrian


Journal of Cardiology 2010; 17

(7-8), 273-278

Homepage:

www.kup.at/kardiologie

**Online-Datenbank mit
Autoren- und Stichwortsuche**



Indexed in EMBASE/Excerpta Medica/SCOPUS

www.kup.at/kardiologie

Krause & Pachernegg GmbH · VERLAG für MEDIZIN und WIRTSCHAFT · A-3003 Gablitz

P.b.b. 02Z031105M, Verlagspostamt: 3002 Purkersdorf, Erscheinungsort: 3003 Gablitz

Evolution und Zukunftsperspektiven der perkutanen Koronarintervention (PCI)

B. Meier

Kurzfassung: Die kathetergestützte Behandlung der Koronaren Herzkrankheit (PCI) hat aus der vorwiegend diagnostischen Disziplin Kardiologie eine halbchirurgische gemacht. Als Geburtsstunde dieser sogenannten interventionellen Kardiologie gilt der 16. September 1977, als in Zürich durch Grüntzig zum ersten Mal ein Herzkranzgefäß aufgeweitet wurde. Dem damals 38-jährigen Patienten geht es auch heute, 33 Jahre später, ausgezeichnet. Zwischenzeitlich ist dieser Eingriff zum wesentlichsten medizinischen Eingriff schlechthin geworden. Man schätzt seine Frequenz global auf 2–3 Millionen pro Jahr. In Österreich werden jährlich über 20.000 solcher Eingriffe durchgeführt. Etwa 34 österreichische Zentren bieten diesen Eingriff an.

Heute werden solche Eingriffe etwa 2- bis 4-mal mehr durchgeführt als klassische herzchirurgische Bypass-Operationen, welche es seit den 1960er-Jahren gibt. Die zunehmende Frühabklärung der Koronaren Herzkrankheit führt dazu, dass sie meistens im noch wenig fortgeschrittenen Stadium entdeckt wird, welches durch kathetergestützte Behandlung ausreichend therapiert werden kann. Späte Stadien benötigen nach wie vor die offene Herzoperation.

In den gut 3 Jahrzehnten ihres Bestehens hat die Koronardilatation mit dem Einsatz des Koro-

narstents ab 1986 eine wesentliche Verbesserung erfahren. Seit ca. 7 Jahren geben diese „Metallgitterchen“ ein Medikament ab, welches eine überschießende Narbenbildung verhindert und damit die Notwendigkeit für erneute Eingriffe vermindert. Andere Verfahren, mit der Absicht den Ballon zu ersetzen (Laser, Bohrgeräte etc.) haben sich nicht durchgesetzt.

Die Koronardilatation bleibt im Sandwich zwischen einer rein medikamentösen Therapie bei leichter Koronarer Herzkrankheit und der chirurgischen Therapie bei fortgeschrittener Koronarer Herzkrankheit. Die jeweiligen Grenzen sind Grauzonen, die nicht von allen Fachleuten gleich gehandhabt werden.

Abstract: Evolution and Future Prospects of PCI. Transcatheter treatment of coronary artery disease (PCI) has transformed the purely diagnostic discipline cardiology into a semi-surgical specialty. The berth of the so-called interventional cardiology was the first PCI performed by Grüntzig in Zurich, Switzerland, on September 16, 1977. The patient was 38 years old and he is still in excellent health, 33 years later. Meanwhile, PCI has matured to the most important medical intervention worldwide considering its clinical and economical potential. It is estimated

that globally 2–3 million PCIs are performed. In Austria over 20,000 PCIs are performed per year, in about 34 centers dispersed across the country.

Today PCI numbers are 2–4 times larger than the numbers of the classical coronary artery bypass operations, available since the 60ies. An increasingly early detection and invasive work-up of coronary artery disease favors PCI over bypass surgery, which can be reserved to the advanced cases that have escaped early detection.

In the 3 decades of its existence PCI has seen only one major change of paradigm, i. e., the introduction of the coronary stent in 1986. For the past 7 years, drug-eluting stents have gradually replaced conventional bare metal stents. They effectively contain the inner scarring after stent implantation and thereby reduce the need for re-interventions due to restenosis. Other techniques meant to replace or complement the balloon (laser, drills etc.), have come and gone.

PCI sees itself squeezed between medical therapy for mild coronary artery disease and surgical therapy for advanced coronary artery disease. There is significant overlap to both sides and the debate about what best to do with these patients is ongoing. **J Kardiol 2010; 17 (7–8): 273–8.**

■ Vorgeschichte

Vorläufer

Die PCI stand nicht am Anfang der interventionellen (sprich invasiv-therapeutischen) Kardiologie. Ihr voran ging eine Drahtvalvuloplastie der Pulmonalklappe durch den Mexikaner Alvarez 1951, publiziert 1953 [1]. Weitere Vorläufer waren die Ballonseptostomie des Amerikaners Rashkind 1966 [2], die kathetergestützte Technik zum Verschluss des offenen Ductus Botalli durch Porstmann in Ostberlin [3] sowie der Verschluss des Atriumseptumdefekts (ASD) durch die Amerikaner King und Mills 1975 [4]. Diese Technik hat wohl als einzige interventionelle Methode das Potenzial, der PCI eines Tages sogar zahlenmäßig den Rang abzulaufen, sollte der Verschluss des offenen Foramen ovale (PFO) zum Standard werden.

Tabelle 1 führt die chronologische Liste der interventionellen Kardiologie bis zum heutigen Tag weiter. Aufsehenerregend und gleichzeitig weltumspannend und börsenwirksam waren bis anhin die PCI, die elektrophysiologischen Eingriffe (na-

mentlich die Therapie des Vorhofflimmerns) sowie in Drittweltländern die Ballondilatation der Mitralklappe bei der senilen Aortenstenose zuzutrauen.

PCI

Die perkutane Koronarintervention (PCI), ursprünglich perkutane transluminale Koronarangioplastie (PTCA) genannt, ist Abkömmling der peripheren Katheterangioplastie. Diese wurde 1964 durch die Amerikaner Dotter und Judkins initiiert [5]. Zunächst hatte Porstmann vergeblich versucht, die unpraktische Bougiermethode von Dotter durch einen Latexballon zu ersetzen, dessen Ausdehnung durch einen Plastik käfig begrenzt war [6]. Der Durchbruch gelang einem anderen Deutschen, Andreas Grüntzig, in Zürich mit einem Polyvinylchlorid-Ballonkatheter [7].

Andreas Roland Grüntzig wurde am 25. Juni 1939 in Dresden als Sohn eines Geografen geboren, der im 2. Weltkrieg verschollen blieb. Die Mutter zog mit ihren 2 Söhnen nach Argentinien zu Verwandten, kehrte aber nach 2 Jahren nach Dresden zurück. Dort verbrachte Grüntzig seine Jugend. Gemäß Planwirtschaft sollte er Maurer lernen, doch die Familie übersiedelte 1957 nach Westdeutschland, kurz bevor die berühmte Mauer erstellt wurde. Grüntzig studierte Medizin in Heidelberg und kam nach Ausbildungsjahren in Chirurgie und Epidemiologie 1969 an das damalige Kantons-

Eingelangt am 14. August 2009; angenommen am 18. August 2009.

Aus dem Universitätsspital Bern

Korrespondenzadresse: Prof. Dr. med. Bernhard Meier, Direktor und Chefarzt Kardiologie, Universitätsspital, CH-3010 Bern; E-Mail: bernhard.meier@insel.ch

Tabelle 1: Chronologie der Interventionellen Kardiologie

1953	Rubio-Alvarez	Valvuloplastie der Pulmonalklappe
1966	Rashkind	Atriale Septostomie
1966	Porstmann	Verschluss des Ductus Botalli
1975	King	Vorhofseptumdefektverschluss
1977	Grüntzig	Perkutane Koronarintervention (PCI)
1982	Gallagher	Ablation des His-Bündels
1983	Lababidi	Ballondilatation der kongenitalen Aortenklappenstenose
1984	Inoue	Ballondilatation der rheumatischen Mitralklappenstenose
1986	Puel	Stentimplantation als Verbesserung der PCI
1987	Simpson	Koronararterektomie
1990	Palacios	Ballonfenestration des Perikards bei chronischen Ergüssen
1994	Sigwart	Alkoholablation der obstruktiven Septumhypertrophie
1996	Condado	Brachytherapie zur Prävention der koronaren Restenose
1997	Oesterle	Perkutane transmyokardiale Laserrevaskularisierung
1998	Waxman	Transatrialer perikardialer Zugang zur Medikamentenapplikation
2000	Bonhoeffer	Perkutaner Ersatz der Pulmonalklappe
2001	Sievert	Verschluss des linken Vorhofs beim Vorhofflimmern
2002	Cribier	Perkutaner Ersatz der Aortenklappe bei seniler Stenose
2003	Feldman	Perkutane Reparatur der Mitralsuffizienz

spital in Zürich. Eigentlich hatte er sich als Internist beim im deutschen Sprachraum durch sein Lehrbuch bekannten Heglin beworben. Dieser verstarb kurz nach Grüntzigs Stellenantritt. Grüntzig fand Unterschlupf in der neu gegründeten Angiologischen Abteilung von Bollinger. Daher rührt sein Kontakt mit Gefäßleiden.

Bei Zeitler in Deutschland ließ sich Grüntzig als Gastarzt in der Dotter-Dilatationsmethode peripherer Arterien ausbilden und führte das Verfahren in Zürich ein. Zusammen mit seiner Frau, seiner persönlichen Assistentin Maria Schlumpf, einer kleinen Gruppe von Freunden und einigen Fachleuten modifizierte er das Verfahren zur Ballondilatation. Erste Versuche an Leichenkoronarien wurden vom beteiligten Pathologen als Beweis der Untauglichkeit der Methode interpretiert. Grüntzig ließ sich nicht beirren und führte Hunderversuche zusammen mit dem Herzchirurgen Marko Turina durch. Auch dort wurde bei der histologischen Aufarbeitung die ausge dehnte Dissektion der Intima der behandelten Koronarien bemängelt. Zwischenzeitlich hatte Grüntzig jedoch durch seine klinische Erfahrung der Ballondilatation in Beinarterien gelernt, dass solche Dissektionen initial das Lumen unregelmäßig machten, in der Folge aber zumeist glattwandig ausheilten mit nur geringem Verlust des verbleibenden Lumen durchmessers.

1976 war ein miniaturisierter Ballonkatheter für die klinische Erprobung in einem Herzkranzgefäß bereit. Inzwischen hatte die kleine medizinaltechnische Firma Schneider Medintag in Zürich die Produktion übernommen. Grüntzig hatte das Placet des berühmten lokalen Herzchirurgen Ake Senning, der dieser aufkeimenden Konkurrenz offenbar einen Nischenplatz ver-

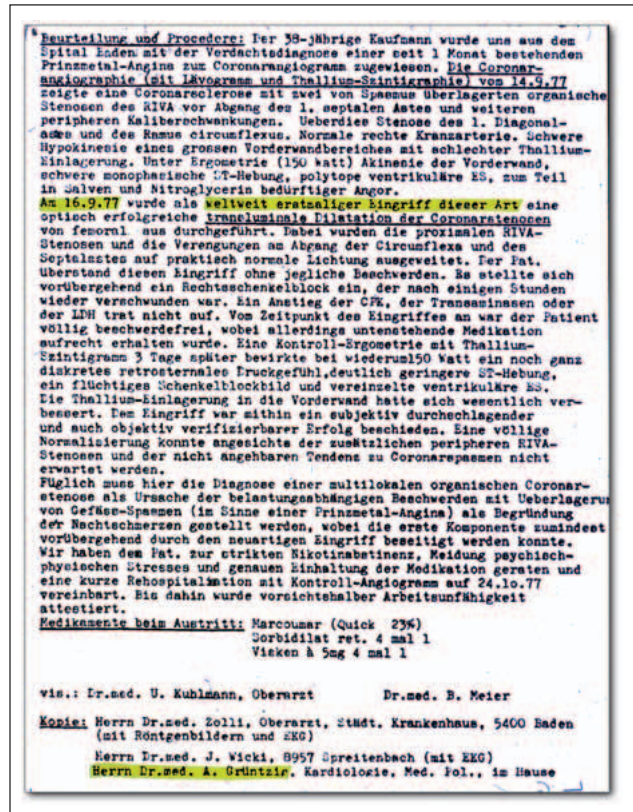


Abbildung 1: Auszug aus dem Arztbericht des weltweit ersten PCI-Falls

gönnen mochte, deren Potenzial indes offenbar falsch eingeschätzt. Diese Unterstützung fand Eingang in die Literatur unter dem Titel „surgical stand-by“, welcher über Jahrzehnte Gegenstand bewegter Diskussionen war und bis heute in etlichen Richtlinien als unabdingbare Voraussetzung zu jeder PCI genannt wird.

In jener Zeit kamen typischerweise nur Patienten zur invasiven Koronarabklärung, die bereits Infarkte durchgemacht hatten und eine therapierefraktäre Angina pectoris aufwiesen. Man fand regelhaft eine fortgeschrittene Dreifäßerkrankung, während Grüntzig einen Patienten mit nur einer Koronarläsion suchte. Am 22. März 1976 kam es zu einem, der ursprünglichen Absicht, mit einem einfachen Fall zu beginnen, zuwiderlaufenden Versuch, bei einem moribunden, inoperablen Patienten mit schwerster Dreifäßerkrankung und instabiler Angina pectoris zur Symptomlinderung zumindest eine der vielen Engstellen aufzudehnen. Der Patient hatte zudem einen Verschluss der abdominalen Aorta, weshalb Grüntzig versuchte, über den Arm mit seinem großen Prototyp-Führungskatheter (3,3 mm Durchmesser = 10 French) das Koronarostium zu erreichen. Dies gelang nicht. Ein Ballonkatheter wurde nicht verwendet und der Patient erlag 2 Tage später seinem Leiden [8]. Im März 1977, nach mehr als einem Jahr erfolgloser Suche nach einem ersten Patienten, wurden als Kompromiss in San Francisco, USA, erstmalig intraoperativ durch Grüntzig, Myler und Hannah Ballon-PCIs durchgeführt. Die Arterien wurden sicherheitshalber zusätzlich mit einem Bypass versehen. Die aufgedehnten Stellen erwiesen sich bei einer Frühangiographie als durchgängig, was die Motivation verstärkte, einen ersten Patienten für die echte perkutane Anwendung der PCI zu finden.

Schließlich war es mir vergönnt, einen 38-jährigen Patienten zu finden, welcher wegen einer instabilen Angina eine Koronarangiographie gehabt hatte. Diese zeigte eine isolierte proximale Stenose im Ramus interventricularis anterior (RIVA). Grüntzig weilte zu jenem Zeitpunkt einmal mehr in den USA und suchte dort erfolglos einen ersten Patienten. Bei seiner Rückkehr war er von besagtem Fall angetan und erklärte dem Patienten, dass eine Alternative zur sonst notwendigen Bypass-Operation bestehe. Der Patient willigte ein und der Eingriff wurde auf den 16. September 1977 festgelegt. Es gab damals weder eine Ethische Kommission noch ein schriftliches Einverständnisformular.

Dem Eingriff, der mir in unvergesslicher Erinnerung geblieben ist, wohnten etwa 10 interessierte Personen bei. Auch Herzchirurgen schauten vorbei und nahmen, was geschah, sichtlich nicht wirklich ernst. Eine Perfusionspumpe stand bereit, um wie bei den Hunderversuchen während der Ballonfüllung durch das Katheterlumen das Myokard mit aus der gegenseitigen Femoralarterie gewonnenem Arterienblut zu versorgen. Sie kam nicht zum Einsatz, da der Patient den kurzen Ballonverschluss seines RIVAs problemlos tolerierte. Als einziger Nebeneffekt trat ein vorübergehender Rechtsschenkelblock auf [9]. Der Auszug aus dem Arztbericht (Abb. 1) erwähnt dies. Bemerkenswert an diesem Bericht ist einerseits, dass Andreas Grüntzig nicht als Unterzeichnender, sondern lediglich als Kopienempfänger figuriert (bedingt durch die Spitalhierarchie, die auch für einen besonderen Fall nicht umzustößen war) und andererseits die Beschreibung des weiteren Verlaufs. Dieser war für eine PCI atypisch und alles andere als verheißungsvoll, blieb der Belastungsversuch doch deutlich positiv. Meine Beschreibung der durchgeführten Dilatation nennt neben der Zielstenose noch 2 weitere Dilatationsorte (Abgang der Circumflexa und des Septalastes). Dies beruht darauf, dass gemäß Gepflogenheit der Herzkatheterbericht wörtlich zu kopieren war. Dieser wurde nicht von Grüntzig selbst, sondern von einem Radiologen abgefasst, welcher im Katheterlabor nicht zugegen war. Der Ballon wurde an keiner der beiden nachgenannten Stellen, wohl aber im Abgang eines Diagonalastes kurz aufgedehnt [9]. Bemerkenswert ist zudem die Tatsache, dass die Nachbehandlung mit einem Kumarin, nicht aber mit Acetylsalicylsäure veranlasst wurde.

Der klinische Verlauf des Patienten war hervorragend. Bis heute erfreut er sich bester Gesundheit und ist auch mit 71 Jahren körperlich noch sehr aktiv. Im Jahr 2000 wurde eine weitere Engstelle etwa 2 cm proximal der ursprünglichen mit einem Stent versehen. Bei dieser Gelegenheit zeigte sich die historische Stelle weiterhin rezidivfrei.

Misserfolge und Komplikationen blieben bei späteren Patienten nicht aus, brachten aber weder Grüntzig noch die Methode vom vorsichtig geplanten und umsichtig geleiteten Erfolgskurs ab. Die PCI entwickelte sich in der Folge zum wichtigsten medizinischen Eingriff schlechthin, wenn man Verbreitung, Zahl sowie medizinische und ökonomische Bedeutung in Betracht zieht. Knapp 9 Jahre nach dem ersten Patienten, ein halbes Jahr nach Grüntzigs tragischem und nie restlos geklärten Tod am Steuer eines Flugzeuges (27. Oktober 1985), wurde die PCI in Toulouse am 28. März 1986 durch die Ein-

führung des Koronarstents durch Jacques Puel (gestorben 2008) entscheidend ergänzt [10].

■ Heutige Bedeutung der PCI

Im Gegensatz zur häufig geäußerten anderslautenden Meinung und der phänomenalen Entwicklung der Technologie blieb die Indikation zur Koronarangioplastie seit Einführung im Wesentlichen unverändert. Schon zu Beginn plädierte Grüntzig dafür, die Methode für die frühe Koronare Herzkrankheit zu verwenden. Es war ihm klar, dass bei diffusem Befall der Gefäße die zu erwartende Kumulation von Komplikationen und Rückfällen der Methode letztlich abträglich sind. Er setzte sich dafür ein, das diagnostisch-therapeutische Verhalten gegenüber der Koronaren Herzkrankheit grundlegend zu ändern und die Krankheit früh-invasiv abzuklären. Da er damit in hiesigen Breitengraden auf wenig Verständnis stieß, drängten sich die USA auf, wo die prompte Abklärung der Koronaren Herzkrankheit in Hinsicht auf eine Revascularisierung weiter fortgeschritten war. Dahin emigrierte Grüntzig 1980, womit sich das Zentrum der PCI unwiederbringlich in die USA verlagerte.

Gegenwärtig werden dort jährlich etwa eine Million solcher Eingriffe durchgeführt, im Rest der Welt wohl zumindest eine weitere Million. Die wirtschaftliche Bedeutung der PCI lässt sich anhand einer Überschlagsrechnung basierend auf einem Umsatz von etwa 10.000 € pro Eingriff mal 2 Millionen pro Jahr ermesen. Dies schließt die Investitionen in Publikationen und Weiterbildung sowie in den Fach- und Patiententourismus nur ansatzweise ein. Die Rückprojektion dieses gigantischen Wirtschaftszweiges auf einen Arzt und einen Patienten 1977 in Zürich beeindruckt. Aktuelle Schätzungen gehen in Westeuropa von 5000–10.000 diagnostischen Koronarangiographien pro Jahr und 1 Million Einwohner sowie 2000–3500 PCIs aus. Die Ausbeute der diagnostischen Untersuchungen hinsichtlich PCI variiert zwischen 30 % und 50 %. Dazu kommen 5–10 % Bypass-Operationen. Bei den verbleibenden diagnostischen Koronarangiographien wird entweder ein Normalbefund erhoben (die Untersuchung war damit nicht zwangsläufig überflüssig, da sie in der Regel das Patientenmanagement beeinflusste) oder es wurde ein nicht behandlungsbedürftiger Befall der Kranzarterien festgestellt.

Österreich hat weltweit die beste und am weitesten zurückreichende landesweite Erfassung der Zahl sowie der Qualität der PCI-Eingriffe [11]. Derzeit wird in 34 Institutionen mit der Möglichkeit zur diagnostischen Koronarangiographie auch ausnahmslos die PCI angeboten. Es stehen dafür 46 Messplätze zur Verfügung, an denen 249 Ärzte diagnostisch und 201 therapeutisch tätig sind. Nur knapp 1/3 der Zentren verfügen über Herzchirurgie im Hause. Es werden über 50.000 diagnostische Untersuchungen jährlich durchgeführt sowie etwa 20.000 PCIs. Mehrgefäßeingriffe in einer Sitzung machen lediglich etwa 16 % aus, eine Zahl, die sich seit der ersten Erhebung kaum verändert hat. Jede dritte PCI ist ungeplant und gut 80 % werden in der gleichen Sitzung wie die diagnostische Angiographie durchgeführt. Eine ausschließliche Ballondilatation wird in weniger als 10 % der Patienten angewendet und die seit 2002 erhältlichen medikamentabgebenden Stents kommen in 2/3 der gestenteten Patienten zur

Anwendung. Im Vergleich mit den umgebenden Ländern liegen die österreichischen Zahlen durchwegs im Mittelfeld.

■ Alternativen zur Ballondilatation

Von den Alternativ- bzw. Ergänzungsmethoden der Ballondilatation hat in den vergangenen 30 Jahren lediglich der Stent eine nachhaltige Verbesserung gebracht. Seit 2002 ersetzt der aktive, medikamentabgebende Stent nach und nach den ursprünglichen passiven (unbeschichteten) Metallstent. Stents haben das Risiko eines akuten Gefäßverschlussproblems von etwa 7 % auf unter 1 % gesenkt. Dies hat eine Lockerung des „surgical stand-by“ ermöglicht. Allerdings haben sie den Preis des Verfahrens erhöht und das Risiko eines späten Verschlusses der behandelten Stelle eingeführt.

Die Notwendigkeit eines Wiedereingriffs für dieselbe Stelle wurde durch Stents zunächst von etwa 20 % auf 15 % gesenkt. Die aktiven Stents haben dieses Risiko zusätzlich halbiert. Mit den aktiven Stents konnte der Bedarf eines Zweit-eingriffs wegen Rezidiven gegenüber der reinen Ballondilatation von etwa 20 % auf 7 % gesenkt werden. Allerdings haben sie das Risiko eines späten Stentverschlusses (nach dem ersten Jahr) von etwa 0,2 % auf 0,4 % (pro Jahr) verdoppelt [12, 13]. Dies beruht mehrheitlich darauf, dass die Endothelabdeckung der aktiven Stents dünner und damit weniger reißfest ist als die der passiven Stents. Dass nach einer Ballonangioplastie keine solchen Spätthrombosen auftreten, ist dadurch erklärt, dass sich eine neue elastische Endothelschicht in mehreren Schichten auf die vorher brüchige Plaque legt.

Insgesamt ist heute anerkannt, dass die effizienteste und auch sicherste Behandlung einer Koronarstenose die Implantation eines aktiven Stents ist [14–22]. Dies gilt für alle Patienten und auch für großkalibrige Koronararterien [23].

Noch oft verkannt ist hingegen die Tatsache, dass aktive Stents im ersten Monat weniger häufig Stentthrombosen erleiden als passive Stents. Dies mag noch kein schlüssiges Argument dafür sein, Patienten, die z. B. wegen eines im Voraus geplanten Eingriffs Plättchenhemmer absetzen müssen, mehrheitlich mit aktiven Stents zu versorgen. Es besteht die Möglichkeit, dass aktive Stents unter Plättchenhemmschutz weniger zu Thrombose neigen, aber ohne Plättchenhemmerschutz mehr. Allerdings besteht theoretisch auch die Möglichkeit, dass das typischerweise den Stent bedeckende Polymer antithrombotisch wirkt, solange es noch unabgedeckt und voll mit dem Blut in Kontakt ist.

Andere Methoden, wie die direktionale Atherektomie, die Rotablation oder die Laserapplikation zur Behandlung der Koronaren Herzkrankheit, haben sich als komplikationsreicher, komplexer und weniger wirksam erwiesen, sogar wenn sie gegen die alleinige Ballondilatation verglichen wurden. Diese Verfahren wurden heute flächendeckend durch das Stenting ersetzt.

Es ist durchaus möglich, mit modernen Stentballonen, einer limitierten Auswahl von Führungskathetern mit 6 oder sogar 5 French (1,7–2,0 mm) Durchmesser sowie modernen Koronar-drähten mit mindestens einem hydrophilen Exemplar

Tabelle 2: Optionale Ergänzungen zum Trio Führungskatheter/Führungsdraht/Stentballon

- Direktionale Atherektomie
- Rotablation
- Emboliefilter
- Absaugkatheter
- Intravaskulärer Ultraschall
- Optische Kohärenztomographie
- Druckmessdrähte
- Angioskopie
- Brachytherapie
- Stichstellenverschluss-Systeme

sämtliche PCI-Fälle anzugehen. Zusätzliche Geräte (Tab. 2) erhöhen die Erfolgchance nicht wesentlich, bieten aber interessante Forschungsmöglichkeiten. Bei den Medikamenten hat sich die doppelte Plättchenhemmung mittels Acetylsalicylsäure und dem Thienopyridin Clopidogrel durchgesetzt. In 5–20 % der Fälle wird auch ein intravenöser GlykoproteinIIb/IIIa-Antagonist als nützlich erachtet. Einzelne Labors bevorzugen den Thrombinantagonisten Bivalirudin oder niedermolekulare Heparine, die meisten arbeiten indes ebenso erfolgreich mit dem althergebrachten unfractionierten Heparin.

■ Verbleibende Unzulänglichkeiten der PCI

Bei Mehrgefäßerkrankungen ist das Risiko für Rückfälle, akute und späte Thrombosen sowie Schäden an Nichtzielstellen kumulativ. Dazu kommen längere Eingriffszeiten, größere Strahlen- und Kontrastmitteldosen sowie höhere Kosten. Dies hält den Prozentsatz von Mehrgefäßdilata-tionen einer Sitzung im Bereich von 20 % [11, 24]. Die eindruckliche Mengenausweitung beruht hauptsächlich auf der früheren Erfassung der Koronaren Herzkrankheit mittels Koronarangiographie. Sie sorgt dafür, dass zunehmend Frühstadien entdeckt werden, die sich für die PCI gut eignen.

Chronische Totalverschlüsse stellen nach wie vor eine hohe technische Hürde dar, obwohl die entsprechende Erfolgsrate mit spezifischen Drähten und Techniken verbessert werden konnte. Es ist fraglich, welcher Aufwand für einen Eingriff gerechtfertigt ist, der definitionsgemäß wenig prognostischen Wert haben kann. Ein bereits chronisch verschlossenes Gefäß kann logischerweise keinen Herzinfarkt verursachen. Ein selten genannter günstiger Effekt einer Rekanalisierung eines solchen Verschlusses besteht allenfalls darin, dass das einst verschlossene Gefäß als Kollateralspender beim späteren Verschluss eines bislang offenen Gefäßes dienen und bestenfalls sogar lebensrettend sein kann. Randomisierte Studien haben indessen der Rekanalisation der chronischen Koronarverschlüsse jeglichen prognostischen Vorteil abgesprochen [25].

■ Voraussetzungen zur PCI

Zur PCI gehört ein modernes Katheterlabor mit digitaler Bildverarbeitung sowie mindestens einem Ersatzdurchleuchtungssystem für den Pannenfall. Ein möglichst umfassendes Lager an Führungskathetern, Führungsdrähten und Ballonkathetern mit und ohne Stents will sorgfältig unterhalten sein,

wie auch eine kleine, aber spezifische Apotheke mit koronarwirksamen Medikamenten sowie Antikoagulantien und Plättchenhemmern. Das Labor muss wie eine Intensivstation mit allen Reanimationsgeräten versehen sein, welche ausnahmslos transportfähig sind.

Einen wichtigen Qualitätsfaktor des Labors bildet die personelle Dotierung. Zumindest der Hauptoperateur muss entsprechend gängiger Richtlinien ausgebildet sein, d. h. über eine mindestens einjährige Exklusivausbildung an einem anerkannten Großzentrum verfügen. Ein zweiter unabhängig operationsberechtigter interventioneller Kardiologe sollte im Hause anwesend sein. Das Assistenzpersonal muss profunde Fachkenntnisse und große Fallfahrung aufweisen, um raschen und professionellen Gebrauch der Installationen und des Materials zu gewährleisten. Eine umfassende (Mit-)Nachbetreuung der PCI-Patienten durch das interventionelle Kardiologieteam ist unabdingbar. Sie ermöglicht rasche und durchgehend fachkundige Abwicklung des Klinikaufenthalts sowie zweckmäßige Maßnahmen bei Komplikationen. Regelmäßige Morbiditäts- und Mortalitätsbesprechungen und Quer- und Längsvergleiche sind ebenso selbstverständlich wie eine detaillierte Datenbank. Diese muss von fachkundigem Personal gespeist und regelmäßig analysiert werden. Eine strukturierte Weiterbildung des ärztlichen und nicht-ärztlichen Fachpersonals durch Analyse eigener Fälle, Literaturstudium und Teilnahme an entsprechenden Kursen und Kongressen ist essenziell und bei der Bemessung der Arbeitskräfte zu berücksichtigen.

Zahlreiche Länder und Gremien haben entsprechende Richtlinien erlassen [26–31].

Studien, welche die konservative Therapie bei der stabilen koronaren Herzkrankheit mit der PCI verglichen haben und keinen Vorteil der PCI fanden, greifen eindeutig zu kurz [32–35]. Die Koronare Herzkrankheit entwickelt ihr negatives prognostisches Potenzial erst über viele Jahre bis Jahrzehnte. Selbst ein Verlauf von 3–5 Jahren ist in der Regel zu kurz, um die Vorteile des Eingriffs aufzuzeigen. Dasselbe gilt für Studien, welche der PCI bei hämodynamisch (noch) nicht relevanten Stenosen die Indikation absprechen [36, 37]. Ob eine Stenose hämodynamisch signifikant ist, entscheidet lediglich darüber, ob der Patient Anstrengungsangina hat oder nicht. Das Risiko einer Plaqueruptur mit Infarkt korreliert nur im weitesten Sinne mit dem Schweregrad der Stenose. Entsprechend macht die mechanische Ruhigstellung einer noch nicht signifikanten Engstelle („plaque sealing“) konzeptuell Sinn, solange dies mit niedrigem Komplikationsrisiko geschieht. Ein nachweislicher Erfolg ist indes erst nach 5–10 Jahren zu erwarten.

Ebenso mit Vorsicht zu genießen sind vergleichende Studien der PCI und der Bypass-Chirurgie bei fortgeschrittener Koronarer Herzkrankheit. Im nicht-randomisierten Vergleich eines großen amerikanischen Registers war ein Mortalitätsvorteil der Chirurgie sowohl bei Zwei- wie auch bei Dreifäß-erkrankungen auszumachen [38]. Der Unterschied beruhte indes auf einer vorangegangenen Datenberichtigung gemäß Ursprungszustand der Patienten. Ohne diese Berichtigung waren die Verläufe deckungsgleich. Dies beweist nicht, dass die Methoden austauschbar sind, deutet aber darauf hin, dass

die verantwortlichen Ärzte insgesamt sinnvolle Therapieentscheidungen gefällt hatten. Im randomisierten Vergleich eines aktiven Stents der ersten Generation mit moderner Bypass-Chirurgie zeigte sich nicht unerwartet insgesamt eine Überlegenheit der chirurgischen Revaskularisierung [39]. Es fanden sich indes durchaus Untergruppen wie die Hauptstammstenose mit höchstens einer zusätzlichen Läsion, bei der die PCI mehr als nur kompetitiv war.

■ Zukunftsperspektiven

Die alterskorrigierte Prävalenz der Koronaren Herzkrankheit hat Dank greifender Präventivmaßnahmen nicht nur in Österreich den Zenit überschritten. Dennoch ist vorderhand eine weitere Zunahme an Koronareingriffen zu erwarten, da die steigende Überalterung der Bevölkerung die Gesamtprävalenz der Koronaren Herzkrankheit erhöht [40]. Die entsprechenden Eingriffe versprechen berufliche Befriedigung, Prestigegewinn und großzügige Abgeltung, die Katheterplätze sind ausreichend vorhanden. Mithin kann von einer weiteren zahlenmäßigen Vermehrung dieser Eingriffe ausgegangen werden. Als Bremsfaktoren stellen sich eine Mittelkontingentierung oder eine Rationierung des therapeutischen Angebots heraus. Beide sind für den Arzt unethisch. Der ärztliche Stand wird sie nur akzeptieren und in Tat umsetzen, wenn sie obrigkeitlich verfügt werden.

Als mittelbare Kostendämpfung stehen die Beschneidung der finanziellen Anreize für das ärztliche Personal in Form von Fallpauschalen, Honorarkürzungen und Versicherungsrückstufungen ins Haus. Einige dieser Maßnahmen werden von ärztlicher Seite in vorauseilendem Gehorsam freiwillig realisiert, andere werden bekämpft.

Die Idee, PCI analog einer Zahnarztpraxis ausschließlich ambulant durchzuführen, scheitert daran, dass unvorhergesehene Schwierigkeiten und Komplikationen auch heute zwar selten, aber dennoch regelmäßig auftauchen und den im Ansatz einfachen Eingriff zu einer komplexen Angelegenheit machen können.

Die weitere Entwicklung der Koronarchirurgie in der Richtung weniger eingreifender Techniken (Eingriffe am schlagenden Herzen, Knopflochchirurgie etc.) schmälern den Unterschied der beiden Verfahren. Bislang wurden indes die Erwartungen nicht ganz erfüllt, da die Langzeitergebnisse der konventionellen Bypass-Chirurgie nicht das Wasser reichen können und auch die minimal-invasive Chirurgie der praktisch ambulant gewordenen PCI komfortmäßig nicht ebenbürtig ist. Hybrideingriffe wurden wiederholt propagiert, haben sich aber nie durchgesetzt. Die Idee, die einfachen Dinge während der diagnostischen Koronarographie mittels PCI zu erledigen und den Rest dem Chirurgen zu überlassen, ist interessant, aber offenbar nicht zweckmäßig genug, um salonfähig zu werden.

Resorbierbare Stents werden ein Traum bleiben. Seit dem ersten Stenteinsatz wurden Rufe laut, der Stent müsse wieder verschwinden, nachdem er seine Schuldigkeit getan habe, was schon wenige Wochen nach der Implantation der Fall ist. Die Latte, mit absorbierbarem Material die heutige Geschmeidig-

keit eines Stents zu erreichen, ist hoch gelegt. Überdies besteht die Gefahr von überschießenden Absorptionsreaktionen des Gewebes bzw. von Losbrechen von Bruchstücken während des Resorptionsvorgangs. Die Vorstellung eines Stentfragments, das einige Wochen nach Einbringen eines resorbierbaren Stents im Hauptstamm in den Ramus interventricularis anterior embolisiert, ist keine gute.

Literatur:

1. Rubio-Alvarez V, Larson RL, Soni J. Valvulotomias intracardiacas por medio de un cateter. Arch Inst Cardiol Mex. 1953; 23: 183–92.

2. Rashkind WJ, Miller WW. Creation of an atrial septal defect without thoracotomy. JAMA 1966; 196: 991–2.

3. Porstmann W, Wierny L, Warnke H. Der Verschluss der Ductus arteriosus persistens ohne Thorakotomie. Thoraxchirurgie 1967; 15: 199–203.

4. King TD, Mills NL. Nonoperative closure of atrial septal defects. Surgery 1974; 75: 383–8.

5. Dotter CT, Judkins MP. Transluminal treatment of arteriosclerotic obstruction: description of a new technic and a preliminary report of its application. Circulation 1964; 3: 654–70.

6. Porstmann W. Ein neuer Korsett-Ballonkatheter zur transluminalen Rekanalisation nach Dotter unter besonderer Berücksichtigung von Obliterationen an den Beckenarterien. Rad Diagn 1973; 14: 239–44.

7. Gruentzig A, Hopff H. Perkutane Rekanalisation chronischer arterieller Verschlüsse mit einem neuen Dilatationskatheter. Dtsch Med Wochenschr 1974; 99: 2502–5.

8. Meier B. Balloon angioplasty. In: Topol EJ (ed). Comprehensive of Cardiovascular Medicine. Lippincott-Raven Publishers, Philadelphia, 1998; 2251–83.

9. Hurst JW. The first coronary angioplasty as described by Andreas Gruentzig. Am J Cardiol 1986; 57: 185–6.

10. Puel J, Joffe F, Rousseau H, Guernonprez B, Lancelin B, Valeix B, Imbert G, Bounhoure JP. Endo-prothèses coronariennes auto-expansives dans la prévention des resténoses après angioplastie transluminale. Arch Mal Coeur 1987; 8: 1311–2.

11. Mühlberger V, Pachinger O. Herzkathetereingriffe in Österreich im Jahr 2007 (mit Audit 2004 bis 2008). J Kardiol 2009; 16: 86–103.

12. Wenaweser P, Daemen J, Zwahlen M, van Domburg R, Juni P, Vaina S, Hellige G, Tsuchida K, Morger C, Boersma E, Kukreja N, Meier B, Serruys PW, Windecker S. Incidence and correlates of drug-eluting stent thrombosis in routine clinical practice. 4-year results from a large 2-institution cohort study. J Am Coll Cardiol 2008; 52: 1134–40.

13. de la Torre-Hernandez JM, Alfonso F, Hernandez F, Elizaga J, Sanmartin M, Pinar E, Lozano I, Vazquez JM, Botas J, de Prado AP, Hernandez JM, Sanchis J, Nodar JM, Gomez-Jaume A, Larmar M, Diarte JA, Rodriguez-Collado J, Rumoroso JR, Lopez-Minguez JR, Mauri J. Drug-eluting stent thrombosis: results from the multicenter Spanish registry ESTROFA (Estudio ESpanol sobre TRombosis de stents FArmacoactivos). J Am Coll Cardiol 2008; 51: 986–90.

14. Tu JV, Bowen J, Chiu M, Ko DT, Austin PC, He Y, Hopkins R, Tarride JE, Blackhouse G, Lazzam C, Cohen EA, Goeree R. Effectiveness and safety of drug-eluting stents in Ontario. N Engl J Med 2007; 357: 1393–402.

15. Wang FW, Uretsky BF, Freeman JL, Zhang D, Giordano SH, Goodwin JS. Survival advantage in Medicare patients receiving drug-eluting stents compared with bare metal stents: real or artefactual? Catheter Cardiovasc Interv 2008; 71: 636–43.

16. Groeneveld PW, Matta MA, Greenhut AP, Yang F. Drug-eluting compared with bare-metal coronary stents among elderly patients. J Am Coll Cardiol 2008; 51: 2017–24.

17. Malenka DJ, Kaplan AV, Lucas FL, Sharp SM, Skinner JS. Outcomes following coronary stenting in the era of bare-metal vs the era of drug-eluting stents. JAMA 2008; 299: 2868–76.

18. Mauri L, Silbaugh TS, Garg P, Wolf RE, Zelevinsky K, Lovett A, Varma MR, Zhou Z, Normand SL. Drug-eluting or bare-metal stents for acute myocardial infarction. N Engl J Med 2008; 359: 1330–42.

19. Shishehbor MH, Goel SS, Kapadia SR, Bhatt DL, Kelly P, Raymond RE, Galla JM, Brener SJ, Whitlow PL, Ellis SG. Long-term impact of drug-eluting stents versus bare-metal stents on all-cause mortality. J Am Coll Cardiol 2008; 52: 1041–8.

20. Ko DT, Chiu M, Guo H, Austin PC, Goeree R, Cohen E, Labinaz M, Tu JV. Safety and effectiveness of drug-eluting and bare-metal stents for patients with off- and on-label indications. J Am Coll Cardiol 2009; 53: 1773–82.

21. Leon MB, Alcocco DJ, Dawkins KD, Baim DS. Late clinical events after drug-eluting stents: the interplay between stent-related and natural history-driven events. JACC Cardiovasc Interv 2009; 2: 504–12.

22. James SK, Stenestrand U, Lindback J, Carlsson J, Schersten F, Nilsson T, Wallentin L, Lagerqvist B. Long-term safety and efficacy of drug-eluting versus bare-metal stents in Sweden. N Engl J Med 2009; 360: 1933–45.

23. Applegate RJ, Sacrinty MT, Kutcher MA, Santos RM, Gandhi SK, Little WC. 3-year

comparison of drug-eluting versus bare-metal stents. JACC Cardiovasc Interv 2009; 2: 231–9.

24. Cook S, Walker A, Hügli O, Togni M, Meier B. Percutaneous coronary interventions in Europe: Prevalence, numerical estimates and projections based on data up to 2004. Clin Res Cardiol 2007; 96: 375–82.

25. Hochman JS, Lamas GA, Buller CE, Dzavik V, Reynolds HR, Abramsky SJ, Forman S, Ruzyllo W, Maggioni AP, White H, Sadowski Z, Carvalho AC, Rankin JM, Renkin JP, Steg PG, Mascette AM, Sopko G, Pfisterer ME, Leor J, Fridrich V, Mark DB, Knatterud GL. Coronary intervention for persistent occlusion after myocardial infarction. N Engl J Med 2006; 355: 2395–407.

26. Joint Working Group on Coronary Angioplasty of the British Cardiac Society and British Cardiovascular Intervention Society. Coronary angioplasty: guidelines for good practice and training. Heart 2000; 83: 224–235.

27. Silber S, Albertsson P, Aviles FF, Camici PG, Colombo A, Hamm C, Jorgensen E, Marco J, Nordrehaug JE, Ruzyllo W, Urban P, Stone GW, Wijns W. Guidelines for percutaneous coronary interventions. The Task Force for Percutaneous Coronary Interventions of the European Society of Cardiology. Eur Heart J 2005; 26: 804–47.

28. Smith SC Jr, Feldman TE, Hirshfeld JW Jr, Jacobs AK, Kern MJ, King SB 3rd, Morrison DA, O'Neill WW, Schaff HV, Whitlow PL, Williams DO, Antman EM, Adams CD, Anderson JL, Faxon DP, Fuster V, Halperin JL, Hiratzka LF, Hunt SA, Nishimura R, Ornato JP, Page RL, Riegel B. ACC/AHA/SCAI 2005 guideline update for percutaneous coronary intervention: a report of the American College of Cardiology/American Heart Association Task Force on Practice Guidelines (ACC/AHA/SCAI Writing Committee to Update the 2001 Guidelines for Percutaneous Coronary Intervention). J Am Coll Cardiol 2006; 47: e1–e121.

29. DiMario C, DiSciascio G, Dubois-Rande JL, Michels L, Mills P. Curriculum and syllabus for interventional cardiology subspecialty training in Europe. EuroIntervention 2006; 2: 31–6.

30. King SB 3rd, Aversano T, Ballard WL, Beekman RH 3rd, Cowley MJ, Ellis SG, Faxon DP, Hannan EL, Hirshfeld JW Jr, Jacobs AK, Kellelt MA Jr, Kimmel SE, Landzberg JS, McKeever LS, Moscucci M, Pomerantz RM, Smith KM, Vetrovec GW, Creager MA, Holmes DR Jr, Newby LK, Weitz HH, Merli G, Pina I, Rodgers GP, Tracy CM. ACCF/AHA/SCAI 2007 update of the clinical competence statement on cardiac interventional procedures: a report of the American College of Cardiology Foundation/American Heart Association/American College of Physicians Task Force on Clinical Competence and Training (writing Committee to Update the 1998 Clinical Competence Statement on Recommendations for the Assessment and Maintenance of Proficiency in Coronary Interventional Procedures). J Am Coll Cardiol 2007; 50: 82–108.

31. King SB 3rd, Smith SC Jr, Hirshfeld JW Jr, Jacobs AK, Morrison DA, Williams DO, Feldman TE, Kern MJ, O'Neill WW, Schaff HV, Whitlow PL, Adams CD, Anderson JL, Buller CE, Creager MA, Ettinger SM, Halperin JL, Hunt SA, Krumholz HM, Kushner FG, Lytle BW, Nishimura R, Page RL, Riegel B, Tarkington LG, Yancy CW. 2007 focused update of the ACC/AHA/SCAI 2005 guideline update for percutaneous coronary intervention: a report of the American College of Cardiology/American Heart Association Task Force on Practice Guidelines. J Am Coll Cardiol 2008; 51: 172–209.

32. Hambrecht R, Walther C, Mobius-Winkler S, Gielen S, Linke A, Conradi K, Erbs S, Kluge R, Kendziorra K, Sabri O, Sick P, Schuler G. Percutaneous coronary angioplasty compared with exercise training in patients with stable coronary artery disease: a randomized trial. Circulation 2004; 109: 1371–8.

33. Hueb W, Soares PR, Gersh BJ, Cesar LA, Luz PL, Puig LB, Martinez EM, Oliveira SA, Ramires JA. The medicine, angioplasty, or surgery study (MASS-III): a randomized, controlled clinical trial of three therapeutic strategies for multivessel coronary artery disease: one-year results. J Am Coll Cardiol 2004; 43: 1743–51.

34. Boden WE, O'Rourke RA, Teo KK, Maron DJ, Hartigan PM, Sedlis SP, Dada M, Labedi M, Spertus JA, Kostuk WJ, Berman DS, Shaw LJ, Chaitman BR, Mancini GB, Weintraub WS. Impact of optimal medical therapy with or without percutaneous coronary intervention on long-term cardiovascular end points in patients with stable coronary artery disease (from the COURAGE Trial). Am J Cardiol 2009; 104: 1–4.

35. Frye RL, August P, Brooks MM, Hardison RM, Kelsey SF, MacGregor JM, Orchard TJ, Chaitman BR, Genuth SM, Goldberg SH, Hlatky MA, Jones TL, Molitch ME, Nesto RW, Sako EY, Sobel BE. A randomized trial of therapies for type 2 diabetes and coronary artery disease. N Engl J Med 2009; 360: 2503–15.

36. Pijls NH, van Schaardenburgh P, Manoharan G, Boersma E, Bech JW, van't Veer M, Bar F, Hoorntje J, Koolen J, Wijns W, de Bruyne B. Percutaneous coronary intervention of functionally nonsignificant stenosis: 5-year follow-up of the DEFER Study. J Am Coll Cardiol 2007; 49: 2105–11.

37. Tonino PA, De Bruyne B, Pijls NH, Siebert U, Ikeno F, van't Veer M, Klauss V, Manoharan G, Engstrom T, Oldroyd KG, Ver Lee PN, MacCarthy PA, Fearon WF. Fractional flow reserve versus angiography for guiding percutaneous coronary intervention. N Engl J Med 2009; 360: 213–24.

38. Hannan EL, Wu C, Walford G, Culliford AT, Gold JP, Smith CR, Higgins RS, Carlson RE, Jones RH. Drug-eluting stents vs. coronary-artery bypass grafting in multivessel coronary disease. N Engl J Med 2008; 358: 331–41.

39. Serruys PW, Morice MC, Kappetein AP, Colombo A, Holmes DR, Mack MJ, Stahle E, Feldman TE, van den Brand M, Bass EJ, Van Dyck N, Leadley K, Dawkins KD, Mohr FW. Percutaneous coronary intervention versus coronary-artery bypass grafting for severe coronary artery disease. N Engl J Med 2009; 360: 961–72.

40. Levin PJ, Sassouni C. The potential world market for cardiovascular and medical devices. J Invas Cardiol 1997; 9: 138–43.

ANTWORTFAX

JOURNAL FÜR KARDIOLOGIE

Hiermit bestelle ich

ein Jahresabonnement
(mindestens 6 Ausgaben) zum
Preis von € 60,- (Stand 1.1.2010)
(im Ausland zzgl. Versandkosten)

Name

Anschrift

Datum, Unterschrift

Einsenden oder per Fax an:

Krause & Pachernegg GmbH, Verlag für Medizin und Wirtschaft,
Postfach 21, A-3003 Gablitz, **FAX: +43 (0) 2231 / 612 58-10**

Bücher & CDs
Homepage: www.kup.at/buch_cd.htm
