

Journal für

Gynäkologische Endokrinologie

Gynäkologie • Kontrazeption • Menopause • Reproduktionsmedizin

Die Hysterosalpinogographie in biluminaler Kathetertechnik

Swoboda M, Mayer W, Buttinger E, Puttinger H

Dirschlmayer W

Journal für Gynäkologische Endokrinologie 2011; 5 (4)

(Ausgabe für Österreich), 7-11

Journal für Gynäkologische Endokrinologie 2011; 5 (4)

(Ausgabe für Schweiz), 6-10

Offizielles Organ der Österreichischen
IVF-Gesellschaft

Offizielles Organ der Österreichischen
Menopause-Gesellschaft

Indexed in EMBASE/Scopus/Excerpta Medica

www.kup.at/gynaekologie

Member of the



Homepage:

www.kup.at/gynaekologie

Online-Datenbank mit
Autoren- und Stichwortsuche

Krause & Pachernegg GmbH · VERLAG für MEDIZIN und WIRTSCHAFT · A-3003 Gablitz

P. h. b. GZ07Z007636M · Verlagspostamt: 3002 Parkersdorf · Erscheinungsort: 3003 Gablitz

Erschaffen Sie sich Ihre ertragreiche grüne Oase in Ihrem Zuhause oder in Ihrer Praxis

Mehr als nur eine Dekoration:

- Sie wollen das Besondere?
- Sie möchten Ihre eigenen Salate, Kräuter und auch Ihr Gemüse ernten?
- Frisch, reif, ungespritzt und voller Geschmack?
- Ohne Vorkenntnisse und ganz ohne grünen Daumen?

Dann sind Sie hier richtig



Die Hysterosalpingographie in biluminaler Kathetertechnik

M. Swoboda¹, W. Mayer¹, E. Buttinger², H. Puttinger², W. Dirschlmaier¹

Kurzfassung: Dieser Artikel beschreibt neben der historischen Entwicklung der Tubendiagnostik eine Weiterentwicklung der Hysterosalpingographie unter Verwendung eines biluminalen Angiokatheters. Diese Technik bietet den Vorteil einer weitgehend schmerzlosen Untersuchung der Tubendurchgängigkeit ohne Sedoanalgesie durch Vermeidung von früher üblichen traumatisierenden Zervix-Adaptoren. Neben dem diagnostischen Ergebnis einer freien oder nicht gegebenen Tubenpassage des Kontrastmittels kommt es durch die Spülung auch zur Entfernung von intraluminalen Verlegungen wie Debris oder Fibrin-Plugs. Deshalb scheint diese schonende Untersuchungsmethode vor allem im Kollektiv der Patientinnen mit sekundärer Sterilität und vor

medikamentösen Maßnahmen zur Ovulationsinduktion ein empfehlenswertes diagnostisches und möglicherweise im Falle von Tubenokklusionen auch therapeutisches Verfahren zu sein.

Schlüsselwörter: Tubendiagnostik, Tubendurchgängigkeit, Hysterosalpingographie/Technik, Sterilität, Infertilität

Abstract: Hysterosalpingography Using a Biluminal Balloon Embolectomy Catheter.

This article describes the history of fallopian tube diagnosis and details a development in the technique of hysterosalpingography (HSG) using a biluminal angio-catheter. This technology offers the advantage of a mostly painless investigation,

without sedoanalgesia, by avoiding the use of traumatic cervix-adaptors. The examination shows you instantly whether the tubes are open or not, removing intraluminal debris through the contrast agent. We think that this gentle method of examination is a good option for both women with secondary infertility and also those who are about to undergo medical ovulation induction. In the latter case, it makes no sense to perform medical ovulation; if the tubes are closed, the egg would never meet the sperm in any case! **J Gynäkol Endokrinol 2011; 21 (4): 7–11.**

Key words: fallopian tube diagnostic, tube patency, hysterosalpingography/methods, sterility, infertility

Die Geschichte der Tubendiagnostik

Die erste niedergeschriebene Erwähnung des Eileiters ordnet man Herophilus von Chalkedon zu, einem griechischen Arzt, der gegen 300 v. Chr. in Alexandria lehrte und zusammen mit Erasistratos ein führender Anatom der alexandrinischen Schule war.

Doch erst fast 2000 Jahre später gelang es dem dänischen Gelehrten und Arzt Niels Stensen, alias Nikolaus Stenonius (1638–1686), die tatsächliche physiologische Funktion des Eileiters zu erkennen und zu verstehen. Stensen ist auch für die Entdeckung des Ausführungsganges der Ohrspeicheldrüse bekannt und war bereits zu Lebzeiten wegen seiner Vorlesungen und anatomischen Demonstrationen in ganz Europa berühmt. Als Stenonius war er außerdem ein Mann des Glaubens und wurde 300 Jahre nach seinem Tod, im Oktober 1988, durch Papst Johannes Paul II. seliggesprochen.

Pathologische Veränderungen am Fimbrientrichter als eine der möglichen Sterilitätsursachen bei der Frau beschrieb erstmals der schottische Anatom und Arzt Matthew Baillie (1761–1823) in seinem Hauptwerk „The morbid anatomy“ aus 1797.

Die Diagnostik im Bereich des inneren Genitales der Frau mittels Kontrastmittel begann erst im frühen 20. Jahrhundert: 1910 injizierte Walter Adolf Ernst Rindfleisch (1872–1928) erstmals eine wasserlösliche Wismuthpaste in das Cavum uteri einer Frau mit Verdacht auf Extrauterin gravidität, um die entsprechende Tube sowie das Cavum uteri in einem Röntgenbild darstellen und beurteilen zu können. Zuvor war es Rindfleisch zusammen

mit Joseph Grancher (1843–1907) gelungen, mittels Injektion von Kontrastmittel die Struktur der Lungenalveolen zu untersuchen.

Die Tubendurchgängigkeit an sich zu überprüfen, gelang erstmalig und unabhängig voneinander William Hollenback Cary vom Brooklyn Hospital und Isidor Clinton Rubin im Jahr 1914. Beide konnten im Rahmen einer Hysterosalpingographie mit kolloidalem Silber den freien Kontrastmittelübertritt ins Peritoneum zeigen. 5 Jahre später entwickelte Rubin am Mt. Sinai Hospital in New York den nach ihm benannten „Rubin-Test“: Als Zeichen des Übertrittes von in den Uterus geblasenem Sauerstoff (später wurde Kohlendioxid bevorzugt) ins Peritoneum kann auskultatorisch mittels Stethoskop ein blubberndes Geräusch über dem Unterbauch wahrgenommen werden.

Carlos Heuser (1874–1934) aus Buenos Aires arbeitete ab 1925 mit dem 1902 entwickelten Lipiodol, einem bis heute verwendeten Öl-löslichen jodhaltigen Kontrastmittel, um das Cavum uteri bzw. Frühschwangerschaften darzustellen.

Die mögliche „therapeutische Wirkung“ der Tubendiagnostik mittels Kontrastmittelperturbation

Bereits Heinrich Wimhöfer (1908–1970), ehemals Leiter der Frauenklinik der Universität Freiburg, beschrieb 1942 als erster die „therapeutische Wirkung“ der Hysterosalpingographie: Er stellte bereits damals fest, dass „in der Tat manchmal oft die Durchblasung reiche, um Verklebungen im Eileiter wegzublansen. Von 900 sterilen Patientinnen, bei denen eine Perturbation durchgeführt wurde, waren nach 12 Monaten 30 % schwanger“ [1].

Diese Beobachtung konnte in mehreren in den folgenden Jahrzehnten publizierten Arbeiten bestätigt werden. Die meisten

Aus der ¹Abteilung für Gynäkologie und Geburtshilfe und der ²Abteilung für Radiologie, Krankenhaus der Barmherzigen Schwestern, Ried im Innkreis

Korrespondenzadresse: Dr. Martin Swoboda, Abteilung für Gynäkologie und Geburtshilfe, Krankenhaus der Barmherzigen Schwestern, A-4910 Ried im Innkreis, Schlossberg 1; E-Mail: martin.swoboda@bhs.at

Arbeiten wurden mit Öl-löslichen Kontrastmitteln durchgeführt; in einigen Studien zeigte sich dabei ein leichter Vorteil gegenüber den heute meist verwendeten wasserlöslichen Substanzen.

So fanden mehrere Autoren, dass Öl-lösliche Kontrastmittel die Schwangerschaftsraten erhöhen können. Nach einer Lipiodolbehandlung kam es in einer Studie bei 29,4 % innerhalb von 3 Monaten zu einer Schwangerschaft. In der Kontrollgruppe, bei der keine Behandlung durchgeführt wurde, traten hingegen in diesem Zeitraum keine Schwangerschaften ein. Auch eine durchgeführte Meta-Analyse über den therapeutischen Effekt kam zum selben Ergebnis [2].

Insbesondere bei sekundärer, „unexplained infertility“ hat die HSG ihren größten therapeutischen Effekt – diese Techniken der Durchgängigkeitsprüfung unterstützen die Hypothese der „tubal plugs“ als Ursache einer möglichen proximalen Tubenblockade.

■ Die Technik der Hysterosalpingographie

Zur Hysterosalpingographie wurden klassischerweise Portioadapter verwendet, die entweder durch Anhaken mit Kugelzangen mechanisch an der Portio fixiert wurden (Portioadapter nach Schulz), oder kappenartige Systeme, bei denen der Halt an der Portio durch Herstellung eines Unterdruckes erreicht wurde (Portioadapter nach Semm).

Diese feste „Verankerung“ des Adapters an der Portio ist nötig, um einen Reflux des Kontrastmittels über den Zervixkanal in die Vagina zu verhindern.

Nachteilig war bei diesen Verfahren, dass – wenn eine genügend suffiziente Abdichtung erreicht werden sollte – das Anbringen des Adapters teilweise mit erheblichen Schmerzen verbunden war. In einigen Kliniken war es daher geübte Pra-

xis, den Eingriff in Kurznarkose oder Sedoanalgesie durchzuführen.

In frühen Publikationen wurden meist Öl-lösliche Kontrastmittel verwendet (z. B. Lipiodol®). Sie sind seit den 1920er-Jahren in Gebrauch und werden im angloamerikanischen Sprachgebrauch als „poppy-seed oil“ bezeichnet („Mohnblumenöl“). Aufgrund einiger spezifischer nachteiliger Eigenschaften werden sie heute kaum mehr verwendet und wurden in den meisten Kliniken durch wasserlösliche Kontrastmittel ersetzt.

Als ein möglicher Nachteil der wasserlöslichen Kontrastmittel gegenüber dem „poppy-seed oil“ wird in einigen Publikationen eine niedrigere Schwangerschaftsrate genannt. Ein möglicher Grund dafür wird in der Tatsache gesehen, dass intraluminaler Detritus, der für das bisherige Ausbleiben der Schwangerschaften durch Verlegung der Tuben ursächlich sein kann, durch einen möglichen „Hydraulikeffekt“ der Öl-löslichen Kontrastmittel besser entfernt werden könnte, als dies ein wasserlösliches Kontrastmittel vermag. Dieser Nachteil konnte allerdings nicht in allen publizierten Studien bestätigt werden; in einigen Arbeiten wird ein therapeutischer Effekt für wasserlösliche Kontrastmittel (insbesondere bei Durchführung einer Hystero-Contrast-Sonographie [HyCoSy] mit Galaktose und Mikroluftbläschen als Ultraschall-Kontrastmittel) gänzlich bestritten [3].

Beide Formen der radiologisch verwendeten Kontrastmittel sind jodhaltig und gelten daher bei Jod-Allergie als kontraindiziert. Bei Jod-Allergie muss daher auf ein alternatives Kontrastmittel zurückgegriffen werden (Tab. 1).

■ Eigene Technik der Hysterosalpingographie

An der Abteilung für Gynäkologie und Geburtshilfe in Zusammenarbeit mit der Radiologischen Abteilung des Krankenhauses Ried im Innkreis haben wir die Technik der Hysterosalpingographie modifiziert, sodass der Eingriff ohne Narkose und Sedoanalgesie leicht und schmerzfrei durchgeführt werden kann.

Wir nutzen die für die HyCoSy in die klinische Routine eingeführte Technik eines intrauterinen Ballonkatheters. Bewährt hat sich ein biluminaler Thrombektomie-katheter (LeMaitre Vascular Over-the-Wire Embolectomy Catheter 4F, 40 cm), der durch seine besondere Beschaffenheit auch bei etwas schwieriger zu

Tabelle 1: Hysterosalpingographie-Kontrastmittel

<p>Wasserlöslich, nicht-ionisch, jodhaltig (z. B. Jopamiro®) Vorteile: – bei Applikation in Körperhöhlen kaum allergen – keine wesentliche SD-Beeinflussung (SD-Diagnose vor HSG verzichtbar) – wenig Schmerzsymptomatik (durch Anwärmen noch zu lindern)</p> <p>Öl-löslich, jodhaltig (z. B. Lipiodol®) im angloamerikanischen Sprachraum „poppy-seed oil“ (Mohnblumenöl), seit 1902 in Gebrauch, seit 1925 zur SS- und Tubendiagnostik eingesetzt (Heuser, Buenos Aires) Vorteile: – in manchen Publikationen höhere SS-Raten („Hydraulikeffekt“) Nachteile: – schwer abbaubar, viele Wochen bis Monate im Röntgen sichtbar (gelegentlich lebenslang!) – Granulombildungen im Eileiter beschrieben – Öl-Embolien in die Lunge bei Einschwemmung in die Blutbahn (bis 1947 wurden 7 Fälle beschrieben) – aus o. g. Gründen gilt es heute oft als obsolet</p> <p>Alternativen bei Jod-Allergie Gadolinium (hauptsächl. in der MR-Diagnostik als KM verwendet, weniger röntgendicht, aber geeignet) HyCoSy: Mikropartikel von Galaktose und Mikro-Luftbläschen (Echovist®, Levovist®)</p>

Tabelle 2: Schema Hysterosalpingographie-Timing

Vorzugsweise ca. 8. Zyklustag Nüchtern zur Tagesaufnahme 15 min. vorher: Beginn 500 ml NaCl + 2 A Buscopan + 1 A Alodan, 1 A Vibravenös i. v. ↑ 15 min. vorher: Kathetereinlage, ggf. Hydrosonogr., in Ambulanz ↑ Zeitpunkt X: Röntgenuntersuchung am Zentral-Röntgen Nach der HSG Betaisodona-Supp. lokal und Doxydyn 200 mg tgl. für 3 Tage

sondierenden Zervixkanälen eine gute Führungsfestigkeit besitzt.

Um ein standardisiertes Vorgehen zu erreichen, haben wir unsere Schritte anhand eines Schemas dargestellt, welches als interne Leitlinie auf Ambulanz und Bettenstation aufliegt (Tab. 2).

Der Eingriff wird in der 1. Zyklushälfte durchgeführt, um eine artifizielle, iatrogene Röntgenexposition in einer möglicherweise eingetretenen Frühschwangerschaft zu vermeiden.

Bei Eintritt der Patientin in unsere Klinik legen wir in Absprache mit den radiologischen Kollegen die genaue Uhrzeit der geplanten Untersuchung fest. An diesem Zeitpunkt orientieren wir chronologisch unser weiteres Vorgehen:

30 Minuten vor der geplanten Untersuchung geben wir eine i.v.-Antibiotika-Prophylaxe mit Vibramenös® (1 Ampulle à 5 ml, 100 mg Doxycyclin) und eine langsame Infusion mit 500 ml NaCl 0,9% mit 2 Ampullen Buscopan® (Hyoscin-N-butylbromid, Ampullen zu 1 ml à 20 mg Wirkstoff) sowie 1 Ampulle Alodan® (Pethidinhydrochlorid, 1 Ampulle zu 2 ml enthält 100 mg Wirkstoff). Die Geschwindigkeit der Infusion wird so gewählt, dass eine Applikationsdauer von ca. 45 Minuten gewährleistet ist und die Infusion damit die Dauer der Katheterapplikation und der Untersuchung abdeckt. Durch die Gabe des Spasmolytikums in Kombination mit dem Opioid soll ein möglicher kontrastmittelbedingter Tubenspasmus und damit falsch-positiver Befund eines Tubenverschlusses vermieden werden.

Die Patientin wird im Bett liegend 15 Minuten nach Gabe des i.v.-Antibiotikums und bei tropfender Infusion in unseren gynäkologischen Untersuchungsraum gebracht. Dort wurde der Instrumententisch vorbereitet (Abb. 1):

- Pflaumen-Tupfer in Octenisept® getränkt
- Kornzange
- biluminaler Angiokatheter, aufgesetzte Luer-Lock-Spritze mit 5 ml NaCl zum Cuffen
- Kugelzange
- 2 lange Pinzetten
- Uterussonde
- Tupfer

Die Patientin wird auf dem gynäkologischen Untersuchungsstuhl gelagert. Schon bei Aufnahme der Patientin in die Klinik

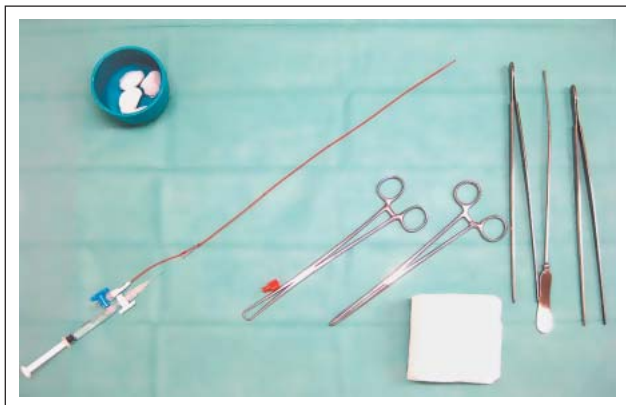


Abbildung 1: Instrumententisch mit dem Angiokatheter

erfolgte eine Ultraschalluntersuchung mit dem Ziel, die Stellung der Gebärmutter zu dokumentieren (Anteflexio, Retroflexio, Mittelstellung) und mittels Ultraschall die korrekte, präovulatorische Zyklusphase sicherzustellen. Eine Spekulum-einstellung wird vorgenommen. Nach Säubern der Portio mit den Tupfern und anschließend mit den Octenisept-Pflaumentupfern wird der intraluminale Angiokatheter meist problemlos ins Cavum vorgeschoben und dort mit 1–1,5 ml NaCl gecufft. In einigen Fällen kann es nötig sein, vor dem Einlegen des Katheters die Portio mit der Kugelzange anzuhaken und eine Sondierung des CK mit der Uterussonde durchzuführen. Meist ist dies aber verzichtbar.

Durch sanften Zug am Katheter wird der korrekte intrakavitäre Halt sichergestellt und anschließend das Spekulum (wir verwenden dazu ein teilbares Entenschnabel-Spekulum nach Semm, das nach dem Einlegen des Katheters in seine 2 Hälften zerlegt werden kann, wodurch ein „Ausfädeln“ des Katheters aus dem Spekulum entfällt) entfernt.

Die Patientin steigt nun vom gynäkologischen Untersuchungsstuhl wieder ins Bett und wird liegend in die radiologische Durchleuchtungseinheit gebracht. Die Kontrastmittelapplikation führt der Gynäkologe durch, die Befundung und Steuerung der radiologischen Einheit der Radiologe.

Es wird nun bis ca. 2 ml Volumen gecufft und leicht am Katheter nach kaudal gezogen, um den Cuff von innen in den inneren Muttermund zu drücken und damit ein „Abdichten“ nach kaudal zu erreichen. Außerdem wird dadurch die Katheterspitze vom Uterusfundus entfernt und ein freier Kontrastmittelaustritt aus der Katheterspitze erzielt.

Anschließend erfolgt die Gabe des Kontrastmittels über den Katheter (wir verwenden aufgrund der in Tabelle 1 angegebenen Nachteile von Öl-löslichen Kontrastmitteln das wasserlösliche, jodhaltige Kontrastmittel Jopamiro®), wobei meist 10–15 ml Gesamtmenge gebraucht werden. Das Kontrastmittel ziehen wir in Spritzen à 5 ml auf, um durch die niedrige Spritzenstempelfläche einen ausreichenden Druck für die Pertubation zu erreichen und eventuellen intraluminale Detritus effizient entfernen zu können.

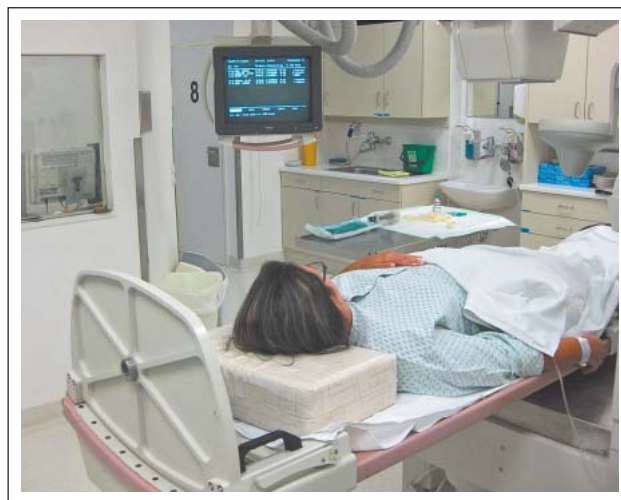

Abbildung 2: Patientinnenlagerung im Untersuchungsraum

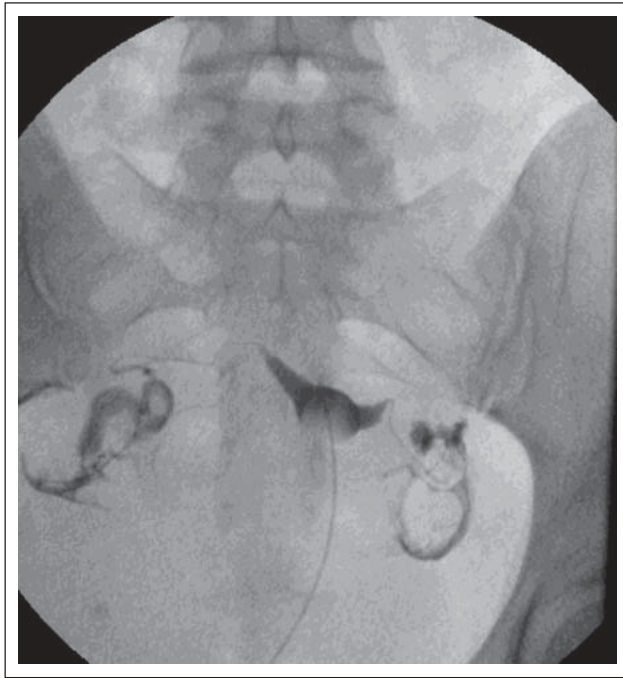


Abbildung 3: Bild bei HSG in biluminaler Kathedertechnik: Im Cavum uteri findet sich der Katheter mit dem Cuff-Ballon; die Tuben sind kontrastiert – beginnender Kontrastmittelaustritt beidseits.

Nach Sicherstellen bzw. Ausschluss der Tubenpassage des Kontrastmittels entcuffen wir den Ballon langsam unter weiterer Applikation von Kontrastmittel, um auch eine gute und vollständige Kontrastierung und damit Beurteilbarkeit des Uteruscavums zu erreichen.

Die Patientin kann durch die Monitoranordnung zusammen mit dem Gynäkologen die Untersuchung gut verfolgen und der Befund kann sofort mit ihr besprochen werden (Abb. 2).

Nach der Cavumdarstellung (Abb. 3) wird der Katheter vollständig entcufft und einfach durch Zug entfernt. Ein Betaisodona-Vaginal-Suppositorium® wird eingelegt, die Infusion entfernt und die Patientin zurück auf die Bettenabteilung gebracht. Ein Lenken von Kraftfahrzeugen wird der Patientin am Untersuchungstag aufgrund der Pethidin-Gabe nicht gestattet.

Eine orale Fortsetzung der perioperativen Antibiose wird empfohlen (z. B. mit Doxycyclin, Doxydyn® 200 mg oral 1× tgl. für 3 Tage).

■ Zusammenfassung

In der stufenweisen Abklärung der primären Sterilität ist heute der am weitesten etablierte „Goldstandard“ zur Beurteilung der Tubendurchgängigkeit die Chromopertubation im Rahmen einer Laparoskopie, die meist zusammen mit einer Hysteroskopie durchgeführt wird. Dem großen Informationsgewinn aus der Kombination der Laparoskopie, der Hysteroskopie und der Chromopertubation mit den damit auch gegebenen Möglichkeiten therapeutischer Interventionen (z. B. bei Vorliegen einer Endometriose) steht doch die nicht unerhebliche Invasivität gegenüber.

Im Falle der primären Sterilität sehen wir die höhere Invasivität der Laparoskopie/Hysteroskopie/Chromopertubation durch die oben genannten möglichen diagnostischen und therapeutischen Zugewinne dieser Technik als weitgehend kompensiert an. Für dieses Patientenkollektiv halten wir die Abklärung per Pelviskopie nach wie vor als „Goldstandard“ und weiterhin indiziert.

Gerade im Falle einer sekundären Sterilität und unauffälliger Basisabklärung (Hormonstatus, Spermogramm) ist aber die Theorie eines möglichen „intraluminalen Debris“, also einer Verlegung der Tuben z. B. durch fibrosierte Blutkoagel etc., ein interessanter Ansatz. Man spricht auch von der „plug“-Theorie, also der Möglichkeit eines „Pfropfens“, der eventuell die Tubenpassage der Spermien verhindert. Gestützt wird diese Theorie auch von der Tatsache, dass nach erfolgter „Spülung“ der Tuben durch eine Hysterosalpingographie auch in unserem Kollektiv ca. $\frac{1}{3}$ der Patientinnen eine spontan eingetretene Schwangerschaft in den nächsten 6–8 Monaten erreichen konnte [4–6].

Auch im Kollektiv jener Patientinnen, bei denen eine weiterführende Therapie im Sinne einer intrauterinen Insemination (IUI) oder einer Ovulationsinduktion mit Clomiphencitrat oder Low-dose-FSH für VzO (Verkehr zum Optimum) vorgesehen ist, scheint das vorherige Sicherstellen einer freien Tubenpassage sinnvoll.

Ebenso in Entwicklungs- und Schwellenländern, in denen der Zugang zu Techniken der assistierten Reproduktion (ART) wie In-vitro-Fertilisation (IVF) nur begrenzt oder nicht verfügbar ist, bietet die HSG eine kostengünstige, einfache Möglichkeit, die Tubendurchgängigkeit zu prüfen und dabei möglicherweise auch einen therapeutischen Effekt zu erzielen [7].

Als Komplikation haben wir in unserem Kollektiv nur einen Fall von abszedierender Salpingo-Oophoritis einseitig gesehen, die leider aufgrund der Ausprägung eine Laparoskopie mit einseitiger Adnexektomie 4 Wochen nach der HSG nötig machte. Bei dieser Patientin wurde noch keine standardisierte Antibiotikaprophylaxe durchgeführt.

Obwohl es keine randomisierten Studien gibt, die eine Wirksamkeit der Antibiotikaprophylaxe bei transzervikalen Eingriffen bestätigen, haben wir die perioperative antibiotische Abschirmung darauffolgend in unseren Standard übernommen [8].

■ Relevanz für die Praxis

- Bei der Nullipara bleibt die LASK/HSK/Chromo der Goldstandard der Tuben- und Fertilitätsabklärung.
- Ob NOTES-Techniken (Zugang der Pelviskopie über den hinteren Scheidenfornix) hier eine zukunftsweisende Weiterentwicklung darstellen, kann derzeit noch nicht beurteilt werden.
- Entwicklungen wie Falloposkopie bleiben spezialisierten Zentren vorbehalten und haben bisher keinen breiten Eingang in die klinische Routine gefunden.
- Gerade bei der sekundären Sterilität bietet die HSG eine gute Möglichkeit von „see and treat“ bei niedriger Invasivität.

- Aufgrund der „plug“-Theorie sollte besonders nach Voroperationen (z. B. Abortcurettage, Sectiones, manueller Nachtastung etc.) an die HSG vor weiterführenden Maßnahmen und therapeutischen Schritten gedacht werden.
- Wegen der guten Reproduzierbarkeit und niedrigeren Inter-Observer-Variabilität bei gleich niedriger Invasivität ziehen wir sie der HyCoSy (Hystero-Contrast-Sonographie) vor.
- Vor Anwendung einer oder mehrfacher Ovulationsinduktionen bzw. vor einer angedachten IUI (intrauterinen Insemination) ist ein Sicherstellen der freien Tubenpassage sinnvoll.
- Eine gute interdisziplinäre Zusammenarbeit mit den radiologischen Kollegen und ein standardisiertes Vorgehen haben sich in der Praxis als vorteilhaft herausgestellt.
- Durch die beschriebene Anwendung eines biluminalen Angiokatheters kann die Invasivität und Schmerzhaftigkeit des Eingriffes auf ein Minimum reduziert und damit die Akzeptanz bei den Patientinnen wesentlich erhöht werden

■ Interessenkonflikt


Der Autor gibt an, dass kein Interessenkonflikt besteht.

Literatur:

1. Wimhöfer H. Die therapeutische Wirkung der Hysterosalpingographie. *Archiv für Gynäkologie* 1942; 173: 288–91.
2. Vandekerckhove P, Watson A, Lilford R, et al. Oil-soluble versus water-soluble media for assessing tubal patency with hysterosalpingography or laparoscopy in subfertile women. *Cochrane Database Syst Rev* 2007; (4): CD000092.
3. Lindborg L, Thorburn J, Bergh C, et al. Influence of HyCoSy on spontaneous pregnancy: a randomized controlled trial. *Hum Reprod* 2009; 45: 1075–9.
4. Verhoeve HR, Coppus SF, van der Steeg JW, et al.; Collaborative Effort on the Clinical Evaluation in Reproductive Medicine. The capacity of hysterosalpingography and laparoscopy to predict natural conception. *Hum Reprod* 2011; 26: 124–42.
5. Mallarini G, Saba L. Role and application of hysterosalpingography and Fallopian tube recanalization. *Minerva Ginecol* 2010; 62: 541–9.
6. Hussain M, Al Damegh S, Tabish A. Therapeutic efficacy of hysterosalpingography with special reference to application of hydrostatic pressure during the procedure. *Int J Health Sci (Qassim)* 2007; 1: 223–7.
7. Adesiyun AG, Cole B, Ogwuche P. Hydro-tubation in the management of female infertility: outcome in low resource settings. *East Afr Med J* 2009; 86: 31–6.
8. Thinkhamrop J, Laopaiboon M, Lumbiganon P. Prophylactic antibiotics for transcervical intrauterine procedures. *Cochrane Database Syst Rev* 2007; (3): CD005637.

Dr. Martin Swoboda

1988–1994 Studium der Humanmedizin in Wien und Graz; vertiefte Ausbildungen in Anatomie und Reproduktionsmedizin. 1994–1997 Turnusausbildung am Krankenhaus der Barmherzigen Schwestern, Ried im Innkreis. 1997–2001 Facharztausbildung für Gynäkologie und Geburtshilfe. Seit 2003 Oberarzt am Krankenhaus der Barmherzigen Schwestern, Ried im Innkreis; Schwerpunkt Pränatalmedizin und minimal-invasive gynäkologische Chirurgie. Seit 2005 Reproduktionsmediziner an den Kinderwunschkliniken Wels/Wien/Budweis. 2009 ÖGUM-II-Qualifikation. 2010 Projektbetreuung des interdisziplinären ÖÖ-Netzwerkes für Fertilitätserhalt bei onkologischen Erkrankungen FertiSAVE.



Mitteilungen aus der Redaktion

Besuchen Sie unsere zeitschriftenübergreifende Datenbank

[Bilddatenbank](#)

[Artikeldatenbank](#)

[Fallberichte](#)

e-Journal-Abo

Beziehen Sie die elektronischen Ausgaben dieser Zeitschrift hier.

Die Lieferung umfasst 4–5 Ausgaben pro Jahr zzgl. allfälliger Sonderhefte.

Unsere e-Journale stehen als PDF-Datei zur Verfügung und sind auf den meisten der marktüblichen e-Book-Readern, Tablets sowie auf iPad funktionsfähig.

[Bestellung e-Journal-Abo](#)

Haftungsausschluss

Die in unseren Webseiten publizierten Informationen richten sich **ausschließlich an geprüfte und autorisierte medizinische Berufsgruppen** und entbinden nicht von der ärztlichen Sorgfaltspflicht sowie von einer ausführlichen Patientenaufklärung über therapeutische Optionen und deren Wirkungen bzw. Nebenwirkungen. Die entsprechenden Angaben werden von den Autoren mit der größten Sorgfalt recherchiert und zusammengestellt. Die angegebenen Dosierungen sind im Einzelfall anhand der Fachinformationen zu überprüfen. Weder die Autoren, noch die tragenden Gesellschaften noch der Verlag übernehmen irgendwelche Haftungsansprüche.

Bitte beachten Sie auch diese Seiten:

[Impressum](#)

[Disclaimers & Copyright](#)

[Datenschutzerklärung](#)