Journal für
Gastroenterologische und Hepatologische Erkrankungen
Fachzeitschrift für Erkrankungen des Verdauungstraktes

Aktuelle Bilder: Submuköses Lipom des Magens: Diagnose mittels Hypo-CT

Schima W, Naber A

Journal für Gastroenterologische und Hepatologische Erkrankungen 2012; 10 (3), 36

Homepage:

www.kup.at/gastroenterologie

Online-Datenbank mit Autoren- und Stichwortsuche

Österreichische Gesellschaft für Gastroenterologie und Hepatologie
www.oeggh.at

ÖGGH

Österreichische Gesellschaft für Chirurgische Onkologie
www.aco-asso.at

acoasso
Österreichische Gesellschaft für Chirurgische Onkologie
Austrian Society of Surgical Oncology

Indexed in EMBASE/Compendex, Geobase and Scopus

www.kup.at/gastroenterologie

Member of the DOAJ DIRECTORY OF OPEN ACCESS JOURNALS

Krause & Pachernegg GmbH · VERLAG für MEDIZIN und WIRTSCHAFT · A-3003 Gablitz

P.b.b. 03Z035263M, Verlagspostamt: 3002 Purkersdorf, Erscheinungsort: 3003 Gablitz

Aktuelle Bilder: Submuköses Lipom des Magens: Diagnose mittels Hydro-CT

W. Schima[1], A. Naber[2]

[1]Abteilung für Diagnostische und Interventionelle Radiologie, KH Göttlicher Heiland, KH der Barmherzigen Schwestern Wien, und Sankt Josef-Krankenhaus; [2]Chirurgische Abteilung, KH Göttlicher Heiland, Wien

Bei einem 72-jährigen, beschwerdefreien, männlichen Patienten wurde wegen einmaligen Absetzens von teerigem schwarzem Stuhl eine Abklärung bezüglich gastrointestinaler Blutung durchgeführt. Als einzig auffälliger Befund fand sich in der Gastroskopie im Magen-Antrum ein submuköser Tumor mit unauffälliger Schleimhaut (Abb. 1 und Video). Die aus diesem Bereich entnommenen Biopsien ergaben außer Anzeichen einer chronischen Helicobacter-pylori-assoziierten Gastritis keinen pathologischen Befund. Zur weiteren Abklärung erfolgte die Zuweisung zum Hydro-CT.

Als auffälligster Befund zeigt die Hydro-CT im Magen-Antrum eine ca. 3 cm große polypoide Läsion (Abb. 2a). Als Lokalisation ist die Submukosa zu vermuten, da die Magenwand intakt unterhalb der Läsion zu erkennen ist (Abb. 2b). Die Raumforderung zeigte eine Dichte analog zum subkutanen Fettgewebe, was pathognomonisch ist für ein Lipom. Das Vorliegen eines GIST ist aufgrund der CT-Morphologie auszuschließen.

Wichtig ist bei der Computertomographie des Magens die Anpassung des Untersuchungsprotokolls im Sinne einer Hydro-CT (mit Verabreichung von ca. 1–1,5 l Wasser auf nüchternen Magen), um durch eine gute Distension des Magens die Magenwand besser beurteilen zu können. Lipome sind die häufigsten submukösen Läsionen im Gastrointestinaltrakt. Aufgrund ihrer charakteristischen fettisodensen Struktur erlaubt die CT mittels 2D-Schnittbildern eine sichere Diagnose. Lipome sind prinzipiell gutartige Läsionen und benötigen daher bei geringer Größe keinerlei weitere Abklärung oder Therapie. Große polypoide Lipome hingegen können vor allem bei einer Lokalisation im Dünn- oder Dickdarm eine Invagination verursachen und werden daher endoskopisch abgetragen.

Abbildung 1: Die Gastroskopie zeigt bei intakter unauffälliger Schleimhaut eine submuköse Vorwölbung von etwa 3 cm Durchmesser.

Korrespondenzadresse:
Prim. Univ.-Prof. Dr. med. Wolfgang Schima, MSc
Abteilung für Diagnostische und Interventionelle Radiologie
KH Göttlicher Heiland, A-1170 Wien, Dornbacher Str. 20–28
KH der Barmherzigen Schwestern Wien
A-1060 Wien, Stumpergasse 13
Sankt-Josef-Krankenhaus, A-1130 Wien, Auhofstraße 189
E-Mail: wolfgang.schima@khgh.at

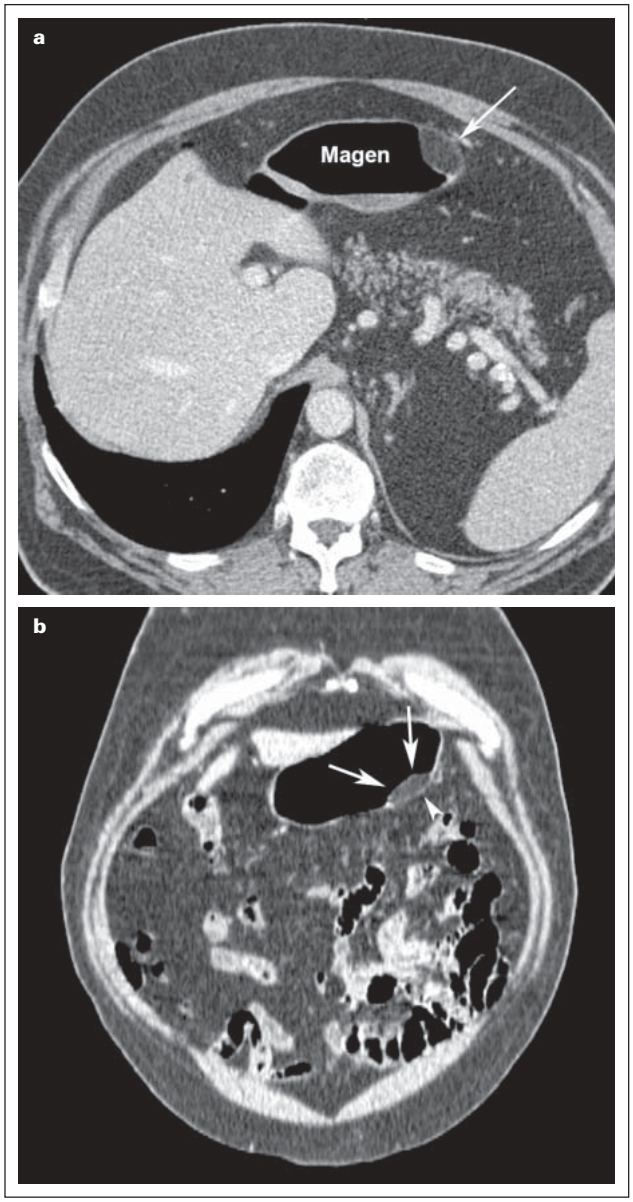

Abbildung 2: (a) Die MDCT zeigt eine polypoide Raumforderung im Magen, die Fett-äquivalente Dichtewerte aufweist (Pfeil). **(b)** Die 3D-Rekonstruktion in koronaler Ebene zeigt ebenfalls das Lipom (Pfeile) und auch die darunterliegende intakte Magenwand (Pfeilspitze).

For personal use only. Not to be reproduced without permission of Krause & Pachernegg GmbH.

Mitteilungen aus der Redaktion

Besuchen Sie unsere

zeitschriftenübergreifende Datenbank

☑ **Bilddatenbank** ☑ **Artikeldatenbank** ☑ **Fallberichte**

e-Journal-Abo

Beziehen Sie die elektronischen Ausgaben dieser Zeitschrift hier.

Die Lieferung umfasst 4–5 Ausgaben pro Jahr zzgl. allfälliger Sonderhefte.

Unsere e-Journale stehen als PDF-Datei zur Verfügung und sind auf den meisten der marktüblichen e-Book-Readern, Tablets sowie auf iPad funktionsfähig.

☑ **Bestellung e-Journal-Abo**

Haftungsausschluss

Die in unseren Webseiten publizierten Informationen richten sich **ausschließlich an geprüfte und autorisierte medizinische Berufsgruppen** und entbinden nicht von der ärztlichen Sorgfaltspflicht sowie von einer ausführlichen Patientenaufklärung über therapeutische Optionen und deren Wirkungen bzw. Nebenwirkungen. Die entsprechenden Angaben werden von den Autoren mit der größten Sorgfalt recherchiert und zusammengestellt. Die angegebenen Dosierungen sind im Einzelfall anhand der Fachinformationen zu überprüfen. Weder die Autoren, noch die tragenden Gesellschaften noch der Verlag übernehmen irgendwelche Haftungsansprüche.

Bitte beachten Sie auch diese Seiten:

Impressum **Disclaimers & Copyright** **Datenschutzerklärung**