

Journal für
**Gastroenterologische und
Hepatologische Erkrankungen**

Fachzeitschrift für Erkrankungen des Verdauungstraktes

**Aktuelle Bilder: Mukozele der
Appendix**

Schima W, Eller R, Grablowitz V

*Journal für Gastroenterologische
und Hepatologische Erkrankungen*

2013; 11 (3), 24-25

Österreichische Gesellschaft
für Gastroenterologie und
Hepatology

www.oeggh.at



ÖGGH

Österreichische Gesellschaft
für Chirurgische Onkologie

www.aco-asso.at

acoasso

Österreichische Gesellschaft für Chirurgische Onkologie
Austrian Society of Surgical Oncology


Homepage:

**[www.kup.at/
gastroenterologie](http://www.kup.at/gastroenterologie)**

**Online-Datenbank mit
Autoren- und Stichwortsuche**

Indexed in EMBASE/Compendex, Geobase
and Scopus

www.kup.at/gastroenterologie

Member of the 

Krause & Pachernegg GmbH · VERLAG für MEDIZIN und WIRTSCHAFT · A-3003 Gablitz

P.b.b. 032035263M, Verlagspostamt: 3002 Purkersdorf, Erscheinungsort: 3003 Gablitz

Mukozele der Appendix

W. Schima¹, R. Eller¹, V. Grablowitz²

¹Abteilung für Diagnostische und Interventionelle Radiologie, KH Göttlicher Heiland, KH der Barmherzigen Schwestern Wien und Sankt-Josef-Krankenhaus; ²Chirurgische Abteilung, KH Göttlicher Heiland

11482
Softlink

Ein 72-jähriger Patient wurde zur Remobilisation nach Hüft-TEP und im postoperativen Verlauf durchgeführter TUR/P bei benigner Prostatahyperplasie zugewiesen. Wegen Mikrohämaturie und Verdacht auf Blasenentleerungsstörung wurde eine Sonographie durchgeführt. Diese zeigte keinerlei Auffälligkeit an den Nieren und ableitenden Harnwegen, jedoch eine tubuläre, zystoid imponierende Raumforderung von 14 × 5 cm Durchmesser im rechten Unterbauch (Abb. 1). Der Patient wurde daraufhin zu einer kontrastmittelverstärkten Multidetektor-CT (MDCT) zugewiesen. Diese zeigte eine dickwandige (zum Teil verkalkte) zystisch-tubuläre Raumforderung im rechten Unterbauch, die vom Zökopol bis in das kleine Becken reichte (Abb. 2). Das terminale Ileum war unauffällig, eine normale Appendix war nicht abgrenzbar. Es zeigte sich auch eine Impression des Blasendachs, was möglicherweise die Ursache der Blasenentleerungsstörung war.

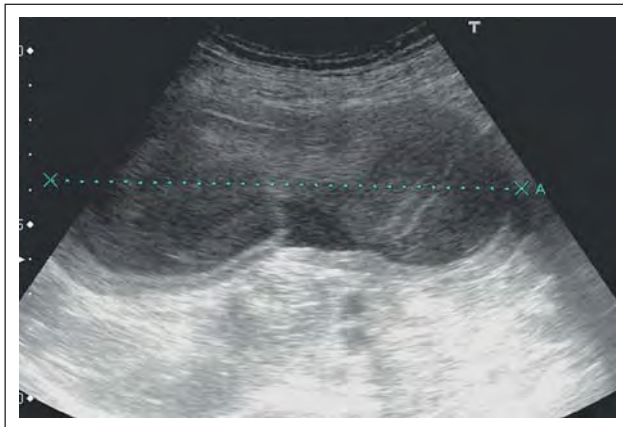


Abbildung 1: Die Sonographie zeigt eine große, tubuläre zystoide Raumforderung im rechten Unterbauch. Die Raumforderung ist dickwandig, der Inhalt ist nicht echofrei, wie bei seröser Flüssigkeit einer simplen Zyste zu erwarten wäre.

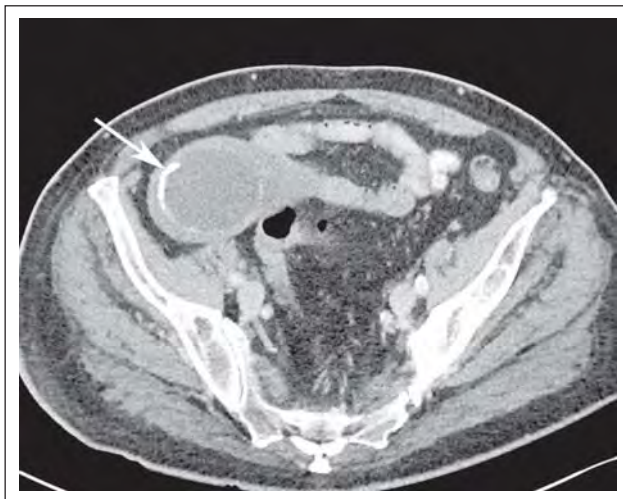


Abbildung 2a: Die MDCT (axiales Bild) zeigt die dickwandige zystische, zum Teil verkalkte Raumforderung im rechten Unterbauch (Pfeil).

Es wurde daher unter der Verdachtsdiagnose einer Mukozele die Appendix laparotomiert, wobei die Mukozele mit einer Zökum-Teilwandresektion entfernt werden konnte (Abb. 3). Das Peritoneum und die lokalen Lymphknoten waren intraoperativ unauffällig. Die histologische Aufarbeitung des OP-Präparates zeigte einen muzinösen zystischen Tumor der Appendix ohne Hinweis auf Malignität.

Eine Mukozele der Appendix kann verschiedene Ursachen haben: (1) Durch Obstruktion des Lumens an der Appendixbasis bei Fäkolithen, Adhäsionen, Endometriose oder Karzinoid kann es zur Ausbildung einer Retentionszyste kommen; (2) durch eine muzinöses Zystadenom oder (3) ein muzinöses Zystadenokarzinom mit entsprechender Muzinproduktion kann es zur Ausweitung der Appendix kommen. Eine gefürchtete Komplikation der Mukozele stellt die Ruptur mit Verschleppung schleimbildender Zellen in die freie Bauchhöhle dar, was zur Entwicklung eines Pseudomyxoma peritonei führt. Wichtig ist daher, dass es auch während der Operation nicht zu einer akzidentellen Eröffnung der Mukozele kommt, um eine Tumorzellverschleppung zu verhindern. Der postoperative Verlauf unseres Patienten war komplikationslos, er war bei einer postoperativen Kontrolle symptomfrei.

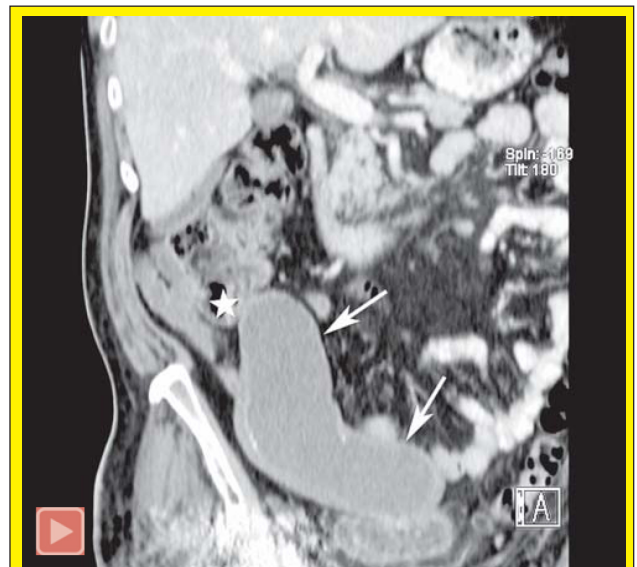

Abbildung 2b: Die 3D-Rekonstruktion der MDCT (Curved Planar Reconstruction in parakoronaler Ebene) zeigt anschaulich die gesamte Ausdehnung der tubulären Raumforderung (Pfeile) sowie die Beziehung zum Zökopol (Stern). Es lässt sich lediglich der liquide (muzinreiche) Inhalt nachweisen, nicht jedoch ein solider Tumor bzw. eine Infiltration in Nachbarorgane. Es findet sich auch kein Hinweis auf eine Ruptur mit Tumorzellverschleppung in die freie Bauchhöhle im Sinne eines Pseudomyxoma peritonei.

Am unteren Bildrand finden sich Artefakte aufgrund einer implantierten Hüftprothese rechts.

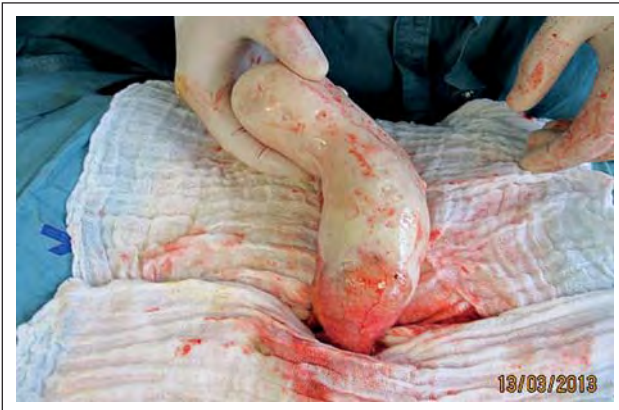

Abbildung 3: Das Operationspräparat nach erfolgreicher Mobilisierung.

Korrespondenzadresse:

Prim. Univ.-Prof. Dr. med. Wolfgang Schima, MSc
Abteilung für Diagnostische und Interventionelle Radiologie
KH Göttlicher Heiland
A-1170 Wien, Dornbacher Straße 20–28
KH der Barmherzigen Schwestern Wien
A-1060 Wien, Stumpergasse 13
Sankt-Josef-Krankenhaus
A-1130 Wien, Auhoferstraße 189
E-Mail: wolfgang.schima@khgh.at

Die entsprechenden Filme finden Sie unter www.kup.at/kup/pdf/11482.pdf
oder mittels Eingabe von 11482 in ein Suchfeld auf www.kup.at

Unser neuer Service: die Filme sind auch im Online-PDF



<http://www.kup.at/download/gastroenterologie.html>

Benutzername: gastroenterologie – Passwort: gastroenterologie

direkt zum Download verfügbar.

Mitteilungen aus der Redaktion

Besuchen Sie unsere zeitschriftenübergreifende Datenbank

[Bilddatenbank](#)

[Artikeldatenbank](#)

[Fallberichte](#)

e-Journal-Abo

Beziehen Sie die elektronischen Ausgaben dieser Zeitschrift hier.

Die Lieferung umfasst 4–5 Ausgaben pro Jahr zzgl. allfälliger Sonderhefte.

Unsere e-Journale stehen als PDF-Datei zur Verfügung und sind auf den meisten der marktüblichen e-Book-Readern, Tablets sowie auf iPad funktionsfähig.

[Bestellung e-Journal-Abo](#)

Haftungsausschluss

Die in unseren Webseiten publizierten Informationen richten sich **ausschließlich an geprüfte und autorisierte medizinische Berufsgruppen** und entbinden nicht von der ärztlichen Sorgfaltspflicht sowie von einer ausführlichen Patientenaufklärung über therapeutische Optionen und deren Wirkungen bzw. Nebenwirkungen. Die entsprechenden Angaben werden von den Autoren mit der größten Sorgfalt recherchiert und zusammengestellt. Die angegebenen Dosierungen sind im Einzelfall anhand der Fachinformationen zu überprüfen. Weder die Autoren, noch die tragenden Gesellschaften noch der Verlag übernehmen irgendwelche Haftungsansprüche.

Bitte beachten Sie auch diese Seiten:

[Impressum](#)

[Disclaimers & Copyright](#)

[Datenschutzerklärung](#)