Zeitschrift für
Gefäßmedizin

Bildgebende Diagnostik • Gefäßbiologie • Gefäßchirurgie • Hämostaseologie • Konservative und endovaskuläre Therapie • Lymphologie • Neurologie • Phlebologie

Fallbericht: Ultraschallgestützte Lysetherapie der Lungenarterienembolie

Werth S, Beyer-Westendorf J

Zeitschrift für Gefäßmedizin 2014; 11 (2), 14-16

Homepage:

www.kup.at/gefaessmedizin

Online-Datenbank
mit Autoren-
und Stichwortsuche

Offizielles Organ der Österreichischen Gesellschaft für Phlebologie und dermatologische Angiologie

Offizielles Organ des Österreichischen Verbandes für Gefäßmedizin

Offizielles Organ der Österreichischen Gesellschaft für Internistische Angiologie (ÖGIA)

Indexed in EMBASE/COMPENDEX/GEOBASE/SCOPUS

Krause & Pachernegg GmbH • Verlag für Medizin und Wirtschaft • A-3003 Gablitz

Zeitschrift für Gefäßmedizin

e-Abo kostenlos

Datenschutz:

Ihre Daten unterliegen dem Datenschutzgesetz und werden nicht an Dritte weitergegeben. Die Daten werden vom Verlag ausschließlich für den Versand der PDF-Files der Zeitschrift für Gefäßmedizin und eventueller weiterer Informationen das Journal betreffend genutzt.

Lieferung:

Die Lieferung umfasst die jeweils aktuelle Ausgabe der Zeitschrift für Gefäßmedizin. Sie werden per E-Mail informiert, durch Klick auf den gesendeten Link erhalten Sie die komplette Ausgabe als PDF (Umfang ca. 5–10 MB). Außerhalb dieses Angebots ist keine Lieferung möglich.

Abbestellen:

Das Gratis-Online-Abonnement kann jederzeit per Mausklick wieder abbestellt werden. In jeder Benachrichtigung finden Sie die Information, wie das Abo abbestellt werden kann.

Das e-Journal
Zeitschrift für Gefäßmedizin

- ✔ steht als PDF-Datei (ca. 5–10 MB) stets internetunabhängig zur Verfügung
- ✔ kann bei geringem Platzaufwand gespeichert werden
- ✔ ist jederzeit abrufbar
- ✔ bietet einen direkten, ortsunabhängigen Zugriff
- ✔ ist funktionsfähig auf Tablets, iPads und den meisten marktüblichen e-Book-Readern
- ✔ ist leicht im Volltext durchsuchbar
- ✔ umfasst neben Texten und Bildern ggf. auch eingebettete Videosequenzen.

www.kup.at/gefaessmedizin

Fallbericht: Ultraschallgestützte Lysetherapie der Lungenarterienembolie

S. Werth, J. Beyer-Westendorf

Aus dem Universitäts GefäßCentrum, Medizinische Klinik 3, Universitätsklinikum „Carl Gustav Carus" Dresden, Deutschland

Einleitung

Bei Patienten mit hämodynamisch relevanter Lungenarterienembolie (LAE), die einen Blutdruckabfall (RR_{syst} < 90 mmHg oder RR_{syst} > Herzfrequenz) zeigen, ist die systemische Lysetherapie mit intravenös verabreichten Fibrinolytika unbestritten indiziert und wird daher auch durch die aktuellen Leitlinien empfohlen (ESC) [1]. Das Grundprinzip der Lysetherapie besteht darin, durch eine Rekanalisation der pulmonalen Strombahn eine Reduktion der Rechtsherzbelastung mit Steigerung des Herzindexes und damit Stabilisation der kardiovaskulären und respiratorischen Gesamtsituation innerhalb weniger Stunden und damit in deutlich kürzerer Zeitspanne als unter einer alleinigen Antikoagulation zu erreichen. Unter alleiniger Heparinisierung kann in etwa eine vergleichbare Rekanalisation der Lungenstrombahn erwartet werden, allerdings erst nach 1–2 Wochen. Die systemische Lysetherapie ist demnach vor allem eine Akuttherapie für Patienten mit einem erhöhten Sterblichkeitsrisiko in den ersten Stunden bzw. Tagen nach Diagnosestellung der LAE.

Hauptrisiko (und damit Kontraindikation für viele Patienten) ist das mit der systemischen Lysetherapie verbundene relevante Blutungsrisiko, welches in der Literatur mit etwa 18 % (für schwere Blutungen) und 1,8 % (für intrakranielle oder fatale Blutungen) beziffert wird.

Kompliziert wird die Abwägung immer dann, wenn Patienten mit schwerer LAE (in den Leitlinien als „Hochrisiko" bezeichnet) gleichzeitig ein hohes Blutungsrisiko aufweisen (bspw. kürzlich erfolgte größere Operation, Unfall, stattgehabte schwere Blutung, Z. n. Apoplex). Darüber hinaus gibt es auch noch Patienten mit mittelschwerer LAE („mittleres Risiko"), welche zwar keine Hypotonie, jedoch Zeichen einer erheblichen Rechtsherzbelastung, laborchemische Zeichen einer Myokardschädigung (Troponin) oder eine schwere Hypoxämie aufweisen. Da diese Patienten einen etwas geringeren Nutzen durch die systemische Lysetherapie haben (da niedrigere Sterblichkeit als bei Hochrisiko-LAE), aber ein vergleichbares Blutungsrisiko, spricht die Risiko-Nutzen-Abwägung auch hier oft gegen eine systemische Lyse mit der Folge einer rein konservativen Antikoagulationstherapie.

Das Konzept der systemischen Fibrinolyse bei LAE-Patienten im „mittleren Risiko" wurde kürzlich durch die PEITHO-Studie [2] getestet, welche an 1005 Patienten den Vergleich zwischen „Antikoagulation und systemische Fibrinolyse" vs. „alleinige Antikoagulation" überprüfte. Hierbei konnte durch die Thrombolyse die Mortalität innerhalb von 7 Tagen um 33 % gesenkt werden (!) (1,2 % vs. 1,8 % im Vergleichsarm), dies jedoch unter Inkaufnahme einer 4-fachen Rate an schweren Blutungen (6,3 % vs. 1,5 %) und einer 10-fachen Rate an intrakraniellen hämorrhagischen Schlaganfällen (1,9 % vs. 0,2 %). Der Nutzen einer systemischen Fibrinolysetherapie bei LAE im „mittleren Risiko" scheint daher nur für Patienten mit niedrigem Risiko (bspw. Patienten < 75 Jahre) zu bestehen.

Vor dem Hintergrund des Blutungsrisikos der systemischen Lysetherapie sind Ende des 20. Jahrhunderts Studien mit einer selektiven Lyse über Pulmonaliskatheter durchgeführt worden, welche allerdings keinen durchschlagenden Erfolg hatten. Seit Kurzem gibt es jedoch ein neues Konzept der Katheterlyse, bei welchem die Kombination einer mechanischen Komponente (Ultraschallwellen aus dem Katheter lockern das Gerinnsel auf) mit einer medikamentösen Komponente (niedrig dosierte Fibrinolytika lösen das aufgelockerte Gerinnsel auf) erste vielversprechende Ergebnisse liefert: das EKOS-Kathetersystem.

Fallbericht

Wir berichten von einer 38-jährigen Patientin, welche aufgrund einer Synkope in unserer internistischen Notaufnahme durch den Rettungsdienst vorgestellt wurde. Im Rahmen der Synkope war die Patientin mit dem Kopf gegen eine Tischkante geschlagen, wodurch in der klinischen Untersuchung durch den Notarzt ein großes Hämatom an der Stirn sichtbar und in der Folge ein Schädel-Hirn-Trauma I° diagnostiziert wurde. Bei Eintreffen in der Notaufnahme war die Patientin sauer-

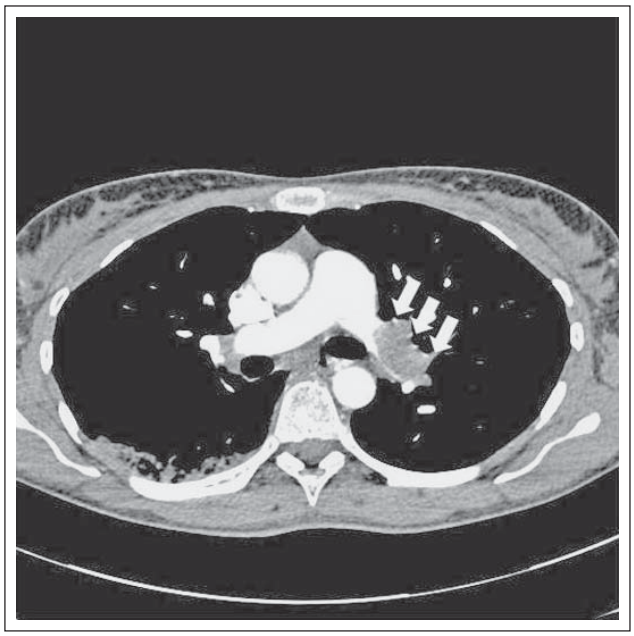

Abbildung 1: CT-Angiographie mit bipulmonaler zentraler Lungenarterienembolie, als Kontrastmittel-Aussparung unter Betonung des Hauptstammes der linken Pulmonalarterie (Pfeile)

For personal use only. Not to be reproduced without permission of Krause & Pachernegg GmbH.

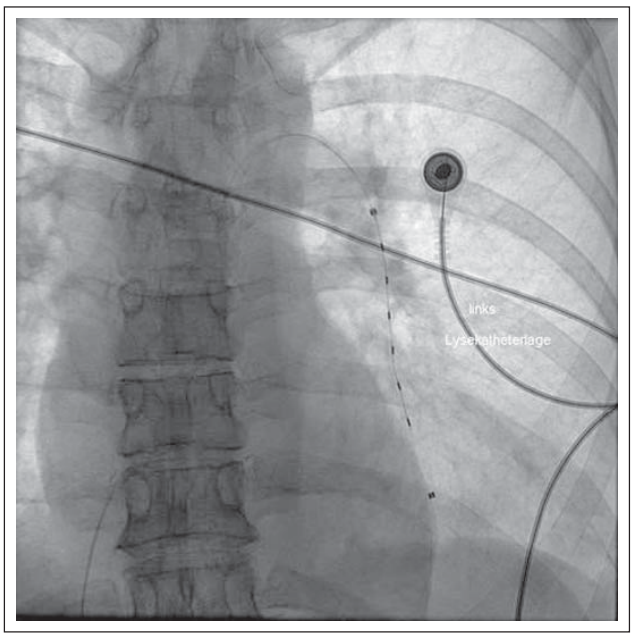

Abbildung 2: Platzierung des EKOS-Lysekatheters in die Pulmonalarterie im linken Unterlappen.

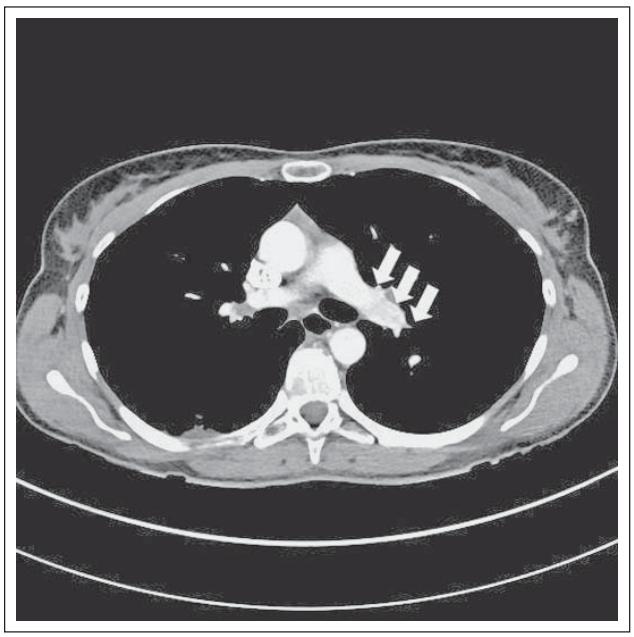

Abbildung 3: CT-Verlaufskontrolle nach 6 Monaten mit nun freier zentraler pulmonalarterieller Strombahn (Pfeile).

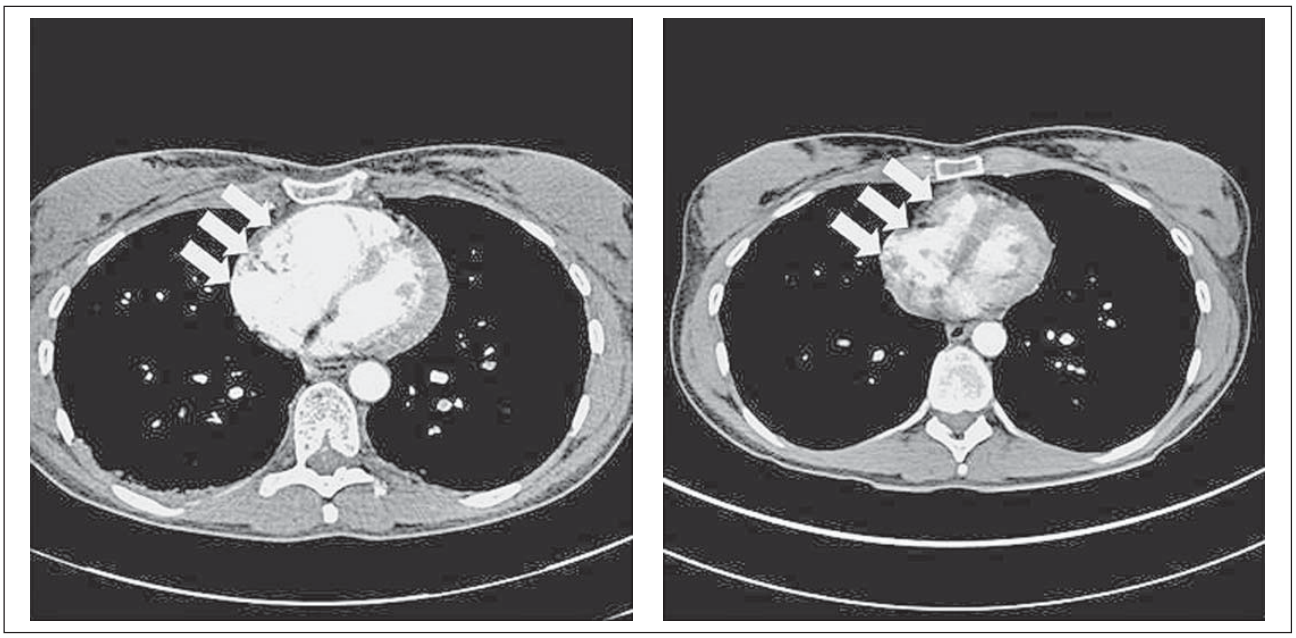

Abbildung 4: Rechtsherzbelastung mit massiver rechtsventrikulärer Dilatation auf 40 mm in der Akutphase (**linkes Bild**; Pfeile) und CT-Verlaufskontrolle nach 6 Monaten mit nun wieder normal großem (28 mm) und tailliertem rechten Ventrikel (**rechtes Bild**; Pfeile)

stoffpflichtig aufgrund von ausgeprägter Dyspnoe und zeigte eine arterielle Hypotonie bei gleichzeitig bestehender Tachykardie. Sowohl elektrokardiographisch (SI-QIII-Typ, T-Negativierungen V1–V4) als auch laborchemisch (Troponin 110 ng/l; Norm: bis 14 ng/l) zeigten sich Zeichen einer akuten Rechtsherzbelastung. Echokardiographisch konnte die Rechtsherzbelastung mit einer global eingeschränkten rechtsventrikulären Funktion (RV-EF 25%) und einem erhöhten Druckgradienten über der Trikuspidalklappe (RVESP 60 mmHg) bestätigt werden. Bei Verdacht Lungenarterienembolie wurde CT-angiographisch eine beidseitige ausgedehnte LAE der Pulmonalarterien zentral nachgewiesen unter nahezu Komplettverlegung des linken Hauptstammes (Abb. 1). Bei deutlicher Prellmarke mit Schädel-Hirn-Trauma bestand eine klare Kontraindikation gegen eine systemische Fibrinolysetherapie. Es erfolgte zunächst der Ausschluss einer intrakraniellen Blutung mittels kranieller Computertomographie. Nachfolgend wurde aufgrund der schweren Rechtsherzbelastung bei gleichzeitig erhöhtem Blutungsrisiko die Indikation zur lokalen Lysetherapie mittels ultraschallunterstützter Katheterlyse (EKOS-System) gestellt. Hierzu erfolgte die venöse Punktion in der linken Vena femoralis mit Platzierung des Katheters in der von der LAE zentral komplett okkludierten, hauptsächlich betroffenen, linksseitigen Pulmonalarterienstrombahn (Abb. 2). Es erfolgte die lokale Lyse mit rt-PA 1 mg/h für 5 h, nachfolgend Reduktion auf 0,5 mg/h. Gleichzeitig erfolgte über die Ultraschall-

Transmitter (schwarze Segmente des Katheters in Abb. 2) die Abgabe eines hochfrequenten, niedrig-energetischen Ultraschalls in den Thrombus.

Zusätzlich zur rt-PA-Lysetherapie erhielt die Patientin unfraktioniertes Heparin via Perfusor mit einer Ziel-aPTT von 50–70 s. Unter der EKOS-Lyse kam es innerhalb von 24 Stunden zu einer deutlichen klinischen Zustandsverbesserung (Normofrequenz, Reduktion des Sauerstoffbedarfs) sowie deutlich rückläufigen Parametern der Rechtsherzbelastung (Trop 34, RVESP 25 mmHg). Die Patientin zeigte keinerlei Blutungskomplikationen der Lysetherapie. Bei umschriebener Infarktpneumonie erhielt die Patientin eine Antibiose mit Unacid, nach 8 Tagen konnte sie wieder in deutlich gebessertem Allgemeinzustand nach Hause entlassen werden. Nach 6 Monaten wurde durch den Hausarzt eine Kontroll-CT-Angiographie (Abb. 3, 4) durchgeführt, in der nur noch geringe Mengen von Restthromben in Segmentarterien rechts festgestellt wurden. In den Verlaufsechokardiographien nach 6 und 12 Monaten zeigten sich keine Hinweise für eine pulmonale Hypertonie.

Diskussion

Dieser Verlauf zeigt, dass mittels einer intravenösen katheterbasierten ultraschallunterstützten Lysetherapie eine schnelle Reduktion der Rechtsherzbelastung erreicht werden kann, ohne dass hierbei das Blutungsrisiko wesentlich erhöht wird. Unsere Erfahrungen hierbei werden auch durch die jüngst publizierten Daten der ULTIMA-Studie unterstützt, in welcher 49 Patienten mit einer zentralen Lungenarterienembolie und echokardiographischen Zeichen einer Rechtsherzbelastung bei noch stabiler Hämodynamik in die beiden Studienarme „EKOS plus Antikoagulation“ vs. „alleinige Antikoagulation“ randomisiert wurden [3]. Die Interventionsgruppe erhielt eine lokale Fibrinolyse mittels Ultraschallunterstützung (EKOS-Katheter) mit 10–20 mg rt-PA über 15 h (zum Vergleich: bei der systemischen Lysetherapie mit rt-PA verabreicht man 100 mg über 2 h!). Hierdurch waren die echokardiographischen Zeichen einer Rechtsherzbelastung binnen 24 h signifikant rückläufig, wohingegen in der Patientengruppe, die nur Heparin ohne Fibrinolyse erhielt, keine schnelle Verbesserung der RHB zu verzeichnen war. In den 25 Patienten mit EKOS-Katheterlyse traten keine schweren Blutungen auf.

Die Daten der ULTIMA-Studie und auch unsere bisherigen klinischen Erfahrungen zeigen, dass durch die unterstützende Wirkung des Ultraschalls eine starker Lyseeffekt bereits bei sehr niedrigen rt-PA-Dosierungen (in der Regel 10 mg/15 h) und damit ein sehr niedriges Blutungsrisiko erreicht werden kann.

Als Extrembeispiel haben wir vor Kurzem einen Patienten mit EKOS behandelt, welcher am ersten postoperativem Tag nach Leberteilresektion eine schwere LAE mit Kreislaufschock, schwerer Rechtsherzbelastung in der Echokardiographie, akuter respiratorischer Insuffizienz mit schwieriger Oxygenierung unter maschineller Beatmung und hochdosierten Katecholaminen erlitten hatte. Natürlich ist am Tag nach einem derartigen bauchchirurgischen Eingriff eine systemische Lysetherapie nicht zu verantworten gewesen. Gleichzeitig bestand eine LAE mit einer zu erwartenden Akutmortalität von ca. 50–60 %. Bereits Minuten nach Beginn der EKOS-Therapie stabilisierten sich Beatmungs- und Kreislaufsituation, sodass der Patient am Folgetag extubiert und nach 5 Tagen auf die Normalstation verlegt werden konnte. In den 24 h nach der EKOS-Lyse zeigte sich im Bereich der OP-Wunde eine Drainagemenge von lediglich 150 ml, was der nach Leberteilresektion zu erwartenden Drainagemenge entspricht.

Zusammenfassend lässt sich sagen, dass Patienten im mittleren und hohen Risiko (Einteilung nach ESC) von einer Fibrinolysetherapie profitieren, wobei aber gleichzeitig ein erhöhtes Blutungsrisiko in Kauf genommen werden muss. Als Alternative kann in einem erfahrenen Katheterzentrum die Indikation für die interventionelle Lyse mit ultraschallunterstütztem Kathetersystem gestellt werden, da sich hier der Nutzen der Fibrinolyse mit einem geringeren Blutungsrisiko kombinieren lässt.

Hierdurch kann kurzfristig die vorhandene Rechtsherzbelastung deutlich reduziert werden, in der Hoffnung, hiermit auch langfristig die Entwicklung einer pulmonalen Hypertonie verhindern zu können.

Interessenkonflikt

Beide Autoren haben in Bezug auf diesen Artikel keinen Interessenkonflikt.

Literatur:

1. Torbicki A, Perrier A, Konstantinides S, Agnelli G, Galie N, Pruszczyk P, et al. Guidelines on the diagnosis and management of acute pulmonary embolism: the Task Force for the Diagnosis and Management of Acute Pulmonary Embolism of the European Society of Cardiology (ESC). Eur Heart J 2008; 29: 2276–315.
2. Konstantinides S, Lankeit M. Pulmonary embolism hotline 2012. Recent and expected trials. Hamostaseologie 2013; 33: 43–50.
3. Kucher N, Boekstegers P, Muller OJ, Kupatt C, Beyer-Westendorf J, Heitzer T, et al. Randomized, controlled trial of ultrasound-assisted catheter-directed thrombolysis for acute intermediate-risk pulmonary embolism. Circulation 2014; 129: 479–86.

Korrespondenzadresse:
PD Dr. Jan Beyer-Westendorf
Universitäts GefäßCentrum, Medizinische Klinik 3
Universitätsklinikum „Carl Gustav Carus“ Dresden
D-01307 Dresden, Fetscherstraße 74
E-Mail: jan.beyer@uniklinikum-dresden.de

Mitteilungen aus der Redaktion

Besuchen Sie unsere Rubrik

☑ **Medizintechnik-Produkte**

Neues CRT-D Implantat
Intica 7 HF-T QP von Biotronik

Artis pheno
Siemens Healthcare Diagnostics GmbH

Philips Azurion:
Innovative Bildgebungslösung

Aspirator 3
Labotect GmbH

InControl 1050
Labotect GmbH

e-Journal-Abo

Beziehen Sie die elektronischen Ausgaben dieser Zeitschrift hier.

Die Lieferung umfasst 4–5 Ausgaben pro Jahr zzgl. allfälliger Sonderhefte.

Unsere e-Journale stehen als PDF-Datei zur Verfügung und sind auf den meisten der marktüblichen e-Book-Readern, Tablets sowie auf iPad funktionsfähig.

☑ **Bestellung e-Journal-Abo**

Haftungsausschluss

Die in unseren Webseiten publizierten Informationen richten sich **ausschließlich an geprüfte und autorisierte medizinische Berufsgruppen** und entbinden nicht von der ärztlichen Sorgfaltspflicht sowie von einer ausführlichen Patientenaufklärung über therapeutische Optionen und deren Wirkungen bzw. Nebenwirkungen. Die entsprechenden Angaben werden von den Autoren mit der größten Sorgfalt recherchiert und zusammengestellt. Die angegebenen Dosierungen sind im Einzelfall anhand der Fachinformationen zu überprüfen. Weder die Autoren, noch die tragenden Gesellschaften noch der Verlag übernehmen irgendwelche Haftungsansprüche.

Bitte beachten Sie auch diese Seiten:

Impressum **Disclaimers & Copyright** **Datenschutzerklärung**