Journal für
Gynäkologische Endokrinologie

Gynäkologie · Kontrazeption · Menopause · Reproduktionsmedizin

Tipps und Tricks im Gyn-Ultraschall: Follikelmessung im Ultraschall mit 2D- und 3D-Ultraschall

Brezinka C

Journal für Gynäkologische Endokrinologie 2014; 8 (4) (Ausgabe für Österreich), 24-28

Journal für Gynäkologische Endokrinologie 2014; 8 (4) (Ausgabe für Schweiz), 28-32

Offizielles Organ der Österreichischen IVF-Gesellschaft

Offizielles Organ der Österreichischen Menopause-Gesellschaft

Indexed in EMBASE/Scopus/Excerpta Medica

www.kup.at/gynaekologie

Member of the DOAJ DIRECTORY OF OPEN ACCESS JOURNALS

Homepage:

www.kup.at/gynaekologie

Online-Datenbank mit Autoren- und Stichwortsuche

Krause & Pachernegg GmbH · VERLAG für MEDIZIN und WIRTSCHAFT · A-3003 Gablitz

P.b.b. GZ07Z031836M, Verlagspostamt: 3002 Purkersdorf, Erscheinungsort: 3003 Gablitz

Erschaffen Sie sich Ihre ertragreiche grüne Oase in Ihrem Zuhause oder in Ihrer Praxis

Mehr als nur eine Dekoration:

- Sie wollen das Besondere?
- Sie möchten Ihre eigenen Salate, Kräuter und auch Ihr Gemüse ernten?
- Frisch, reif, ungespritzt und voller Geschmack?
- Ohne Vorkenntnisse und ganz ohne grünen Daumen?

Dann sind Sie hier richtig

Tipps und Tricks im Gyn-Ultraschall

Follikelmessung im Ultraschall mit 2D- und 3D-Ultraschall

C. Brezinka

Eine ärztliche Stimulationsbehandlung mit Clomifen oder Low-dose-Gonadotropinen ohne exakte Ultraschallkontrolle von Follikelzahl- und -wachstum in den Tagen vor der erwarteten bzw. ausgelösten Ovulation ist unverantwortlich und kann – z. B. im Fall von Fünflingen – zu Klagen und Regressforderungen wegen nicht leitliniengemäßer Behandlung führen.

Die Bestimmung des Durchmessers der Follikel gehört zu den wichtigsten und auch ältesten Anwendungen des gynäkologischen Ultraschalls: Die ersten Fotos von präovulatorischen Follikeln wurden 1978 von Hackelöer und Robinson publiziert [1].

Heute ist die regelmäßige und genaue sonographische Bestimmung von Anzahl und Größe der Follikel aus der Reproduktionsmedizin nicht wegzudenken. Hier hat der 3D-Schall wesentliche Verbesserungen gebracht, doch selbst der eindrucksvollste und bunteste 3D-Schall hat immer nur dann eine solide Aussagekraft, wenn er auf Basis eines kundig durchgeführten 2D-Schalls entstanden ist.

Prozess der Follikelreifung

Der Prozess der Follikelreifung im Ovar ist sehr komplex: Der Weg vom Prä-Antralfollikel zum Antralfollikel dauert 70 Tage – ein Vorgang, der im Ultraschall nicht sichtbar ist. Nur ein geringer Anteil aller Follikel entwickelt sich zu gesunden Antralfollikeln. Wenn sie durch Flüssigkeitsansammlung in ihrem Inneren einen Durchmesser von 2 mm erreicht haben, werden sie auf FSH empfindlich und stellen den Pool dar, aus dem jener Follikel selektioniert wird, der im nächsten Zyklus ovulieren soll.

Die Selektion des dominanten Follikels erfolgt, wenn dieser 10 mm groß ist. Der Follikel zeigt seine „Dominanz“, indem er schneller weiterwächst als die übrigen Follikel, die im weiteren Verlauf des Zyklus sukzessive kleiner und atretisch werden. Ab einem Durchmesser von > 13 mm weist dieser Follikel auch andere histologische Charakteristika auf: Die Theka-Schicht wird dicker und besser durchblutet, auch die Granulosazellschicht wird dicker. Die „Sprungreife“ hat der dominante Follikel bei einer Größe von 16–29 mm erreicht [2].

Messung der Follikelgröße mit Ultraschall

Follikel in der Nähe der Zyklusmitte sind keine kreisrunden Kügelchen, bei denen eine schnelle diagonale Messung ausreicht, um ihre Größe verlässlich und reproduzierbar zu bestimmen. Follikel können viele Varianten von längs- und

a)

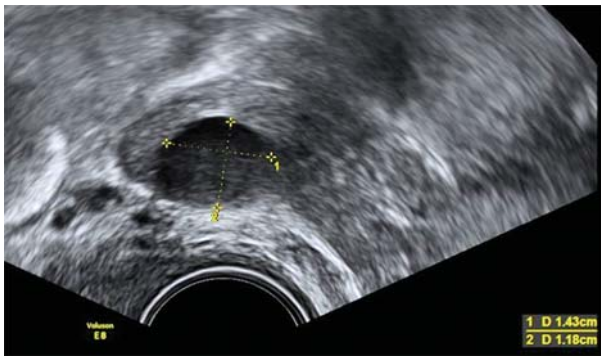

b)

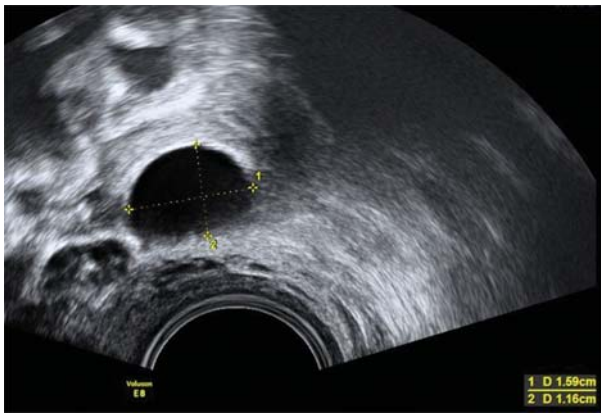

c)

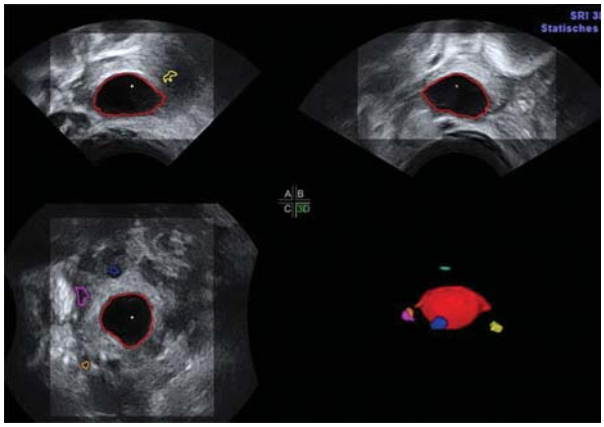

d)

Ovar rechts

Nr	D(V)	Dx	Dy	Dz	Dm	Vol
1	13,8	17,0	15,7	10,2	14,3	1,38
2	3,8	4,6	4,3	3,0	4,0	0,03
3	3,4	4,8	3,6	2,8	3,8	0,02
4	3,2	4,4	3,7	2,7	3,6	0,02

Abbildung 1: Derselbe Follikel mit verschiedenen Presets: **(a)** Im Preset „Penetration“ wirkt der Inhalt etwas diffus, **(b)** im Preset „Ovary“ zeigt sich eine klare Kontur, die **(c)** wiederum einen markanten Follikel im Sono-AVC ergibt. **(d)** Der Durchmesser beträgt knapp 14 mm, das Volumen 1,4 ml.

For personal use only. Not to be reproduced without permission of Krause & Pachernegg GmbH.

querovalen Formen haben; je mehr Follikel unter Stimulationsbehandlung am selben Ovar nebeneinander heranwachsen, umso weniger wird die Form des einzelnen Follikels der perfekten runden Kugel der Lehrbuchskizze entsprechen, da jeder einzelne von ihnen durch die Nachbar-Follikel in der Form verzogen wird.

Mit der Größeneinschätzung wird implizit eine Prognose über das Potenzial des gemessenen Follikels abgegeben:

- 1. Schritt: Durchmustern des Ovars und Einfrieren des Bildes in einer Ebene, in der der Follikel den größten Durchmesser hat und am ehesten kreisrund erscheint.
- 2. Schritt: Abgreifen von 2 Messstrecken in dieser Ebene; der Querbalken des Kreuzes des Mess-Kalipers sollte dem echodensen Rand des Follikels genau anliegen, die beiden Messstrecken sollten sich im rechten Winkel kreuzen.
- 3. Schritt: Langsame Drehung des Schallkopfes um 90°, wobei darauf zu achten ist, dass man auch bei dieser 3. Messung denselben Follikel misst. Auch in dieser Ebene wird der maximale Durchmesser gemessen, sodass man dann 3 Zahlen hat, z. B. 19 mm, 17 mm und 16 mm. Für den Alltagsgebrauch wird der Mittelwert aus diesen 3 Messungen eine relativ verlässliche und (durch einen selbst und einen anderen Ultraschaller) einigermaßen reproduzierbare Größe ergeben.

Ein großer Follikel von etwa 2 cm im Durchmesser am 12. Zyklustag ist bei Kinderwunsch ein gutes Zeichen und sollte – mit oder ohne Ovulationsauslösung – zu gezielter Kohabitation oder Insemination führen. Zwei, drei oder gar mehr gleich große Follikel > 16 mm sollten zu Kohabitationsverbot und eventuell weiteren Schutzmaßnahmen führen, um höhergradige Mehrlinge zu vermeiden. Das Paar muss von Beginn der Kinderwunschbehandlung an über das Mehrlingsrisiko aufgeklärt werden.

Zahl und Durchmesser der Follikel des stimulierten Ovars mit Sono-AVC automatisiert erfassen

Um die automatisierte Follikulometrie anzuwenden, wie sie z. B. in den Ultraschallgeräten der Firma GE-Kretz mit dem Modul „3D Sono-AVC“ geboten wird, muss zunächst eine genaue Einstellung des Ovars erfolgen, so als würde man eine konventionelle 2D-Messung durchführen.

- Preset: Man sollte das Preset wählen, mit welchem man auch im 2D-Schall die besten Ergebnisse bekommt: z. B. „Ovary“, wenn das Ovar sehr nahe dem Schallkopf liegt, oder „Penetration“, wenn es distal des Uterus liegt (Abb. 1).
- Gain, Speckle Reduction, Compound Resolution Imaging Filter, Crossbeam und Harmonics sollten entsprechend dem Preset eingestellt sein.
- Schallwinkel: Es empfiehlt sich ein „acquisition angle“ von 146°.
- Beginn der 3D-Untersuchung: Den zentralsten Punkt im Ovar lokalisieren und die Schallsonde still halten. So einstellen, dass das gesamte Ovar innerhalb der gelben „region-of-interest box“ zu liegen kommt
- Ablauf der 3D-Untersuchung: Ab dem Moment, in dem man die 3D-Akquisition begonnen hat, die Sonde ruhig halten

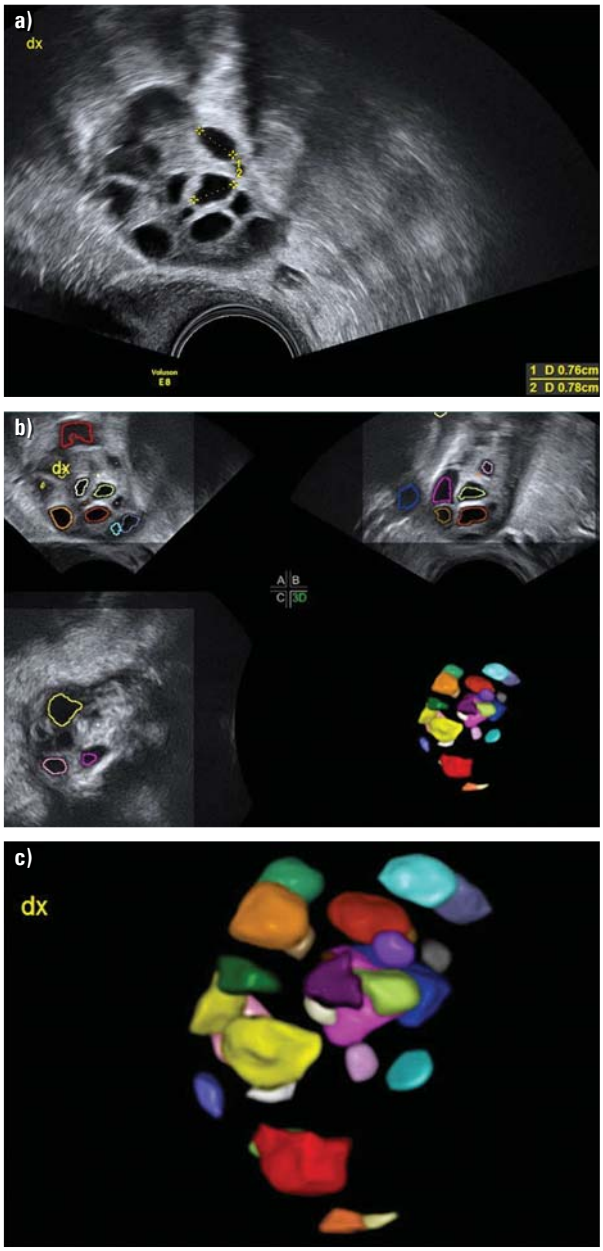

d)

Ovar rechts

Nr	D(V)	Dx	Dy	Dz	Dm	Vol
1	8,2	11,1	9,2	6,8	9,1	0,28
2	8,1	14,2	7,5	5,8	9,2	0,28
3	8,0	9,5	9,2	6,4	8,4	0,27
4	7,8	10,6	9,2	5,8	8,5	0,25
5	7,1	9,2	7,0	5,9	7,4	0,19
6	6,9	8,5	7,7	5,3	7,2	0,17
7	6,9	8,5	8,4	4,7	7,2	0,17
8	6,2	7,9	6,2	5,1	6,4	0,13
9	6,2	7,9	6,5	5,1	6,5	0,13
10	6,1	8,4	7,2	4,2	6,6	0,12
11	5,9	7,7	6,5	4,5	6,2	0,11
12	5,7	7,0	6,2	4,8	6,0	0,10
13	5,2	7,5	5,8	3,7	5,7	0,07
14	4,9	6,8	6,0	3,7	5,5	0,06
15	4,8	7,8	4,9	3,3	5,4	0,06

Durchmesser in [mm], Volumina in [ml]

Abbildung 2: Befund bei polyzystischen Ovarien: **(a)** Zunächst werden 2 Follikel mit möglichst klar erkennbaren Konturen gemessen. **(b)** Bei der Aufnahme des Sono-AVC bleibt man mit den Augen genau am Monitor und bekommt so einen Eindruck der Ausdehnung des Ovars und der Anzahl der Follikel. **(c)** Mit der den Schirm füllenden Darstellung aller Follikel bekommt man ein eindrucksvolles buntes Bild. **(d)** Das System kann unbegrenzt viele flüssigkeitsgefüllte Strukturen messen.

und die Patientin bitten, sich möglichst ruhig zu verhalten. Die Dauer der Akquisition dauert ca. 5 Sekunden. In dieser Zeit sollte man mit den Augen konzentriert auf dem Monitor bleiben, da das Gerät einen gleichmäßigen Durchgang durch das Ovar macht und dabei auch Strukturen zeigt, die man beim zuvor durchgeführten – meist sehr auf den einen Follikel gerichteten – Ultraschall noch gar nicht gesehen bzw. wahrgenommen hat.

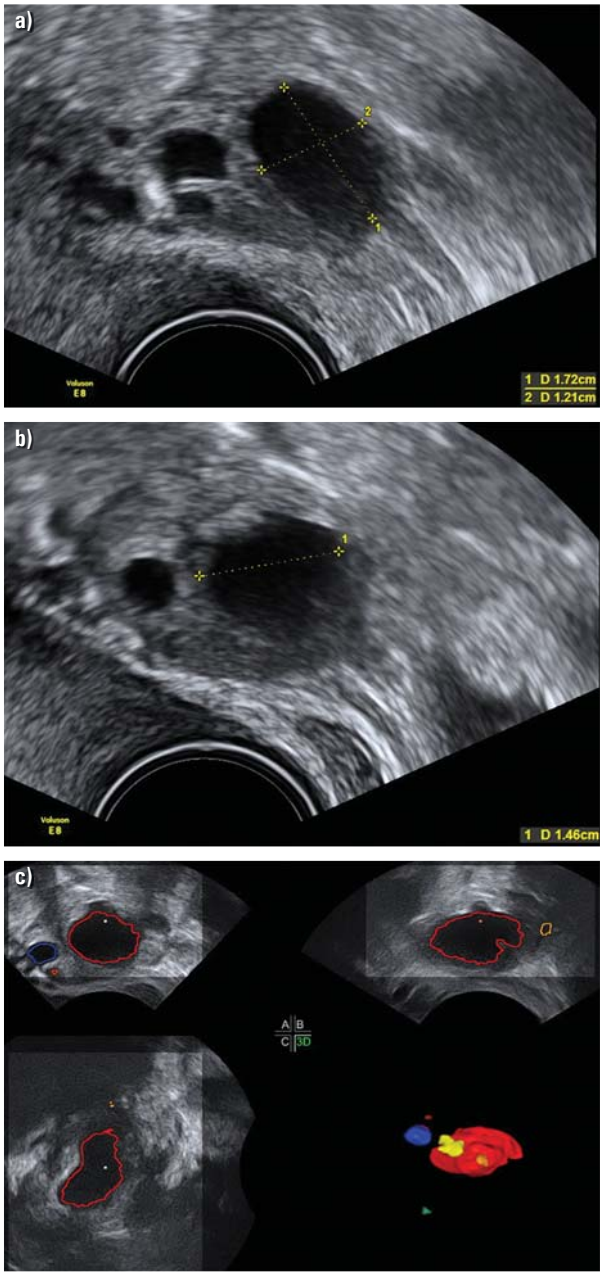

Ovar rechts

Nr	D(V)	Dx	Dy	Dz	Dm	Vol
1	17,1	27,1	17,6	11,6	18,8	2,61
2	6,6	8,2	6,7	5,3	6,8	0,15
3	5,0	10,3	5,5	3,1	6,3	0,07
4	4,3	5,9	4,4	3,5	4,6	0,04
5	3,2	4,4	3,8	2,2	3,4	0,02

Abbildung 3: 11. Zyklustag bei Low-dose-Stimulation: **(a)** Zunächst wird der Follikel in der maximalen Größe dargestellt und gemessen, **(b)** in der Folge wird der Schallkopf 90° gedreht und eine weitere Messung durchgeführt. **(c)** Die Sono-AVC-Messung zeigt den größten Follikel in Rot an. **(d)** Die Messung zeigt zuerst den auf die elliptische Form des Follikels bezogenen Follikeldurchmesser D(V), dann die Messung in 3 Ebenen, wie sie das System vornimmt, und dann den Mittelwert aus Dx, Dy und Dz. Der letzte Wert gibt das errechnete Volumen in Millilitern an.

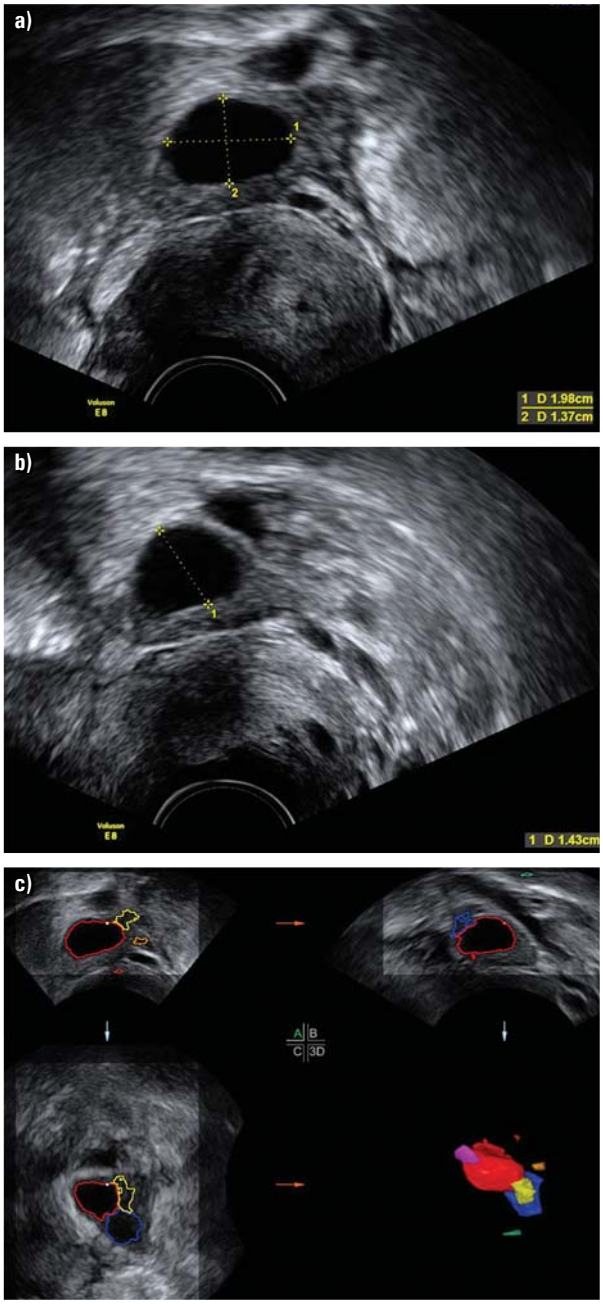

Ovar links

Nr	D(V)	Dx	Dy	Dz	Dm	Vol
1	18,1	23,9	20,1	13,9	19,3	3,10
2	13,9	19,0	14,1	11,6	14,9	1,41
3	8,8	15,2	8,6	6,7	10,2	0,36
4	6,4	9,7	8,9	3,7	7,4	0,14
5	4,4	9,0	4,7	2,9	5,6	0,05
6	4,4	8,5	6,4	2,1	5,7	0,04
7	2,8	6,3	2,6	1,6	3,5	0,01

Abbildung 4: 14. Zyklustag bei Clomifen-Stimulation: **(a)** Zunächst wird der Follikel in der maximalen Größe dargestellt und gemessen, **(b)** in der Folge wird der Schallkopf 90° gedreht und eine weitere Messung durchgeführt. **(c)** Die Sono-AVC-Messung zeigt den größten Follikel in Rot an. **(d)** Die Messung zeigt zuerst den auf die elliptische Form des Follikels bezogenen Follikeldurchmesser D(V), dann die Messung in 3 Ebenen, wie sie das System vornimmt, und dann den Mittelwert aus Dx, Dy und Dz. Der letzte Wert gibt das errechnete Volumen in Millilitern an.

– Auswertung 3D-Schall: Im Sensorfeld ganz oben in der Mitte „Volumenanalyse“ drücken und dem jeweiligen Ovar zuordnen. Es erscheinen nun die Follikel als bunter Haufen (Abb. 2). Der größte gemessene Follikel ist immer rot, der zweitgrößte blau und der drittgrößte gelb. In einer Auswertungsliste erscheinen die Messungen, wobei „D(V)“ („diameter of volume“) – der Mittelwert aus 3 Messungen bezogen auf das Volumen, der „relaxed spherical diameter“ – als erstes steht. Danach stehen mit „Dx“, „Dy“ und „Dz“ die Messungen des Follikels in 3 Dimensionen, dann der Mittelwert aus diesen dreien („Dm“). Der letzte Wert („Vol“) gibt das errechnete Volumen in Millilitern an (Abb. 3, 4).
– „Sono AVC underestimates, humans overestimate”: Im Bereich der üblichen Follikelgröße sind die mit der Sono-AVC-Funktion gemessenen Follikel rund 1 mm kleiner als die mit der konventionellen Messung am 2D-Bild.

Was tun, wenn die Blase mitgemessen wurde?

Je ungenauer die Kontur des Ovars und der einzelnen Follikel ist, umso eher wird man bei Verwendung des Sono-AVC Artefakte bekommen [3]. Hierfür gibt es die „Edit“-Funktion, mit der man falsch als Follikel erkannte Strukturen wegklicken kann. Man fährt mit dem Trackball in diese Struktur und drückt die obere Trackballtaste. Dies hat aber nur Erfolg, wenn man während der 5 Sekunden Bild-Akquisition mit den Augen genau am Monitor war und damit sofort erkennt, wenn eine völlig unplausible Struktur vom System als vermeintlich größter Follikel in Rot markiert wurde. Hat man diese Struktur weggeklickt, erscheint sofort die nunmehr größte flüssigkeitsgefüllte Struktur in Rot. Wenn man sich sicher ist, dass dies ein Follikel ist, behält man ihn, andernfalls wird auch diese Struktur weggeklickt (Abb. 5).

Schwieriger ist es, wenn das System einen Follikel „übersehen“ oder aus einem Follikel zwei gemacht hat. Hierfür gibt es im 4D-View-Programm die Funktion „Merge“, die im Post-Processing zur Anwendung kommt. Das Post-Processing findet mit dem Programm 4D-View auf einem separaten Computer statt.

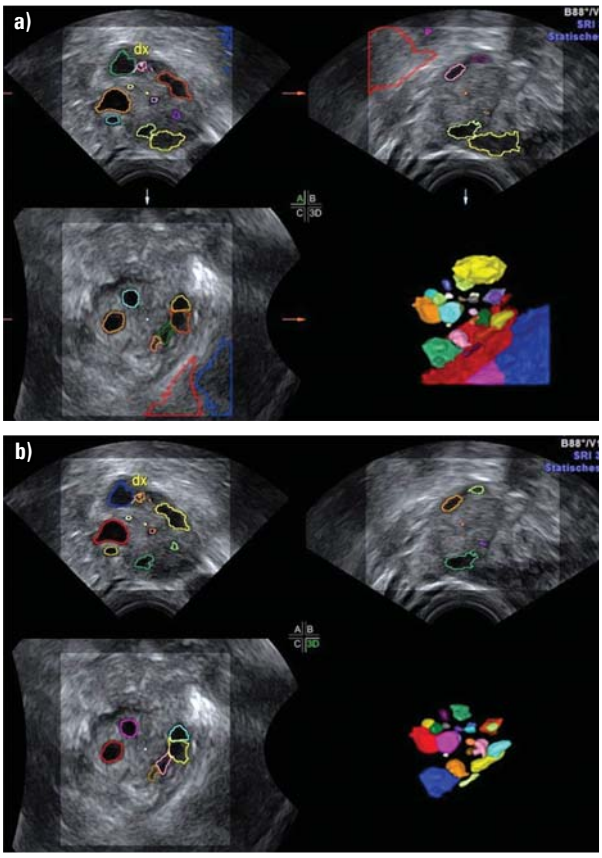

Abbildung 5: „Wegklicken“ falsch aufgenommener Strukturen: **(a)** Im 3D-Bild befinden sich unten rechts eine rote, eine blaue und eine lila Struktur, die sicher nicht dem Ovar zuzuordnen sind. **(b)** Nach vorheriger Markierung und Druck auf die obere Trackballtaste wird jede dieser Strukturen weggeklickt, woraufhin ein plausibles 3D-Bild entsteht. Die Farben sind nun anders vergeben.

Nicht nur Follikel bei der Stimulation, sondern auch PCO, Zysten, Corpus luteum, Frühschwangerschaft, Ovula Nabothii …

Wann immer man mit dem Vaginalschall flüssigkeitsgefüllte Strukturen automatisiert darstellen und messen will, kann das Sono-AVC zum Einsatz kommen. Die Auswertung wird freilich vom System immer einem Ovar zugeordnet, d. h. man muss in einem allfälligen Befundtext darauf hinweisen, aber prinzipiell ist das System imstande, jede flüssigkeitsgefüllte Struktur mit > 2 mm Durchmesser zu messen. Gut geeignet

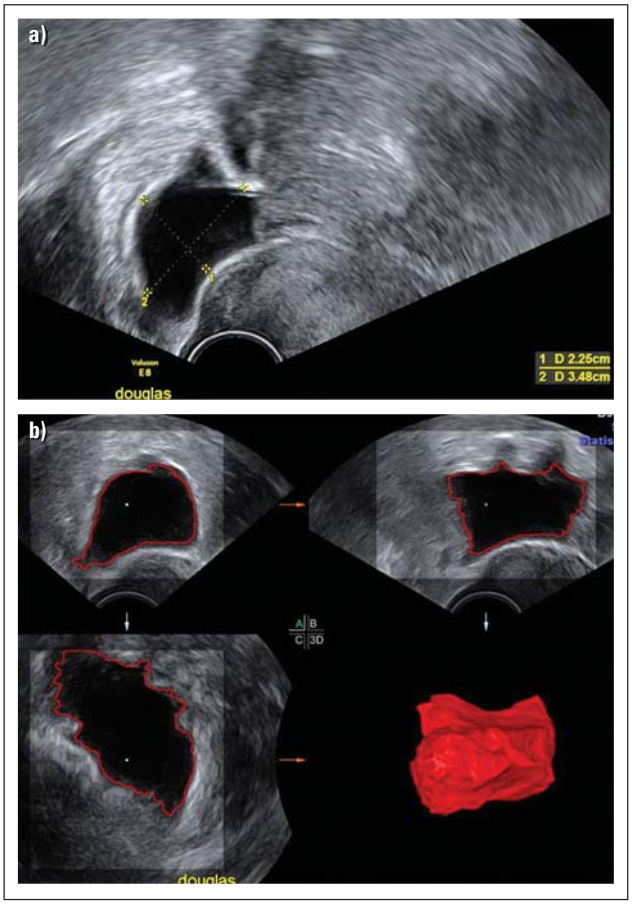

Abbildung 6: Volumenberechnung von **(a)** freier Flüssigkeit im Douglas'schen Raum mit **(b)** Sono-AVC: Das Volumen wurde auf 26 ml kalkuliert.

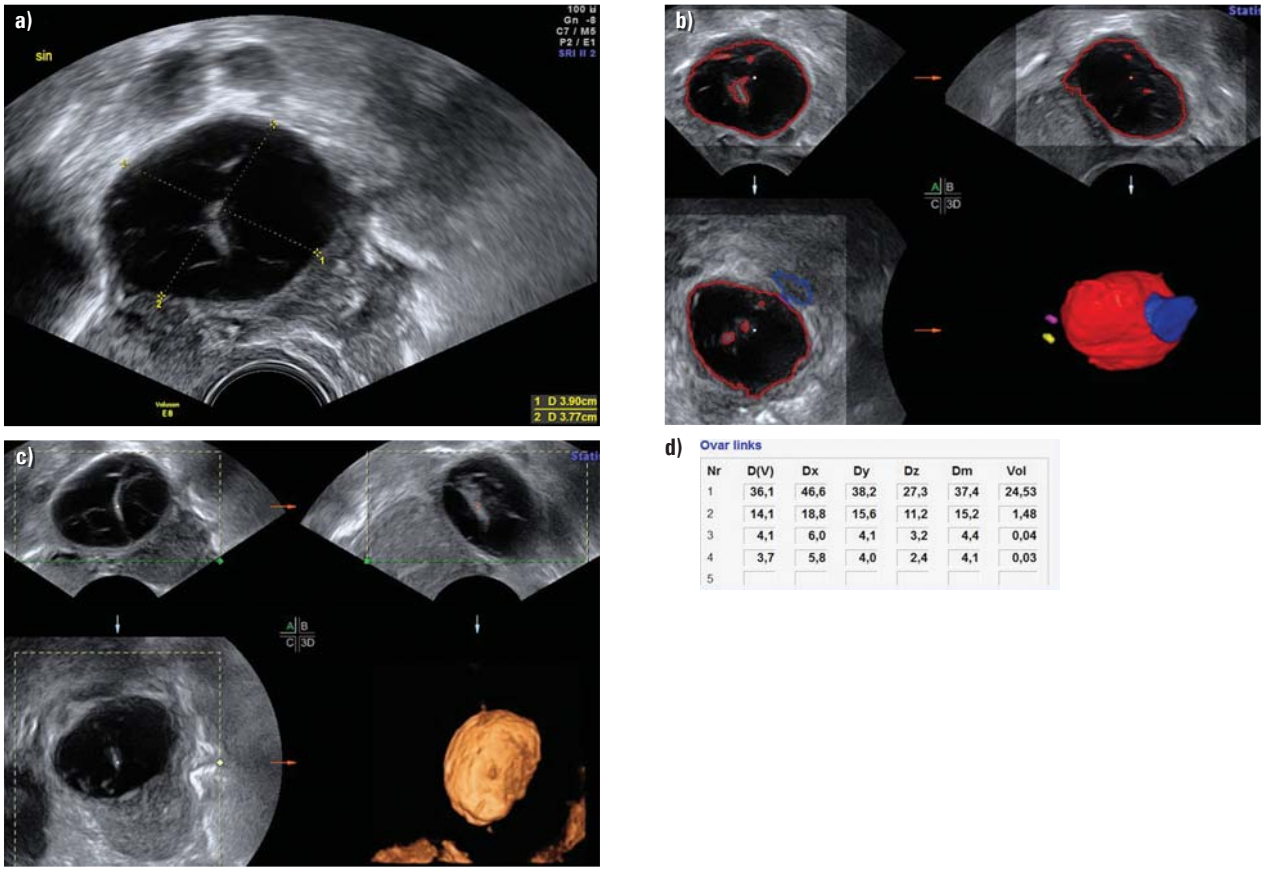

Nr	D(V)	Dx	Dy	Dz	Dm	Vol
1	36,1	46,6	38,2	27,3	37,4	24,53
2	14,1	18,8	15,6	11,2	15,2	1,48
3	4,1	6,0	4,1	3,2	4,4	0,04
4	3,7	5,8	4,0	2,4	4,1	0,03
5						

Abbildung 7: Befund bei eingebluteter Corpus-luteum-Zyste: **(a)** Zunächst wird die Zyste im größten Durchmesser gemessen. **(b)** Die echodensen eingebluteten Areale können bei Sono-AVC manchmal gewisse Unschärfen ergeben. **(c)** Im „Inverse Mode" werden alle flüssigkeitsgefüllten Strukturen solide dargestellt und umgekehrt alle soliden Strukturen durchsichtig. **(d)** Die Zyste wird im Sono-AVC mit einem Volumen von knapp 25 ml berechnet.

ist es z. B. dazu, bei freier Flüssigkeit im Douglas'schen Raum deren Ausdehnung darzustellen und ihr Volumen zu berechnen (Abb. 6). Eine weitere Option ist der „Inverse Mode", mit dem man Adnexzysten in 3D darstellen kann (Abb. 7).

Die verschiedenen Optionen des 3D-Schalls ersparen niemandem die Mühe und die viele Übung, die das Beherrschen des gynäkologischen Ultraschalls verlangt. Allerdings kann gerade das Sono-AVC den Untersuchungsablauf deutlich beschleunigen und dabei sehr verlässliche Messresultate bieten [4]. Wie sehr man diesen Messungen trauen kann, hängt in erster Linie davon ab, ob man während der Volumen-Akquisition das eigene ärztliche Hirn eingeschaltet hat!

Literatur:

1. Hackelöer BJ, Robinson HP. Ultraschalldarstellung des wachsenden Follikels und des Corpus Luteum im normalen physiologischen Zyklus. Geburtshilfe Frauenheilkd 1978; 38: 163–8.

2. Baerwald AR, Adams GP, Pierson RA. Ovarian antral folliculogenesis during the human menstrual cycle: a review. Hum Reprod Update 2012; 18: 73–91.

3. Raine-Fenning N, Jayaprakasan K, Chamberlain S, et al. Automated measurements of follicle diameter: a chance to standardize? Fertil Steril 2009; 91 (4 Suppl): 1469–72.

4. Rodriguez A, Guillén JJ, López MJ, et al. Learning curves in 3-dimensional sonographic follicle monitoring during controlled ovarian stimulation. J Ultrasound Med 2014; 33: 649–55.

Korrespondenzadresse:
Ao. Univ.-Prof. Dr. Christoph Brezinka
Universitätsklinik für gynäkologische Endokrinologie und Reproduktionsmedizin
A-6020 Innsbruck, Anichstraße 35
E-Mail: christoph.brezinka@i-med.ac.at

Mitteilungen aus der Redaktion

Besuchen Sie unsere

zeitschriftenübergreifende Datenbank

☑ **Bilddatenbank** ☑ **Artikeldatenbank** ☑ **Fallberichte**

e-Journal-Abo

Beziehen Sie die elektronischen Ausgaben dieser Zeitschrift hier.

Die Lieferung umfasst 4–5 Ausgaben pro Jahr zzgl. allfälliger Sonderhefte.

Unsere e-Journale stehen als PDF-Datei zur Verfügung und sind auf den meisten der marktüblichen e-Book-Readern, Tablets sowie auf iPad funktionsfähig.

☑ **Bestellung e-Journal-Abo**

Haftungsausschluss

Die in unseren Webseiten publizierten Informationen richten sich **ausschließlich an geprüfte und autorisierte medizinische Berufsgruppen** und entbinden nicht von der ärztlichen Sorgfaltspflicht sowie von einer ausführlichen Patientenaufklärung über therapeutische Optionen und deren Wirkungen bzw. Nebenwirkungen. Die entsprechenden Angaben werden von den Autoren mit der größten Sorgfalt recherchiert und zusammengestellt. Die angegebenen Dosierungen sind im Einzelfall anhand der Fachinformationen zu überprüfen. Weder die Autoren, noch die tragenden Gesellschaften noch der Verlag übernehmen irgendwelche Haftungsansprüche.

Bitte beachten Sie auch diese Seiten:

Impressum **Disclaimers & Copyright** **Datenschutzerklärung**