

Journal für

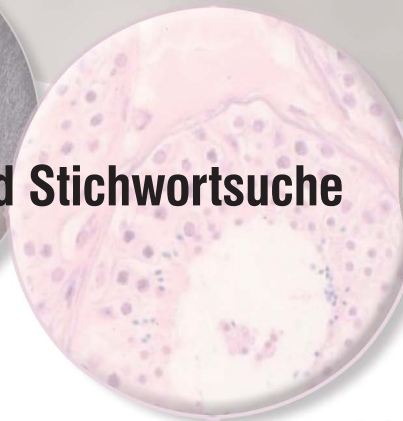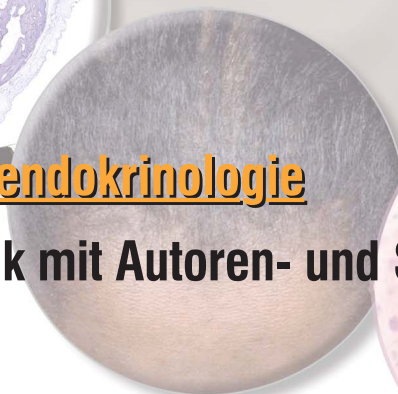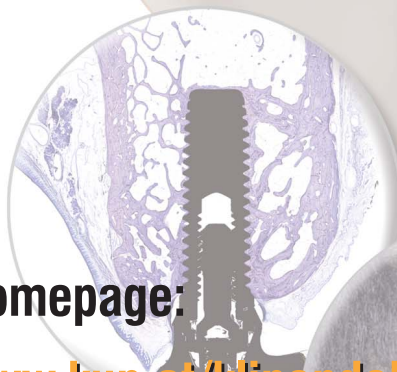# Klinische Endokrinologie und Stoffwechsel

Kardiovaskuläre Endokrinologie • Adipositas • Endokrine Onkologie • Andrologie • Schilddrüse • Neuroendokrinologie • Pädiatrische Endokrinologie • Diabetes • Mineralstoffwechsel & Knochen • Nebenniere • Gynäkologische Endokrinologie

## Wirkung von Testosteron auf Haut und Haare

Kopera D

*Journal für Klinische Endokrinologie und Stoffwechsel - Austrian  
Journal of Clinical Endocrinology and Metabolism 2015; 8 (1), 16-19*



Homepage:

[www.kup.at/klinendokrinologie](http://www.kup.at/klinendokrinologie)

Online-Datenbank mit Autoren- und Stichwortsuche

Offizielles Organ der



Österreichischen Gesellschaft für  
Endokrinologie und Stoffwechsel

Member of the



Indexed in EMBASE/Scopus

Austrian Journal of Clinical Endocrinology and Metabolism  
Krause & Pachernegg GmbH · VERLAG für MEDIZIN und WIRTSCHAFT · A-3003 Gablitz

# Wirkung von Testosteron auf Haut und Haare

D. Kopera

**Kurzfassung:** Testosteron – das wichtigste Androgen – wird ab der Adrenarche bei beiden Geschlechtern in mehr oder weniger großen Mengen gebildet. Die Bildung erfolgt bei Männern in den Hoden, bei Frauen in den Ovarien und bei beiden Geschlechtern in geringen Mengen in den Nebennieren. Im Blut zirkuliert es einerseits SHBG-gebunden, andererseits als wirksames und freies Testosteron, das auf die verschiedenen Organe eine unterschiedlich starke Wirkung ausübt. Es beeinflusst die Ausbildung des männlichen Phänotyps, den Aufbau der Muskelmasse, die Knochendichte sowie den Fett- und Zuckerstoffwechsel. Auf Haut und Hautanhangsgebilde

hat Testosteron eine besondere Wirkung: Es stimuliert die Talgdrüsen (führt zu Seborrhö) und reguliert das Haarwachstum.

**Schlüsselwörter:** Testosteron, Seborrhö, Akne, androgenetische Alopezie, Hirsutismus

**Abstract: Effects of Testosterone on Hair and Skin.** Testosterone is the most important androgen. Testosterone production starts from adrenarche in both sexes, in males in the testes, in females in the ovaries, and in both sexes to a lesser extent also in the adrenal cortex. Circulating in blood, it is partially attached to sex hor-

mone-binding globulin; the free part represents the active steroid affecting various organs to a certain extent. Testosterone is responsible for the formation of the male phenotype, the development of muscular tissue, the bone density, and in a certain way it influences the fat and sugar metabolism. It also has a big impact on skin, skin appendages, and hair in particular. Testosterone increases sebum production and controls hair growth as well as hair loss. **J Klin Endokrinol Stoffw 2015; 8 (1): 16–9.**

**Key words:** testosterone, seborrhea, acne, androgenetic alopecia, hirsutism

## ■ Wirkung von Testosteron auf die Haut

Der geschlechtsspezifische Hormonhaushalt bewirkt, dass sich die männliche Haut von der weiblichen strukturell unterscheidet. Die männliche Epidermis ist etwa 20 % dicker, sie ist dichter, kann mehr Feuchtigkeit speichern und beinhaltet in jedem Lebensalter mehr Kollagen, was wiederum höhere Spannkraft und Straffheit bedingt [1].

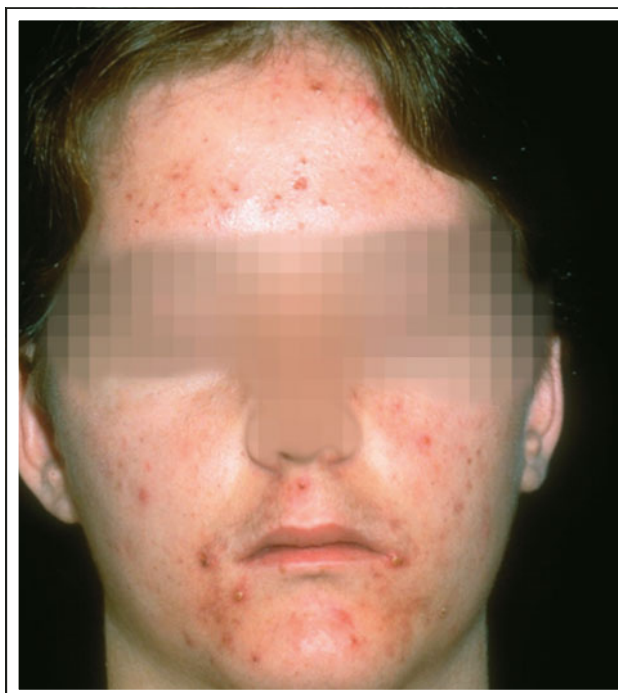### Akne

Androgene stimulieren die Talgproduktion, weshalb die männliche Haut fetter und grobporiger ist [2]. In talgdrüsenreichen Hautarealen (Gesicht, Brust, Rücken, Schulterpartie) entstehen durch vermehrte Talgproduktion und folliculäre Hyperkeratose sowohl bei Männern als auch bei Frauen Hautunreinheiten und Akne (Abb. 1). Der vermehrt gebildete Talg kann aufgrund der überdurchschnittlichen Verhornung nicht abfließen und sammelt sich in der Haut an. Die so entstehenden primären Akne-Effloreszenzen, die Komedonen (Mitesser), stellen Talgdepots dar, die einen idealen Nährboden für Standortmikroorganismen bieten: Kokken, Hefepilze und Anaerobier (*Propionibacterium acnes*) vermehren sich so aufgrund des optimalen Nahrungsangebots rasch. Sie verstoffwechseln den Talg aber nur zum Teil, sodass freie Fettsäuren übrig bleiben. Diese freien Säuren greifen das Follikel epithel an und gelangen in die Umgebung. Die Säurewirkung führt zur Irritation und durch immunochemische Reize (Chemotaxis) werden Granulozyten angelockt, die im Rahmen einer Entzündungsreaktion diese Irritation bekämpfen. Sekundäre Akne-Effloreszenzen wie Papeln und Pusteln sind die Folge. Bei schwerem Krankheitsverlauf entstehen daraus entzündliche Knoten und Zysten. Diese sind mitunter begleitet von Schweißdrüsenentzündungen und fistulierenden Abszessen (vor allem axillär, inguinal und perineal). Diese Form der Akne wurde früher als *Acne conglobata* und wird heute als *Acne inversa* bezeichnet. Die frühzeitige Behandlung schon milder Formen von Akne

kann eine der wesentlichen Spätfolgen, die Bildung von Narben, meist verhindern.

### Behandlung der Akne

Erste Behandlungsversuche werden meist mit keratolytischen Externa (Schälcremes und -gels mit verschiedenen Säuren oder Benzoylperoxid) mitunter in Kombination mit niedrig dosierten systemischen Tetrazyklinen angestrebt. Wenn diese Erstbehandlung nicht zur zufriedenstellenden Besserung führt, werden bei Frauen als nächste Behandlungsstrategie oft Östrogene und Antiandrogene in Form von oralen Antikonzeptiva verordnet. Bei Männern kommen in zweiter Linie systemische Retinoide (Isotretinoid) zum Einsatz. Da Retinoide teratogen sind, ist die Verordnung bei Frauen nur in Kombination mit verlässlichen Verhütungsmitteln und regelmäßigen Schwangerschaftstests zulässig.



**Abbildung 1:** *Acne papulopustulosa*. © Universitätsklinik für Dermatologie Graz. Mit freundlicher Genehmigung.

Eingelangt am 5. März 2014; angenommen nach Revision am 14. Oktober 2014  
Aus der Universitätsklinik für Dermatologie, Medizinische Universität Graz

**Korrespondenzadresse:** Univ.-Prof. Dr. med. Daisy Kopera, Universitätsklinik für Dermatologie, Medizinische Universität Graz, A-8010 Graz, Auenbruggerplatz 8; E-Mail: daisy.kopera@medunigraz.at

### Geschlechtsspezifische Zusammenhänge

Ein wesentlicher Schädigungsfaktor für die männliche Gesichtshaut ist die tägliche Rasur. Durch die Austrocknung kann es zu Irritationen, Rötungen und zur Schuppung kommen. Schnittverletzungen können zudem lästige Blutungen verursachen und narbig abheilen. Während früher die tägliche männliche Hautpflege damit erledigt war, hat sich eine erweiterte Hautpflege für den Mann mittlerweile etabliert. So gibt es auf den Hauttyp und speziell auf die jeweiligen Bedürfnisse abgestimmte Cremes und Seren. Aber auch für die übrige Haut gilt: Jeder Wasserkontakt laugt Fett aus der Haut heraus, ihre Schutzfunktion wird dadurch gestört und macht sie anfällig für Ekzeme und andere Hauterkrankungen.

Es wurde nachgewiesen, dass Testosteron negative Auswirkungen auf die epidermale Barrierefunktion der Haut hat. Daraus ist abzuleiten, dass die männliche Haut diesbezüglich anfälliger ist als die weibliche [3]. Männerhaut regeneriert einerseits schneller, weil der Zellumsatz höher ist, andererseits läuft die Wundheilung bei Männern testosteronbedingt langsamer ab als bei Frauen [4]. Regelmäßige Nachlieferung von Fett und Feuchtigkeit in Form von Körpermilch nach dem Duschen kann Austrocknung und exsikkationsbedingter Ekzemanfälligkeit vorbeugen.

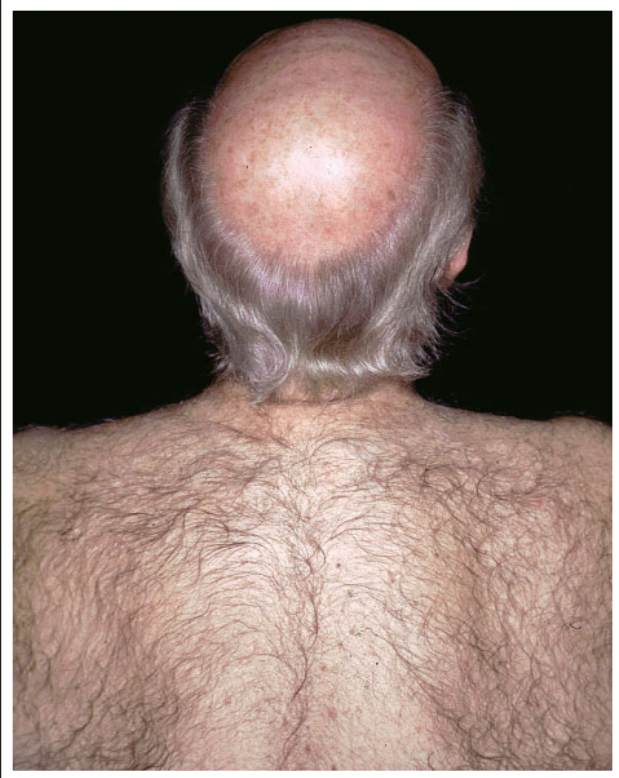
Bei Frauen kann es durch eine Hyperandrogenämie und eine dadurch erhöhte Talgdrüsenaktivität nicht nur zu fettiger Haut, stark fettenden Haaren und Akne kommen, sondern auch zu charakteristischen hormonassozierten Symptomenkomplexen wie dem so genannten SAHA-Syndrom (Seborrhö, Akne, Hirsutismus, Alopezie) und zur *Acanthosis nigricans* (Neigung zur Hyperpigmentierung und zu samtartiger Hyperkeratose in Hautfalten) kommen. Der Ausprägungsgrad ist individuell sehr unterschiedlich. Diese Symptome können jedenfalls Hinweise auf das Vorliegen eines polyzystischen Ovarialsyndroms (PCOS) oder anderer seltener Ursachen wie adrenogenitales Syndrom oder Cushing-Syndrom sein [5] und sollten Anlass zu einer genauen Abklärung geben.

### Testosteron und Hautalterung

In Bezug auf die Hautalterung gibt es wenig evidenzbasierte Literatur [6]. Aus den wenigen Untersuchungen zu diesem Thema geht jedoch hervor, dass es keine gravierenden Unterschiede der Alterungsprozesse von Männern und Frauen gibt, jedoch Männer tendenziell mehr Alterswarzen und Frauen mehr Altersflecken entwickeln [7]. Für die Bildung von Falten und Runzeln sind bei beiden Geschlechtern die Summe der UV-Licht-Expositionsstunden und der Hauttyp nach Fitzpatrick (Lichtempfindlichkeit) ausschlaggebend [8]. Berichten zufolge sollen mehr Männer als Frauen an Melanomen erkranken und sterben [9]. Das kann dadurch bedingt sein, dass Frauen früher und konsequenter exponierte Areale mit UV-Filtern schützen als Männer [10]. Jedenfalls könnte dies den Rückschluss zulassen, dass Männer intensiveren Lichtschutz betreiben sollten.

### ■ Wirkung von Testosteron auf das Haarwachstum

Haarwurzeln entstehen im 3. Embryonalmonat. Die gesamte Hautoberfläche (ausgenommen Handflächen, Fußsohlen



**Abbildung 2:** Androgengesteuertes Haarwachstum. © Universitätsklinik für Dermatologie Graz. Mit freundlicher Genehmigung.

und Halbschleimhäute) ist von Haarfollikeln besetzt. Jeder hat bereits bei seiner Anlage ein genetisch vorprogrammiertes Wachstumsprogramm, das informiert, wann im Leben auf welchen Reiz hin und an welcher Körperstelle ein Haar wachsen oder ausfallen wird. Meist sind die Testosteron- bzw. Androgenspiegel bei hormonell bedingtem Haarausfall weder bei Männern noch bei Frauen nachweisbar erhöht. Hier spielt die genetisch determinierte, individuell verschieden ausgeprägte Sensibilität der Haarfollikel gegenüber den vorhandenen Androgenen eine wesentliche Rolle.

### Haarwachstum bei Männern

Als wesentliches Steuerungshormon für das Haarwachstum bei Männern fungiert Dihydrotestosteron, das durch die  $5\alpha$ -Reduktase aus Testosteron metabolisiert wird und (für die Haarwurzeln) das wirksamste Androgen bei Männern darstellt. Dihydrotestosteron ist es, das Haarfollikel in bestimmten Kopfhautregionen „verkümmern“ lässt, was zum typischen klinischen Bild des hormonell bedingten Haarausfalls, der androgenetischen Alopezie, führt [11]. Die Ausprägung der so genannten „männlichen Glatze“ kann anhand des 7-stufigen Norwood-Hamilton-Schemas graduiert werden (siehe dazu [http://www.medizinfo.de/hautundhaar/haar/haarausfall/androgenetische\\_alopezie.shtml#Hamilton-Norwood-Schema](http://www.medizinfo.de/hautundhaar/haar/haarausfall/androgenetische_alopezie.shtml#Hamilton-Norwood-Schema)) [12]. Anders verhalten sich Haarfollikel am männlichen Körper: Dihydrotestosteron regt das Haarwachstum an Brust, Rücken und Beinen an, sodass mit zunehmendem Alter die Körperbehaarung bei Männern zunimmt (Abb. 2).

Durch  $5\alpha$ -Reduktase-Hemmer wie Finasterid kann die Umwandlung von Testosteron in Dihydrotestosteron vermindert und so die androgenetische Alopezie erfolgreich behan-

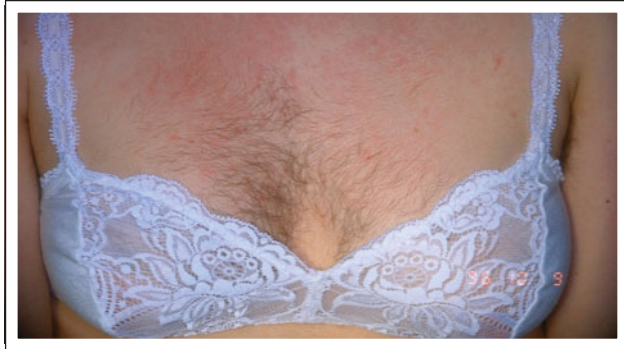


Abbildung 3: Hirsutismus. Androgenbedingtes thorakales Haarwachstum. © Kopera

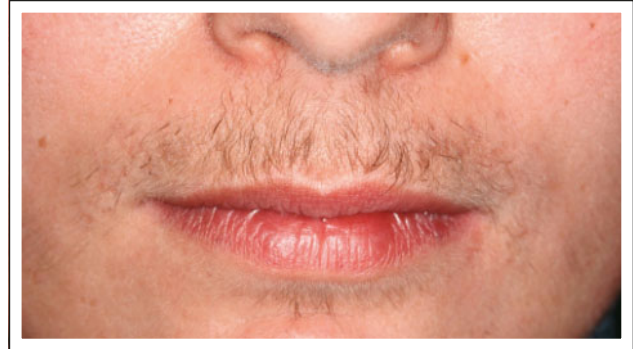

Abbildung 4: Hirsutismus. Vermehrtes Haarwachstum in androgensensibler Region. © Universitätsklinik für Dermatologie Graz. Mit freundlicher Genehmigung.

delt und ihr vorgebeugt werden [13]. Darüber hinaus kann das Haarwachstum mit anderen Mitteln, die keinen Einfluss auf den Androgenstoffwechsel haben, stimuliert werden (z. B. Minoxidil).

Die psychosomatischen Auswirkungen von hormonell bedingtem Haarausfall bei Männern wurden im Rahmen einer multinationalen Telefonumfrage erhoben. Diese ergab unter anderem, dass > 60 % der > 1500 Befragten eine negative Auswirkung des Haarausfalls auf ihr Selbstbewusstsein bejahen und sogar 21 % depressive Zustände wegen übermäßigen Haarverlusts bzw. Glatzenbildung angeben [14].

### Haarwachstum bei Frauen

#### Androgenetische Alopezie

Bei hormonell bedingtem Haarausfall bei Frauen mit hohem Dihydroepiandrosteron bzw. Androstendion und/oder niedriger Aromataseaktivität wird vermehrt Testosteron und daraus Dihydrotestosteron gebildet (siehe dazu [www.nature.com/jid/journal/v126/n9/fig\\_tab/5700344f6.html#figure-title](http://www.nature.com/jid/journal/v126/n9/fig_tab/5700344f6.html#figure-title)) [15], was zur Bildung der androgenetischen Alopezie beiträgt („AGA female type“). Das klinische Bild des weiblichen hormonell bedingten Haarausfalls ist anders als jenes bei Männern: Es kommt zu einer graduellen Ausdünnung der Haardichte im Parietalbereich (Grad I–III nach Ludwig; siehe dazu [www.med-haarverpflanzung.de/images/haarausfall\\_frauen.gif](http://www.med-haarverpflanzung.de/images/haarausfall_frauen.gif)) [16], jedoch bleibt die vordere Haaransatzlinie erhalten. Therapeutisch können in manchen Fällen Antiandrogene den Haarausfall vermindern.

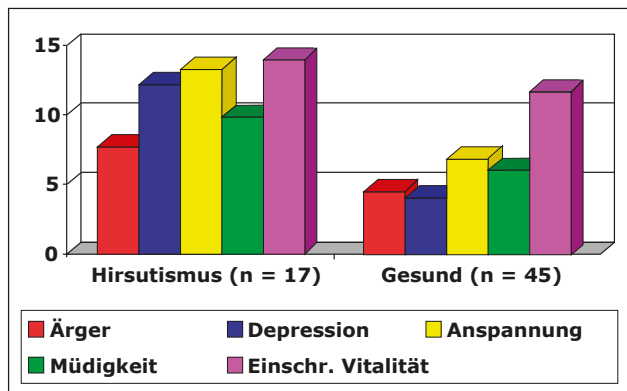


Abbildung 5: Psychosoziale Komorbidität und Hirsutismus. Erstellt nach Daten aus [19].

Während Finasterid bei gebärfähigen Frauen aufgrund der möglichen Maskulinisierung männlicher Föten in der Behandlung des hormonell bedingten Haarausfalls nicht zur Anwendung kommt, hat sich in mehreren klinischen Studien an Frauen nach der Menopause gezeigt, dass es auch beim weiblichen Typ der androgenetischen Alopezie erfolgreich zum Stopp des weiteren Haarverlusts eingesetzt werden kann [17, 18].

#### Hirsutismus

Das Ausmaß der Körperbehaarung variiert zwischen verschiedenen Kulturen und ethnischen Gruppen. Deshalb ist es wichtig, zwischen androgenabhängigem Hirsutismus und verstärkter Vellusbehaarung bei Frauen mediterraner oder indischer Abstammung zu unterscheiden. Hirsutismus bezeichnet mehr oder weniger ausgeprägtes Haarwachstum (entsprechend dem männlichen Phänotyp bei Frauen) und betrifft ca. 5 % aller Frauen (Abb. 3 und 4).

Aus internistischer Sicht kann Hirsutismus vielfältige Ursachen haben: Neben seltenen Ursachen wie Ovarial- und Nebennierentumoren, adrenalem Syndrom, Insulinresistenz bei metabolischen Dysfunktionen und Morbus Cushing ist das polyzystische Ovarialsyndrom (PCOS) die häufigste endokrine Erkrankung von Frauen im gebärfähigen Alter. Sie betrifft ca. 5–10 % aller Frauen. Mit > 70 % ist PCOS die häufigste Ursache von Hirsutismus und sollte auch bei Frauen mit normalem Zyklus in Erwägung gezogen werden.

Hirsute Frauen müssen keinen erhöhten Testosteronspiegel aufweisen, jedoch kann trotzdem eine Hyperandrogenämie vorliegen. Das sehr komplexe Wechselspiel zwischen erhöhter LH/FSH-Ratio und demzufolge erhöhter GnRH-Ausschüttung und dem Insulinstoffwechsel bei Frauen mit PCOS nimmt direkten und indirekten Einfluss auf den Serumandrogenspiegel und führt zu tatsächlich messbarer oder relativer Hyperandrogenämie. Darüber hinaus wirkt Insulin synergistisch mit LH auf die Thekazellen und verursacht eine weitere Steigerung der Androgenproduktion. Weiters inhibiert Insulin die Produktion von SHBG in der Leber, welches für die Bindung von Testosteron verantwortlich ist. Dies führt zu erhöhtem freiem Testosteron, während das Gesamttestosteron im oberen Normbereich oder nur leicht erhöht sein kann [19].

Hirsutismus kann negative Auswirkungen auf das psychosoziale Wohlbefinden und Verhalten betroffener Frauen haben (Abb. 5) [20]. Die Behandlung des Hirsutismus muss in-

dividuell und interdisziplinär auf den jeweiligen Fall abgestimmt werden. Meist führt die Kombination von mehreren Behandlungsansätzen, wie z. B. Antiandrogene, Insulin-Sensitizer, lichtassistierte Epilation mit Laser- oder IPL-Technologie, zum Ziel.

### ■ Relevanz für die Praxis

Testosteron ist in Bezug auf Haut und Hautanhangsgebilde ein wirksames Steuerungshormon für das Haarwachstum und die Talgproduktion. Durch Seborrhö verursacht es Akne und Hautunreinheiten. In manchen Körperarealen bedingt es Haarausfall, in anderen regt es das Haarwachstum an. Ausschlaggebend für die Ausprägung dieser Symptome ist nicht nur die verfügbare Menge an Testosteron, sondern vor allem die genetisch determinierte Sensitivität der Talgdrüsen und Haarfollikel auf Androgene.

### ■ Interessenkonflikt

Die Autorin erklärt, im Zusammenhang mit diesem Beitrag in keinem Interessenkonflikt jeglicher Art zu stehen.

#### Literatur:

1. Markova MS, Zeskand J, McEntee B, et al. A role for the androgen receptor in collagen content of the skin. *J Invest Dermatol* 2004; 123: 1052–6.
2. Baumann L. Acne. In: Baumann L, Weisberg E (ed). *Cosmetic dermatology: principles and practice*. McGraw-Hill, New York, 2002; 55–61.
3. Kao JS, Garg A, Mao-Qiang M, et al. Testosterone perturbs epidermal permeability barrier homeostasis. *J Invest Dermatol* 2001; 116: 443–51.
4. Ashcroft GS, Mills SJ. Androgen receptor-mediated inhibition of cutaneous wound healing. *J Clin Invest* 2002; 110: 615–24.
5. Dalamaga M, Papadavid E, Basios G, et al. Ovarian SAHA syndrome is associated with a more insulin-resistant profile and represents an independent risk factor for glucose abnormalities in women with polycystic ovary syndrome: a prospective controlled study. *J Am Acad Dermatol* 2013; 69: 922–30.
6. Mercurio MG. Gender and dermatology. *J Gend Specif Med* 1998; 1: 16–20.
7. Chung JH, Lee SH, Youn CS, et al. Cutaneous photodamage in Koreans: influence of sex, sun exposure, smoking, and skin color. *Arch Dermatol* 2001; 137: 1043–51.
8. Akiba S, Shinkura R, Miyamoto K, et al. Influence of chronic UV exposure and lifestyle on facial skin photo-aging – results from a pilot study. *J Epidemiol* 1999; 9 (Suppl 6): S136–S142.
9. United States Cancer Statistics Working Group. United States cancer statistics: 1999–2007 incidence and mortality web-based report. Atlanta, GA: U. S. Department of Health and Human Services, Centers for Disease Control and Prevention and National Cancer Institute; 2010. <http://www.cdc.gov/uscs>
10. Stoebner-Delbarre A, Thezenas S, Kuntz C, et al. [Sun exposure and sun protection behavior and attitudes among the French population]. *Ann Dermatol Venerol* 2005; 132: 652–7.
11. Alsantali A, Shapiro J. Androgens and hair loss. *Curr Opin Endocrinol Diab Obes* 2009; 16: 246–53.
12. Hamilton JB. Patterned loss of hair in man; types and incidence. *Ann N Y Acad Sci* 1951; 53: 708–28.
13. Kaufman KD, Girman CJ, Round EM, et al. Progression of hair loss in men with androgenetic alopecia (male pattern hair loss): long-term (5-year) controlled observational data in placebo-treated patients. *Eur J Dermatol* 2008; 18: 407–11.
14. Alfonso M, Richter-Appelt H, Tosti A, et al. The psychosocial impact of hair loss among men: a multinational European study. *Curr Med Res Opin* 2005; 21: 1829–36.
15. Thornton M, Nelson LD, Taylor AH, et al. The modulation of aromatase and estrogen receptor alpha in cultured human dermal papilla cells by dexamethasone: a novel mechanism for selective action of estrogen via estrogen receptor beta? *J Invest Dermatol* 2006; 126: 2010–8.
16. Ludwig E. Classification of the types of androgenetic alopecia (common baldness) occurring in the female sex. *Br J Dermatol* 1977; 97: 247–54.
17. Iorizzo M, Vincenzi C, Voudouris S, et al. Finasteride treatment of female pattern hair loss. *Arch Dermatol* 2006; 142: 298–302.
18. van Zuuren EJ, Fedorowicz Z, Carter B. Evidence-based treatments for female pattern hair loss: a summary of a Cochrane systematic review. *Br J Dermatol* 2012; 167: 995–1010.
19. Kopera D, Wehr E, Obermayer-Pietsch B. Endocrinology of hirsutism. *Int J Trichology* 2010; 2: 30–5.
20. Barth JH, Catalan J, Cherry CA, et al. Psychological morbidity in women referred for treatment of hirsutism. *J Psychosom Res* 1993; 37: 615–9.

#### Univ.-Prof. Dr. med. Daisy Kopera

*Ausbildung: Medizinstudium an der Karl-Franzens-Universität Graz, 1984 Promotion, 1987 Abschluss Allgemeinmedizin, 1992 Abschluss Fachärztin für Dermatologie, 1998 Habilitation.*

*Ärztliche Tätigkeit: 1984–1987 Ausbildung Allgemeinmedizin, 1988–1992 Ausbildung Fachärztin für Dermatologie an der Universitätsklinik für Dermatologie in Graz, 1995–2013 Leiterin der Laserambulanz, der Ambulanz für Akne und Gesichtsdermatosen und der Ambulanz für Haar- und Kopfhauterkrankungen. Seit 2013 Aufbau und Leitung des Zentrums für ästhetische Medizin.*

*Arbeitsgebiete: Hochenergielaser in der Dermatologie, Akne und Gesichtsdermatosen, Haar- und Kopfhauterkrankungen, ästhetische Dermatologie, Hautalterung und Prävention.*



# Mitteilungen aus der Redaktion

Besuchen Sie unsere Rubrik

## [Medizintechnik-Produkte](#)



Neues CRTD Implantat  
Intica 7 HF-T QP von Biotronik



Artis pheno  
Siemens Healthcare Diagnostics GmbH



Philips Azurion:  
Innovative Bildgebungslösung

Aspirator 3  
Labotect GmbH



InControl 1050  
Labotect GmbH

## e-Journal-Abo

Beziehen Sie die elektronischen Ausgaben dieser Zeitschrift hier.

Die Lieferung umfasst 4–5 Ausgaben pro Jahr zzgl. allfälliger Sonderhefte.

Unsere e-Journale stehen als PDF-Datei zur Verfügung und sind auf den meisten der marktüblichen e-Book-Readern, Tablets sowie auf iPad funktionsfähig.

## [Bestellung e-Journal-Abo](#)

### Haftungsausschluss

Die in unseren Webseiten publizierten Informationen richten sich **ausschließlich an geprüfte und autorisierte medizinische Berufsgruppen** und entbinden nicht von der ärztlichen Sorgfaltspflicht sowie von einer ausführlichen Patientenaufklärung über therapeutische Optionen und deren Wirkungen bzw. Nebenwirkungen. Die entsprechenden Angaben werden von den Autoren mit der größten Sorgfalt recherchiert und zusammengestellt. Die angegebenen Dosierungen sind im Einzelfall anhand der Fachinformationen zu überprüfen. Weder die Autoren, noch die tragenden Gesellschaften noch der Verlag übernehmen irgendwelche Haftungsansprüche.

Bitte beachten Sie auch diese Seiten:

[Impressum](#)

[Disclaimers & Copyright](#)

[Datenschutzerklärung](#)