

# Journal für **Kardiologie**

Austrian Journal of Cardiology

Österreichische Zeitschrift für Herz-Kreislaufferkrankungen

## **Epikardiales Fett als Biomarker? // Epicardial Adipose Tissue as a Biomarker?**

Tscharre M, Hauser C, Rohla M jr.  
Wojta J, Huber K, Weiss TW

*Journal für Kardiologie - Austrian  
Journal of Cardiology* 2016; 23  
(7-8), 190-192

Homepage:

**[www.kup.at/kardiologie](http://www.kup.at/kardiologie)**

Online-Datenbank  
mit Autoren-  
und Stichwortsuche



Offizielles  
Partnerjournal der ÖKG



Member of the ESC-Editor's Club



Offizielles Organ des  
Österreichischen Herzfonds



**ACVC**  
Association for  
Acute CardioVascular Care

In Kooperation  
mit der ACVC

Indexed in ESCI  
part of Web of Science

Indexed in EMBASE

# Veranstungskalender

## Hybrid-Veranstaltungen der Herausgeber des **Journals für Kardiologie**

Finden Sie alle laufend aktualisierten Termine  
auf einem Blick unter

[www.kup.at/images/ads/kongress.pdf](http://www.kup.at/images/ads/kongress.pdf)

# Epikardiales Fett als Biomarker?

M. Tscharré<sup>1</sup>, C. Hauser<sup>1</sup>, M. Rohla jr.<sup>1</sup>, J. Wojta<sup>2</sup>, K. Huber<sup>1</sup>, T. W. Weiss<sup>1</sup>

**Kurzfassung:** Das epikardiale Fettgewebe erweckt als „viszerales“ Fettdepot des Herzens mit zahlreichen lokalen und systemischen Effekten immer mehr wissenschaftliches Interesse. Das Fehlen einer trennenden Faszie zwischen epikardialen Fettgewebe und Myokard und die gemeinsame Blutversorgung durch die Koronararterien erlauben eine potenzielle Interaktion. Unter normalen physiologischen Verhältnissen hat das epikardiale Fettgewebe hauptsächlich anti-atherogene, thermogenetische und mechanische Funktionen. Unter pathologischen Verhältnissen schädigt es das Myokard und die Koronararterien. Einen klinischen Stellenwert hat es aufgrund von Korrelationen mit koronarer Herzerkrankung, Herzinsuffizienz, Vorhofflimmern und viszeralem

Fettgewebe. Dadurch könnte es als neuer Biomarker für das kardiovaskuläre Risiko dienen.

**Schlüsselwörter:** epikardiales Fettgewebe, beiges Fettgewebe, viszerales Fettgewebe, Biomarker, kardiovaskuläre Krankheiten

**Abstract: Epicardial Adipose Tissue as a Biomarker?** Epicardial adipose tissue as the “visceral” adipose tissue of the heart is arousing more and more scientific interest, as it has numerous local and systemic effects. There is no fascia separating the epicardial adipose tissue and the myocardium and they both share

its blood supply via the coronary arteries, thus allowing a possible interaction. Under normal physiological conditions, epicardial adipose tissue has mainly anti-atherogenic, thermogenic and mechanical characteristics. Under pathological conditions it becomes harmful to the myocardium and the coronary arteries. Important features in the clinical setting are correlations with coronary artery disease, heart failure, atrial fibrillation and visceral adipose tissue, thus acting as a possible biomarker of cardiovascular risk. **J Kardiol 2016; 23 (7–8): 190–2.**

**Key words:** epicardial adipose tissue, beige adipose tissue, visceral adipose tissue, biomarker, cardiovascular disease

## ■ Einleitung

Fettgewebe ist ein komplexes, endokrin und metabolisch hoch aktives Organ. Es sezerniert zahlreiche bioaktive Moleküle mit tiefgreifenden lokalen und systemischen Effekten [1]. Aufgrund der derzeitigen Datenlage rückt die Differenzierung des Fettgewebes nach seiner regionalen Verteilung immer mehr in den Vordergrund. Es scheint, dass die anatomische Zugehörigkeit des Fettgewebes einen großen Einfluss auf die Pathophysiologie in kardiometabolischen wie auch endokrinologischen Krankheitsbildern hat. Das epikardiale Fettgewebe mit seinen parakrinen Einflüssen auf das Myokard und die Koronararterien, bedingt durch das anatomische Naheverhältnis, erweckt besonderes wissenschaftliches Interesse. Nachfolgend sind die bedeutendsten Aspekte in ihrer Kurzform skizziert.

## ■ Anatomie

Das epikardiale Fettgewebe ist definiert als das Fettdepot zwischen Myokard und viszeralem Blatt des Perikards [2]. Das Gewebe findet sich üblicherweise an der freien Wand des rechten Ventrikels, am linksventrikulären Apex und an den Vorhöfen, kann aber bei starker Vermehrung das ganze Herz umfassen. Bemerkenswerterweise existiert keine trennende Faszie zwischen Muskel- und Fettgewebe. Mitunter findet sich Fettgewebe sogar innerhalb des Myokards und in der Adventitia der Koronararterien [3]. Zudem werden sowohl das Myokard als auch das epikardiale Fettgewebe von den Koronararterien versorgt. Schon die anatomischen Verhältnisse lassen somit

eng verbundene, metabolische Vorgänge zwischen den Gewebetypen vermuten.

Embryologisch stammt das epikardiale Fettgewebe vom splanchnopleurischen Mesoderm ab. Damit ist es mit dem viszeralem Fettgewebe verwandt, welches denselben Ursprung hat, und weist zudem ein ähnliches metabolisches Profil auf [4]. Histologisch setzt sich das epikardiale Fettgewebe hauptsächlich aus Adipozyten zusammen. Daneben beinhaltet es auch stromalvaskuläre Zellen, Makrophagen, Ganglien und Nervenzellen [5]. Interessanterweise wird das epikardiale Fettgewebe zu den beigen Fettgeweben gezählt, da es wie braunes Fettgewebe das „uncoupling protein 1“ (UCP-1), welches für die Thermogenese im braunen Fettgewebe verantwortlich ist, exprimiert [6].

## ■ Physiologie und Pathophysiologie

Das epikardiale Fettgewebe ist reich an gesättigten Fettsäuren, hat einen hohen Proteingehalt und die höchste Kapazität für die Freisetzung von freien Fettsäuren verglichen mit anderen viszeralem Fettdepots. Die Freisetzung von freien Fettsäuren ist von besonderer Bedeutung, da das Myokard unter physiologischen Bedingungen hauptsächlich diese Fettsäuren zur Energiegewinnung nutzt [7]. Die potenziellen thermogenetischen Eigenschaften des epikardialen Fettgewebes zum Schutz vor Hypothermie, ähnlich dem braunen Fettgewebe, sind in den Fokus der Wissenschaft gerückt. Die Tatsache, dass Tiere, die Winterschlaf halten, große kardiale Fettdepots besitzen, unterstützt diese Hypothese. Andererseits postulieren Studien am Tiermodell, dass das Myokard mit jeder Kontraktion genug Wärme erzeugt, sodass eine thermogenetische Abhängigkeit nicht gegeben sein kann [8]. Weiters werden dem epikardialen Fettgewebe mechanoprotektive Funktionen zugeschrieben [9].

Das sekretorische Profil unterliegt einem komplexen Gleichgewicht, mit einer Vielzahl protektiver und pathologischer Zytokine, und wird von einer Reihe intrinsischer und extrinsischer Faktoren beeinflusst. Unter physiologischen Bedingungen werden hauptsächlich kardioprotektive Zytokine, wie

Eingelangt am 10. Dezember 2015; angenommen am 12. Dezember 2015; Pre-Publishing Online am 1. März 2016

Aus der <sup>1</sup>3. Medizinischen Abteilung mit Kardiologie und internistischer Intensivmedizin, Wilhelminenspital, Wien, und der <sup>2</sup>Klinik für Innere Medizin II (Abteilung für Kardiologie), Medizinische Universität Wien

**Korrespondenzadresse:** Dr. med. Maximilian Tscharré, 3. Medizinische Abteilung mit Kardiologie und internistischer Intensivmedizin, Wilhelminenspital, A-1160 Wien, Montleartstraße 37; E-Mail: mtscharré@gmail.com

Adiponectin, sezerniert [10]. Unter pathologischen Bedingungen, die im nächsten Abschnitt genauer abgehandelt werden, verschiebt sich das Gleichgewicht zugunsten pro-atherogener oder pro-inflammatorischer Zytokine, wie Interleukine (hier vor allem Interleukin-6 [IL-6], Interleukin-18 [IL-18]), Glykoprotein-130 (gp130), Tumornekrosefaktor- $\alpha$  (TNF- $\alpha$ ) und Monozyten-Chemoattraktives Protein-1 (MCP-1), und fördert somit die Entstehung von Atherosklerose und vor allem deren Progression. Über Makrophagen-Aktivierung, oxidativen Stress, Inflammation und somit Plaqueinstabilität hat das epikardiale Fettgewebe auch Einfluss auf die klinische Präsentation der koronaren Herzkrankheit (KHK) [11].

Abschließend sei noch erwähnt, dass die Dicke des epikardialen Fettgewebes die Menge des viszeralen Fettgewebes widerspiegelt. Dies wäre insofern von Bedeutung, als dass das viszerale Fettgewebe einen großen Einfluss auf das metabolische Syndrom besitzt und bis dato nur durch die Magnetresonanztomographie bestimmbar ist [12] (Tab. 1).

## ■ Epikardiales Fett als Biomarker – klinische Aspekte

Epikardiales Fettgewebe korreliert signifikant mit dem Ausmaß und der Schwere der KHK, mit unstabiler Angina pectoris und der koronaren Flussreserve bei Patienten mit KHK [14, 15]. Weiters besteht eine Korrelation mit tödlichen und nicht-tödlichen Myokardinfarkten in der Gesamtbevölkerung, ungeachtet der traditionellen Risikofaktoren. Eine Verdopplung des Volumens des epikardialen Fettgewebes war mit einem Anstieg des Risikos für kardiovaskuläre Ereignisse um das 1,5-Fache assoziiert (Hazard-Ratio 1,54 [1,09–2,19]) [16]. Auch gab es in Observationsstudien einen Zusammenhang mit dem Risiko für KHK unabhängig von Body-mass-Index (BMI) und dem Vorhandensein von koronarer Kalzifikation (Receiver-Operating- [ROC-] Kurve 0,914 [0,86–0,96]) [15, 17]. Auch ein möglicher Einfluss auf die frühen Stadien der atherosklerotischen Plaqueformation wird diskutiert [11]. Diese Hypothese wird von einer Studie am Tiermodell gestützt, die zeigen konnte, dass die Resektion von epikardialem Fettgewebe die Atherosklerose verlangsamen kann [18].

Auch bei Patienten mit Vorhofflimmern, mit gestörter diastolischer Relaxation und bei Patienten mit linksventrikulärer Hypertrophie fand sich in Querschnittstudien ebenfalls vermehrt epikardiales Fettgewebe [19]. Ob epikardiales Fett in diesen Subgruppen prognostische Auswirkungen hat, ist bisher nicht geklärt.

Interessanterweise ist bei Patienten mit Herzinsuffizienz das epikardiale Fettgewebe vermindert. Dies könnte möglicherweise mit der Abnahme der gesamten Fettmasse bei Patienten mit Herzinsuffizienz vergesellschaftet sein. Eine kleine Studie postulierte eine ROC-Kurve mit 0,82 (0,70–0,94) für einen zukünftigen kardiovaskulären Tod in dieser spezifischen Population [19, 20] (Abb. 1).

## ■ Bildgebung

Echokardiographisch wird das epikardiale Fettgewebe über der freien Wand des rechten Ventrikels transthorakal in der

**Tabelle 1:** Gegenüberstellung der kardioprotektiven und der kardiopathogenen Faktoren sezerniert vom epikardialen Fettgewebe. Erstellt nach Daten aus [13].

### Pro-inflammatorisch, pro-atherogen

TNF- $\alpha$   
MCP-1  
IL-1, IL-1b, IL-6, IL-8  
PAI-1  
RANTES  
ICAM

### Anti-inflammatorisch, anti-atherogen

Adiponectin  
Adrenomedullin

### Insulin-Mimetika

Resistin  
Visfatin  
Omentin

### Thermogenese

UCP-1

### Vaskuläres Remodeling, Blutdruck, myokardiale Hypertrophie, Adipogenese

Angiotensin  
Angiotensinogen  
Leptin

TNF- $\alpha$ : Tumornekrosefaktor- $\alpha$ ; MCP-1: Monozyten-Chemoattraktives Protein-1; IL-1: Interleukin-1; IL-1b: Interleukin-1b; IL-6: Interleukin-6; IL-8: Interleukin-8; PAI-1: Plasminogenaktivator-Inhibitor-1; RANTES: Regulated on Activation, Normal T Cell Expressed and Secreted; ICAM: Intrazelluläres Adhäsionsmolekül; UCP-1: Uncoupling Protein-1

parasternalen kurzen und langen Achse gemessen. Definitionsgemäß wird der relative echofreie Raum zwischen dem Myokard und dem viszeralen Blatt des Perikards bestimmt. Aufgrund der Kompressibilität wird vorzugsweise am Ende der Systole gemessen. Es sollte ein Durchschnitt der gemessenen Werte von zumindest 3 Zyklen berechnet werden. Ein Konsensus bzgl. Normalwert oder Cut-off-Werte existiert bis dato nicht [21]. Weiters eignen sich die Computertomographie und die Magnetresonanztomographie zur Bestimmung des epikardialen Fettgewebes, mit den bekannten Vor- und Nachteilen (siehe z. B. <http://www.thecdt.org/article/viewfile/5256/6147/28882>).

## ■ Zusammenfassung

Epikardiales Fettgewebe rückt als eigenständiges metabolisches bzw. endokrines Organ vermehrt in den Fokus klinischer Untersuchungen. Wenngleich die erwähnten Studien bisher keine direkten klinischen Implikationen aufzeigen, trägt die Beforschung in diesem Gebiet substantiell zum Verständnis der Atherogenese bei.

Bemerkenswerterweise scheint epikardiales Fettgewebe unabhängig von anderen Fettdepots bzw. unabhängig vom BMI einen signifikanten Einfluss auf die Entstehung der KHK auszuüben. Somit erscheinen die metabolischen Prozesse im epikardialen Fettgewebe, nicht auch zuletzt aufgrund der anatomischen Nahebeziehung zu den Koronarien, ein attraktives Forschungsgebiet zur Identifikation bisher unbekannter pro-atherogener Prozesse zu sein.

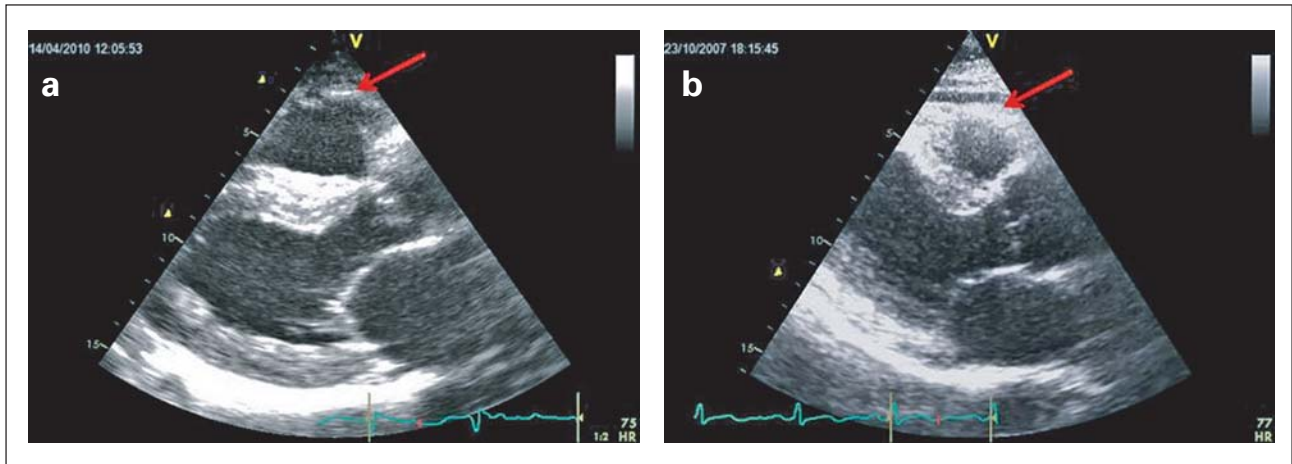


Abbildung 1: Echokardiographische Darstellung zweier Bestimmungen des epikardialen Fettgewebes mit unterschiedlicher Dicke in parasternaler Länger Achse.

Eine bereits initiierte randomisierte klinische Studie untersucht derzeit an 100 Patienten mit KHK, ob Olmesartan in der Lage ist, die Progression der koronaren Atherosklerose und das epikardiale Fettgewebe zu reduzieren (NCT02360956). Da bei allen Patienten pro-inflammatorische Zytokine wie CRP, Interleukin-6, TNF- $\alpha$ , Matrixmetalloproteinasen und Marker der Endothelfunktion bestimmt werden, erhoffen sich die Studienautoren, bedeutende Erkenntnisse zur Assoziation zwischen Atherosklerose und epikardialem Fettgewebe gewinnen zu können.

Im Wilhelminenspital Wien wurde bei 438 Patienten nach perkutaner Koronarintervention eine Messung des epikardialen Fettgewebes durchgeführt und die Assoziation mit kardiovaskulären Risikofaktoren und mit zukünftigen Ereignissen berechnet. Die Ergebnisse werden demnächst in einem internationalen Journal publiziert.

**■ Fragen zum Text**

1. Welche Arterie versorgt das epikardiale Fettgewebe?
  - a) A. thoracica interna dext.
  - b) A. thoracica interna sin.
  - c) Ae. coronariae
  - d) A. pericardiophrenica
2. Zu welchem Typ Fettgewebe wird das epikardiale Fettgewebe nach der derzeitigen Studienlage gezählt?
  - a) weißes Fettgewebe
  - b) beiges Fettgewebe
  - c) braunes Fettgewebe
3. Wie ist der Normalwert?
  - a) 2–4 mm
  - b) 4–6 mm
  - c) 6–8 mm
  - d) 8–9 mm
  - e) Es existiert kein Cut-off-Wert.
4. Für welches Krankheitsbild wurde, verglichen mit der Kontrollgruppe, vermindertes epikardiales Fettgewebe beschrieben?
  - a) koronare Herzkrankheit
  - b) Vorhofflimmern
  - c) linksventrikuläre Hypertrophie
  - d) chronische Herzinsuffizienz

**Lösung**

**■ Interessenkonflikt**

Die Autoren geben an, dass kein Interessenkonflikt besteht.

**Literatur:**

1. Kershaw EE, Flier JS. Adipose tissue as an endocrine organ. *J Clin Endocrinol Metab* 2004; 89: 2548–56.
2. Iacobellis G, Corradi D, Sharma AM. Epicardial adipose tissue: anatomic, biomolecular and clinical relationships with the heart. *Nat Clin Pract Cardiovasc Med* 2005; 2: 536–43.
3. Company JM, et al. Epicardial fat gene expression after aerobic exercise training in pigs with coronary atherosclerosis: relationship to visceral and subcutaneous fat. *J Appl Physiol* 2010; 109: 1904–12.
4. Marchington JM, Mattacks CA, Pond CM. Adipose tissue in the mammalian heart and pericardium: structure, foetal development and biochemical properties. *Comp Biochem Physiol* 1989; 94: 225–32.
5. Mazurek T. Human epicardial adipose tissue is a source of inflammatory mediators. *Circulation* 2003; 108: 2460–6.
6. Sacks HS, et al. Adult epicardial fat exhibits beige features. *J Clin Endocrinol Metab* 2013; 98: E1448–55.
7. Marchington JM, Pond CM. Site-specific properties of pericardial and epicardial adipose tissue: the effects of insulin and high-fat feeding on lipogenesis and the incorporation of fatty acids in vitro. *Int J Obes* 1990; 14: 1013–22.
8. Barclay CJ, Widén C. *Muscle Biophysics. Advances in experimental medicine and biology.* Springer, New York, 2010; 682.
9. Prati F, et al. Eccentric atherosclerotic plaques with positive remodelling have a pericardial distribution: a permissive role of epicardial fat? A three-dimensional intravascular ultrasound study of left anterior descending artery lesions. *Eur Heart J* 2003; 24: 329–36.
10. Iacobellis G, et al. Adiponectin expression in human epicardial adipose tissue in vivo is lower in patients with coronary artery disease. *Cytokine* 2005; 29: 251–5.
11. Iacobellis G. Local and systemic effects of the multifaceted epicardial adipose tissue depot. *Nat Rev Endocrinol* 2015; 11: 363–71.
12. Iacobellis G, et al. Epicardial fat from echocardiography: a new method for visceral adipose tissue prediction. *Obes Res* 2003; 11: 304–10.
13. Fitzgibbons TP, et al. Epicardial and perivascular adipose tissues and their influence on cardiovascular disease: basic mechanisms and clinical associations. *J Am Heart Assoc* 2014; 3: e000582.
14. Sade LE, et al. Relation between epicardial fat thickness and coronary flow reserve in women with chest pain and angiographically normal coronary arteries. *Atherosclerosis* 2009; 204: 580–5.
15. Eroglu S, et al. Epicardial adipose tissue thickness by echocardiography is a marker for the presence and severity of coronary artery disease. *Nutr Metab Cardiovasc Dis* 2009; 19: 211–7.
16. Mahabadi AA, et al. Association of epicardial fat with cardiovascular risk factors and incident myocardial infarction in the general population: the Heinz Nixdorf Recall Study. *J Am Coll Cardiol* 2013; 61: 1388–95.
17. Kunita E, et al. Prognostic value of coronary artery calcium and epicardial adipose tissue assessed by non-contrast cardiac computed tomography. *Atherosclerosis* 2014; 233: 447–53.
18. McKenney ML, et al. Epicardial adipose excision slows the progression of porcine coronary atherosclerosis. *J Cardiothorac Surg* 2014; 9: 2.
19. Iacobellis G, Zaki M, Garcia D, Willens H. Epicardial fat in atrial fibrillation and heart failure. *Horm Metab Res* 2014; 46: 587–90.
20. Doesch C, et al. Bioimpedance analysis parameters and epicardial adipose tissue assessed by cardiac magnetic resonance imaging in patients with heart failure. *Obesity (Silver Spring)* 2010; 18: 2326–32.
21. Iacobellis G, Willens HJ. Echocardiographic epicardial fat: a review of research and clinical applications. *J Am Soc Echocardiogr* 2009; 22: 1311–9.
22. Talman AH, et al. Epicardial adipose tissue: far more than a fat depot. *Cardiovasc Diagn Ther* 2014; 4: 416–29.

---

**Richtige Antworten: 1c; 2b; 3e; 4d**

**← Zurück**

# Mitteilungen aus der Redaktion

Besuchen Sie unsere Rubrik

## [Medizintechnik-Produkte](#)



Neues CRTD Implantat  
Intica 7 HF-T QP von Biotronik



Artis pheno  
Siemens Healthcare Diagnostics GmbH



Philips Azurion:  
Innovative Bildgebungslösung

Aspirator 3  
Labotect GmbH



InControl 1050  
Labotect GmbH

## e-Journal-Abo

Beziehen Sie die elektronischen Ausgaben dieser Zeitschrift hier.

Die Lieferung umfasst 4–5 Ausgaben pro Jahr zzgl. allfälliger Sonderhefte.

Unsere e-Journale stehen als PDF-Datei zur Verfügung und sind auf den meisten der marktüblichen e-Book-Readern, Tablets sowie auf iPad funktionsfähig.

## [Bestellung e-Journal-Abo](#)

### Haftungsausschluss

Die in unseren Webseiten publizierten Informationen richten sich **ausschließlich an geprüfte und autorisierte medizinische Berufsgruppen** und entbinden nicht von der ärztlichen Sorgfaltspflicht sowie von einer ausführlichen Patientenaufklärung über therapeutische Optionen und deren Wirkungen bzw. Nebenwirkungen. Die entsprechenden Angaben werden von den Autoren mit der größten Sorgfalt recherchiert und zusammengestellt. Die angegebenen Dosierungen sind im Einzelfall anhand der Fachinformationen zu überprüfen. Weder die Autoren, noch die tragenden Gesellschaften noch der Verlag übernehmen irgendwelche Haftungsansprüche.

Bitte beachten Sie auch diese Seiten:

[Impressum](#)

[Disclaimers & Copyright](#)

[Datenschutzerklärung](#)