Journal für
Kardiologie
Austrian Journal of Cardiology
Österreichische Zeitschrift für Herz-Kreislauferkrankungen

Echokardiographie aktuell: Linksventrikulärer Thrombus peripartal

Riedl K, Fiegl N, Stadler A
Aydin I, Strouhal A

Journal für Kardiologie - Austrian Journal of Cardiology 2017; 24 (11-12), 288-290

Homepage:
www.kup.at/kardiologie
Online-Datenbank
mit Autoren-
und Stichwortsuche

ÖKG Österreichische Kardiologische Gesellschaft
Offizielles Partnerjournal der ÖKG

EUROPEAN SOCIETY OF CARDIOLOGY®
Member of the ESC-Editor's Club

Offizielles Organ des Österreichischen Herzfonds

ACVC Association for Acute CardioVascular Care
In Kooperation mit der ACVC

Indexed in ESCI part of Web of Science
Indexed in EMBASE

Krause & Pachernegg GmbH • Verlag für Medizin und Wirtschaft • A-3003 Gablitz
P.b.b. 02Z031105M, Verlagsort: 3003 Gablitz, Linzerstraße 177A/21 Preis: EUR 10,–

Medtronic
Engineering the extraordinary

Expert 2 Expert 2026

15.01. – 17.01.2026, Linz

Gemeinsam für eine bessere Patientenversorgung.

OmniaSecure | Micra 2 | Aurora | Affera | LINQ II | TYRX

Vorabanmeldung aufgrund limitierter Plätze notwendig.
Bei Interesse bitte bei Ihrem Medtronic Außendienstmitarbeiter anfragen.

For personal use only. Not to be reproduced without permission of Krause & Pachernegg GmbH.

Echokardiographie aktuell: Linksventrikulärer Thrombus peripartal

K. Riedl[1], N. Fiegl[2], A. Stadler[1], I. Aydin[1], A. Strouhal[1]

Aus dem [1]KH Hietzing und dem [2]Zentrum für Innere Medizin – zim9 – Internistische Gruppenpraxis Fitscha und Partner OG, Wien

Fallpräsentation

Bei einer 21-jährigen Frau erfolgt im niedergelassenen Bereich aufgrund von Schmerzen in den Beinen und Thorax eine internistische Abklärung. Zu diesem Zeitpunkt ist die junge Frau Mutter eines 2 Monate alten Säuglings.

Schwangerschaft und Geburt verliefen abgesehen von starken Schmerzen in den unteren Extremitäten und Dyspnoe bei geringster Anstrengung komplikationslos. Diesbezüglich wurde die Patientin schon vor der Geburt auf einer Notaufnahme vorstellig, eine Pulmonalembolie wurde in einem Serumtest (negatives D-Dimer) und durch einen Beinvenenschall ausgeschlossen.

Einige Wochen nach der Entbindung hatte sie für ca. 20 Minuten aus der Ruhe heraus einen thorakalen Druckschmerz ohne Begleiterscheinungen erlebt, der spontan sistierte. Es sind keine Vorerkrankungen bekannt. Als einziger kardiovaskulärer Risikofaktor wird ein Nikotinabusus genannt, obgleich das Erheben der Anamnese durch eine sprachliche Barriere erschwert ist.

Die junge Frau präsentiert sich in einem normalen Ernährungszustand, ist in Ruhe beschwerdefrei bei unauffälligen Vitalparametern. Ein EKG zeigt ST-Abgangserhöhungen in II, III, aVF sowie T-Negativierungen V_4–V_6. Dies veranlasst die Ärzte zur transthorakalen Echokardiographie, in der eine echoarme Struktur im linken Ventrikel anterolateral bei nur visuell angedeuteter Hypokinesie inferior basal mit normalem longitudinalen Strain im Speckle-Tracking ohne weitere regionale Wandbewegungsstörungen zur Darstellung kommt. Es zeigen sich sonst normal dimensionierte Herzhöhlen bei normaler Wanddicke, keine relevanten Vitien, eine unauffällige Aorta ascendens sowie kein Perikarderguss (Abb. 1).

Verlauf

Zur weiteren Abklärung der linksventrikulären Raumforderung wird die Frau stationär aufgenommen. Das Labor inkl. Blutbild, Gerinnung, Chemie inkl. Troponin und BNP ist unauffällig. In einer Magnetresonanztomographie in einem auswärtigen Spital wird der Verdacht auf einen Thrombus gestellt und ein flaues Late-Enhancement im Sinne einer Narbe inferior basal suspiziert (Abb. 2a, b).

Aufgrund der zunehmenden Verschlechterung der Claudicatio und zur weiteren Abklärung der Raumforderung wird die Patientin an die Gefäßchirurgische Abteilung des KH Hietzing, Wien, verwiesen. In einer aufgrund von fehlenden Fußpulsen veranlassten Akut-MR-Angiographie werden ein subtotaler Verschluss der Aortenbifurkation und hochgradige langstre-

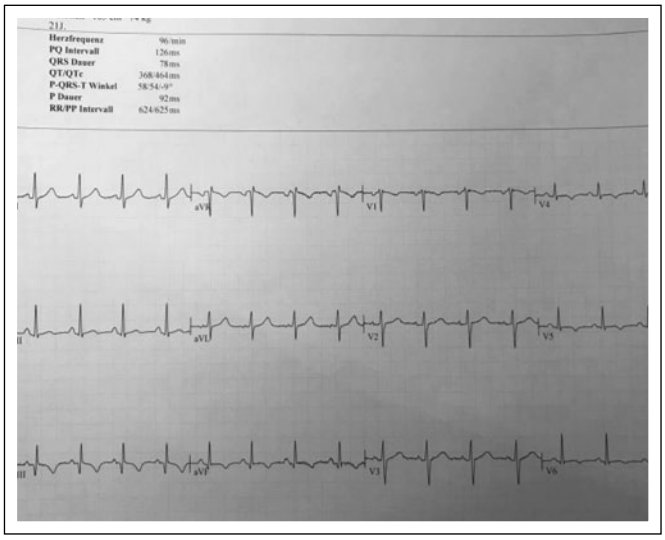

Abbildung 1: EKG

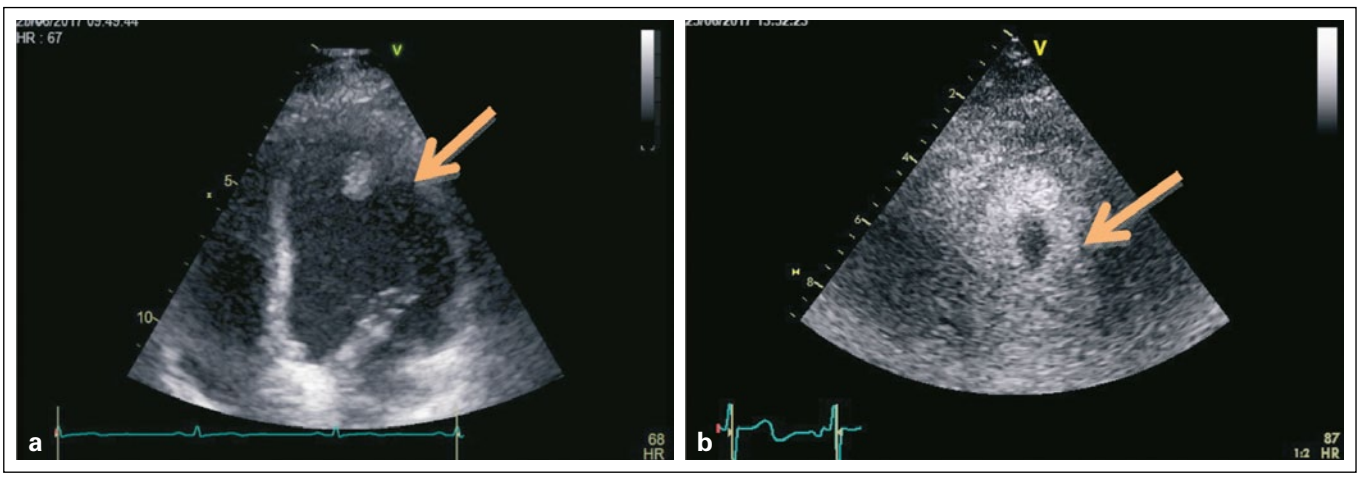

Abbildung 2: a) Transthorakale Echokardiographie: Flottierende echoarme Struktur, anterolateraler Übergang, mittventrikulärer Apex; **b)** nach Kontrastmittelgabe (SonoVue).

ckige Verschlüsse der aorto-poplitealen Achse beidseits festgestellt, die Patientin wird umgehend operiert. Sie erhält eine Embolektomie beider Leistenarterien sowie der A. femoralis profunda und A. femoralis superficialis bds., bei frustraner Embolektomie der Unterschenkelarterien bds. Es erfolgt eine intraoperative Implantation von sog. Kissing-Stents in die Aortenbifurkation mit Stentverlängerung in die A. iliaca externa bds. In einer Kontrollangiographie wird neuerlich ein Thrombus in der A. femoralis superficialis festgestellt und mittels Embolektomie saniert (Abb. 3).

In der Echokardiographie zeigt sich, wie vorbeschrieben, die echoarme flottierende Struktur bei fehlenden Wandbewegungsstörungen und unauffälligem linken Ventrikel. In der Kontrastmittelstudie erscheint die Struktur nicht perfundiert. Am ersten postoperativen Tag wird eine Magnetresonanztomographie des Herzens durchgeführt: Es zeigen sich normal dimensionierte Herzhöhlen mit normaler Wanddicke bei guter Links- und Rechtsventrikelfunktion. In den ödemsensitiven Sequenzen findet sich kein intramyokardiales Ödem. In den Spätaufnahmen zeigt sich kein sicheres Late-Enhancement, eine kleine Narbe inferior basal kann nicht ausgeschlossen werden. Die isointense flottierende Struktur (ca. 1,5 cm × 0,7 cm) anterolateral am mittventrikulären/apikalen Übergang ist in T1- und T2-gewichteten Sequenzen iso-/hypointens, wird nicht perfundiert und weist kein Late-Enhancement auf. In einer transösophagealen Echokardiographie findet sich kein Hinweis auf ein persistierendes Foramen ovale bzw. auf einen Vorhofseptumdefekt. Die Raumforderung erscheint im 3D-Bild pedunkuliert. Nach Zusammenschau aller Befunde ist ein Thrombus zwar wahrscheinlich, doch ein atypisches Myxom kann zu diesem Zeitpunkt nicht ausgeschlossen werden. Zudem ist bei einer bisher gesunden jungen Frau das Ausmaß dieser thromboembolischen Ereignisse schwer zu begreifen (Abb. 4–6).

Von Beginn an erhält die Patientin eine Antikoagulation, die nach der Implantation der peripheren Stents von einer Plättchenaggregationshemmung ergänzt wird. Es erfolgt eine umfassende Abklärung mittels rheumatologischer Begutachtung inkl. PET-CT mit dem Ausschluss einer Vaskulitis. In der Thrombophilie-Diagnostik und konsiliarischen Begutachtung durch die Gerinnungsambulanz findet sich schlussendlich ein Protein-C-Mangel. In beiden histologischen Aufarbeitungen nach den Embolektomien zeigt sich ein Thrombus ohne Hinweis auf ein Myxom oder Malignität.

Outcome

Während des stationären Aufenthaltes von ca. 3 Wochen ist die Raumforderung zunächst nur in geringem Ausmaß regredient. Die Patientin bleibt kardial und respiratorisch beschwerdefrei. Nach Abklingen des Wundschmerzes ist sie wieder gut mobil bei kollateralisierten Popliteal-Verschlüssen. Die junge Frau wird in unserer Gerinnungsambulanz auf eine orale Antikoagulation mit Marcoumar eingestellt. In einer Echokardiographie-Kontrolle nach über 8 Wochen ist der Thrombus nicht mehr darstellbar. Ein Koronar-CT ist noch ausständig (Abb. 7).

Abbildung 3: Periphere Angiographie: Poplitealverschlüsse bds. durch Wadenmuskeläste kompensiert.

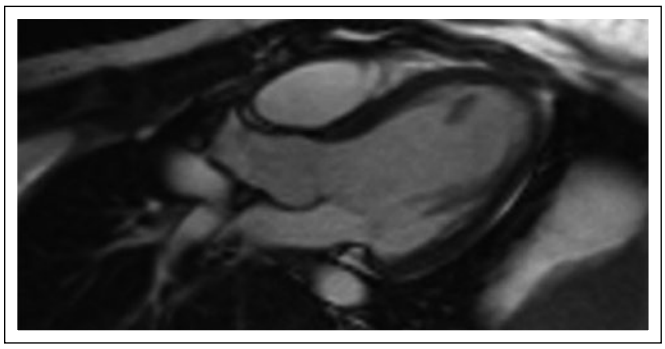

Abbildung 4: Magnetresonanztomographie des Herzens: Cine, Dreikammerblick

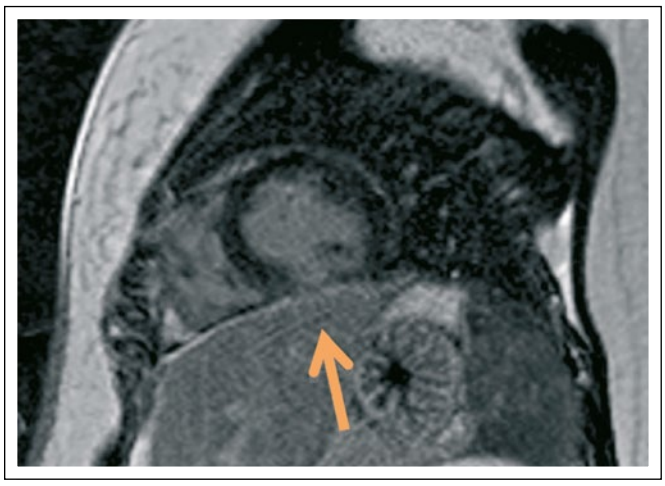

Abbildung 5: Late-Enhancement inferior basal (PSIR, Short axis)

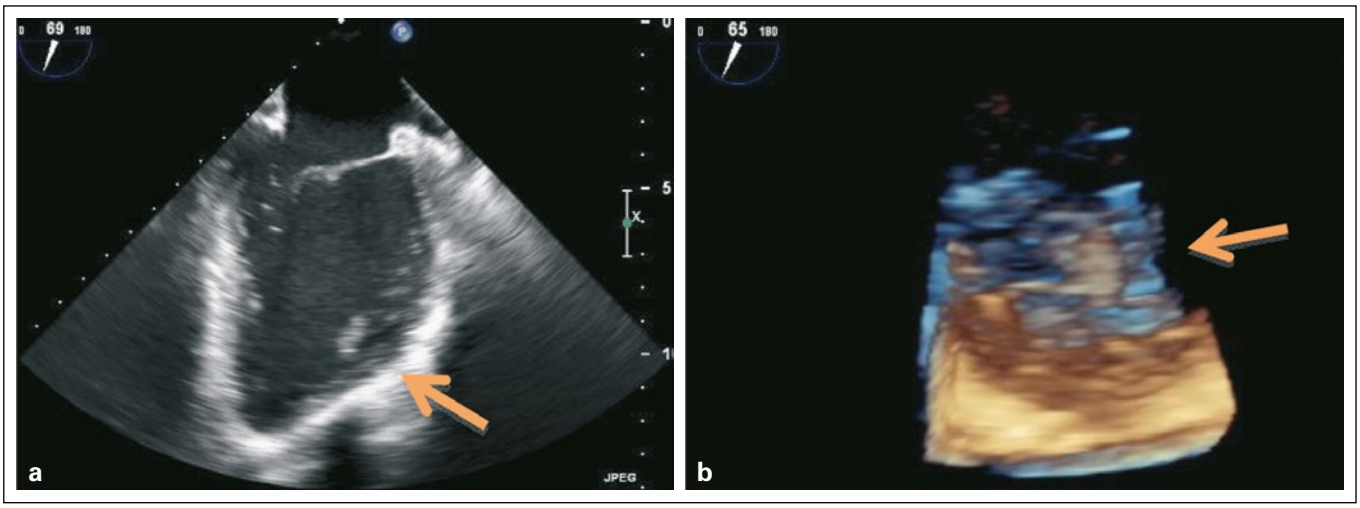

Abbildung 6: Transösophageale Echokardiographie. **a):** Zweikammerblick mit Raumforderung; **b)** 3D, Raumforderung

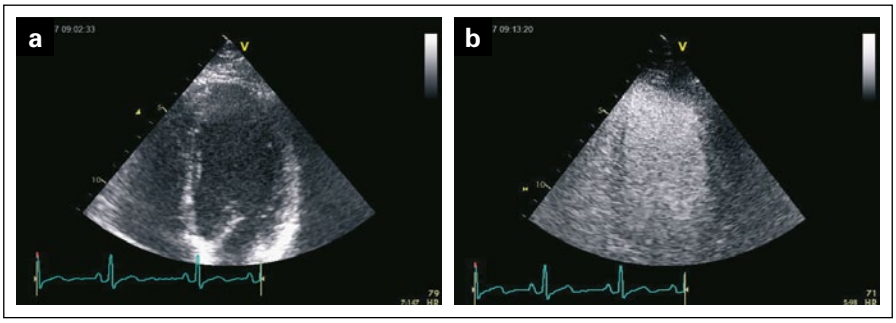

Abbildung 7: Transthorakale Echokardiographiekontrolle: **a)** kein Thrombus; **b)** Kontrolle mit Kontrastmittel: kein Thrombus

Zusammenfassung

Eine junge Frau präsentiert sich mit ausgeprägter Claudicatio bei thrombotisch verschlossenen Becken-Bein-Gefäßen. Die linksventrikuläre Raumforderung ist in Zusammenschau und multimodaler Aufbereitung einem Thrombus bei normalem linken Ventrikel zuzuordnen. Bei dem einmaligen Auftreten eines Thoraxschmerzes, den korrespondierenden EKG-Veränderungen und spotförmigem Late-Enhancement im Herz-MR inferior basal kann ein embolischer Infarkt im Bereich der rechten Koronararterie – auch im Rahmen einer Peripartum-Kardiomyopathie (PPCM) und koronarer Embolie bei Apexthrombus – suspiziert werden. Eine transthorakale echokardiographische Studie aus Nigeria bei Patienten mit PPCM zeigt, dass 18 von 84 Fälle (21,4 %) Herzthromben hatten, oft mehrfach.

Dies bestätigte die bisherigen Studien von Sliwa et al. in Südafrika mit > 20 % sichtbarem echokardiographischem Thrombus bei PPCM. Dies dürfte mit dem hyperkoagulierbaren Peripartum-Zustand als auch einer venösen Stase und vaskulären Schäden verbunden sein. Allerdings ist es wahrscheinlich, dass viele Thromben (z. B. linkes Herzohr) nicht durch routinemäßige Echokardiographie nachgewiesen werden.

Protein C ist in der Schwangerschaft immer erniedrigt und Teil der Schwangerschaftsthrombophilie, Lupus-Antikoagulans und ein Antiphospholipid-Antikörper-Syndrom (APLAS) konnte ausgeschlossen werden. Eine regionale Myokarditis oder auch eine Stresskardiomyopathie (Tako-Tsubo-CMP) bei fehlendem Ödem und spotförmigem, nahezu transmuralem Late-Enhancement inferior im Herz-MR ist nicht wahrscheinlich.

Zusammenfassend konnte bei unserer Patientin eine Hyperkoagulase im Rahmen einer angeborenen Gerinnungstörung, Nikotinabusus und Schwangerschaftsthrombophilie festgestellt werden, dies könnte die Apexthrombusformation ohne Wandbewegungstörung erklären. Eine höhergradig herabgesetzte Linksventrikelfunktion konnte nicht dokumentiert werden, ist aber aufgrund der zeitlich verzögerten Vorstellung in der internistischen Praxis, während und nach der Schwangerschaft vorstellbar.

Als abschließende Differentialdiagnose einer Apexthrombusformation im Rahmen eines Infarktes könnte ein MINOCA (Myocardial Infarction with Non-obstructive Coronary Arteries) als mögliche Ursache diskutiert werden. Ein Koronar-CT ist noch ausständig.

Weiterführende Literatur:

1. Sliwa K, Mebazaa A, Hilfiker-Kleiner D, Petrie MC, Maggioni AP, et al. Clinical characteristics of patients from the worldwide registry on peripartum cardiomyopathy (PPCM): EURObservational Research Programme in conjunction with the Heart Failure Association of the European Society of Cardiology Study Group on PPCM. Eur J Heart Fail 2017; 19: 1131–41.

2. Bauersachs J, Arrigo M, Hilfiker-Kleiner D, Veltmann C, Coats A, et al. Current management of patients with severe acute peripartum cardiomyopathy: practical guidance from the Heart Failure Association of the European Society of Cardiology Study Group on peripartum cardiomyopathy. Eur J Heart Fail 2016; 18: 1096–105.

3. Talle MA, Buba F, Anjorin CO. Prevalence and aetiology of left ventricular thrombus in patients undergoing transthoracic echocardiography at the University of Maiduguri Teaching Hospital. Adv Med 2014; 2014: 731936.

4. Bourjeily G, Paidas M, Khalil H, Rosene-Montella K, Rodger M. Pulmonary embolism in pregnancy. Lancet 2010; 375: 500–12.

5. Pasupathy S, Tavella R, Beltrame JF. Myocardial Infarction With Nonobstructive Coronary Arteries (MINOCA). The Past, Present, and Future Management. Circulation 2017; 135: 1490–3.

Korrespondenzadresse:
Dr. Nikolaus Fiegl
Zentrum für Innere Medizin, zim9
A-1090 Wien, Nußdorfer Straße 60
E-Mail: fiegl@zim9.at

Mitteilungen aus der Redaktion

Besuchen Sie unsere Rubrik

☑ **Medizintechnik-Produkte**

Neues CRT-D Implantat
Intica 7 HF-T QP von Biotronik

Artis pheno
Siemens Healthcare Diagnostics GmbH

Philips Azurion:
Innovative Bildgebungslösung

Aspirator 3
Labotect GmbH

InControl 1050
Labotect GmbH

e-Journal-Abo

Beziehen Sie die elektronischen Ausgaben dieser Zeitschrift hier.

Die Lieferung umfasst 4–5 Ausgaben pro Jahr zzgl. allfälliger Sonderhefte.

Unsere e-Journale stehen als PDF-Datei zur Verfügung und sind auf den meisten der marktüblichen e-Book-Readern, Tablets sowie auf iPad funktionsfähig.

☑ **Bestellung e-Journal-Abo**

Haftungsausschluss

Die in unseren Webseiten publizierten Informationen richten sich **ausschließlich an geprüfte und autorisierte medizinische Berufsgruppen** und entbinden nicht von der ärztlichen Sorgfaltspflicht sowie von einer ausführlichen Patientenaufklärung über therapeutische Optionen und deren Wirkungen bzw. Nebenwirkungen. Die entsprechenden Angaben werden von den Autoren mit der größten Sorgfalt recherchiert und zusammengestellt. Die angegebenen Dosierungen sind im Einzelfall anhand der Fachinformationen zu überprüfen. Weder die Autoren, noch die tragenden Gesellschaften noch der Verlag übernehmen irgendwelche Haftungsansprüche.

Bitte beachten Sie auch diese Seiten:

Impressum **Disclaimers & Copyright** **Datenschutzerklärung**