

Journal für Kardiologie

Austrian Journal of Cardiology

Österreichische Zeitschrift für Herz-Kreislaufferkrankungen

**EPU-Corner: Reentry-Tachykardie
durch einen**

Amplatz-Septal-Occluder

Stix L, Gabriel H, Stix G

Journal für Kardiologie - Austrian

Journal of Cardiology 2021; 28

(7-8), 254-257

Homepage:

www.kup.at/kardiologie

Online-Datenbank
mit Autoren-
und Stichwortsuche



Offizielles
Partnerjournal der ÖKG



Member of the ESC-Editor's Club



Offizielles Organ des
Österreichischen Herzfonds



ACVC
Association for
Acute CardioVascular Care

In Kooperation
mit der ACVC

Indexed in ESCI
part of Web of Science

Indexed in EMBASE

Veranstaltungskalender

Hybrid-Veranstaltungen der Herausgeber des **Journals für Kardiologie**

Finden Sie alle laufend aktualisierten Termine
auf einem Blick unter

www.kup.at/images/ads/kongress.pdf

Reentry-Tachykardie durch einen Amplatzer-Septal-Occluder

L. Stix, H. Gabriel, G. Stix

Aus der Abteilung für Kardiologie, Universitätsklinik für Innere Medizin II, AKH Wien

Fallbericht

Ein 54-jähriger Mann wurde 2006 aufgrund von zunehmender Belastungsdyspnoe (NYHA II–III) zur kardialen Abklärung vorstellig. Im niedergelassenen Bereich war mittels transthorakaler Echokardiographie ein atrialer Septumdefekt (ASD) suspekt worden, weiters fanden sich anamnestisch Palpitationen aufgrund nicht genauer definierter paroxysmaler Tachykardien. In der transösophagealen Echokardiographie (TEE) konnte ein ASD vom Sekundumtyp (ASD 2) mit einem Durchmesser von 16 × 17 mm dargestellt werden. Der rechte Ventrikel war leicht vergrößert, mit normaler rechtsventrikulärer Funktion. Es berechnete sich ein signifikantes Shuntverhältnis mit einem Qp:Qs von > 2:1. Zusätzlich zeigten sich gering dilatierte Pulmonalgefäße und eine mittelgradige Linksventrikelhypertrophie. Aufgrund der hämodynamischen Wirksamkeit des ASD 2 und den zunehmenden Beschwerden wurde der Patient im selben Jahr für einen katheterinterventionellen ASD-Verschluss in Narkose unter TEE-Guiding

aufgenommen. Die Defektgröße wurde mittels Sizing-Ballon fluoroskopisch und echokardiographisch bestimmt und betrug 26–28 mm. Es erfolgte ein komplikationsloser Verschluss mit einem Amplatzer-Septal-Occluder (ASO) 30 mm. Bei diesem ASO beträgt der Durchmesser der linksatrialen Scheibe 44 mm.

Einige Tage nach der Operation wurde der Patient auf der Notfallaufnahme aufgrund von Herzrasen vorstellig: Im EKG zeigte sich ein 2:1-übergeleitetes Vorhofflattern. Nach frustrierten Kardioversionsversuchen wurde eine Amiodarontherapie mit initialer Aufsättigung etabliert. Unter dieser Therapie trat in weiterer Folge paroxysmales typisches Vorhofflattern, aber auch Vorhofflimmern auf. Nach 2 Jahren musste aufgrund einer Amiodaron-induzierten Hyperthyreose diese Therapie abgesetzt werden.

Wegen zunehmender Anfallshäufigkeit von tachykardem Vorhofflattern und Vorhofflimmern wurde 2017 eine Ablationstherapie erwogen. Die anatomischen Verhältnisse im Bereich

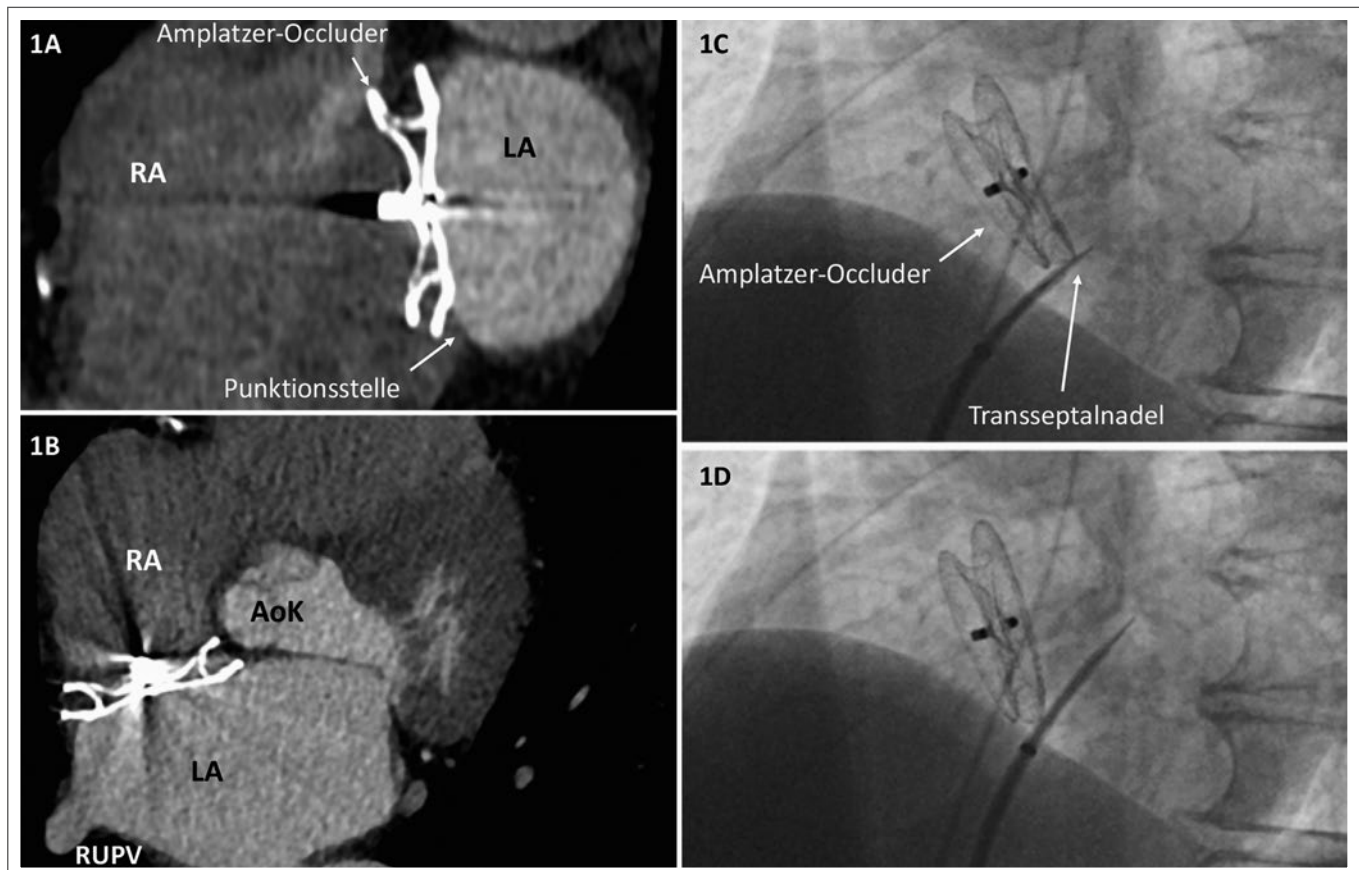


Abbildung 1: CT und Durchleuchtung: vertikaler (1A) und horizontaler (1B) Schnitt durch die Mitte des Amplatzer-Septal-Occluders (ASO) im CT. In Bild 1A ist inferior am ASO die intendierte transeptale Punktionsstelle erkennbar (Pfeil). In den Bildern 1C und 1D: Darstellung der transeptalen Punktion am inferioren Rand des ASO unter radiologischer Kontrolle in LAO-Projektion. RA: rechtes Atrium; LA: linkes Atrium; AoK: Aortenklappe; RUPV: rechte untere Pulmonalvene

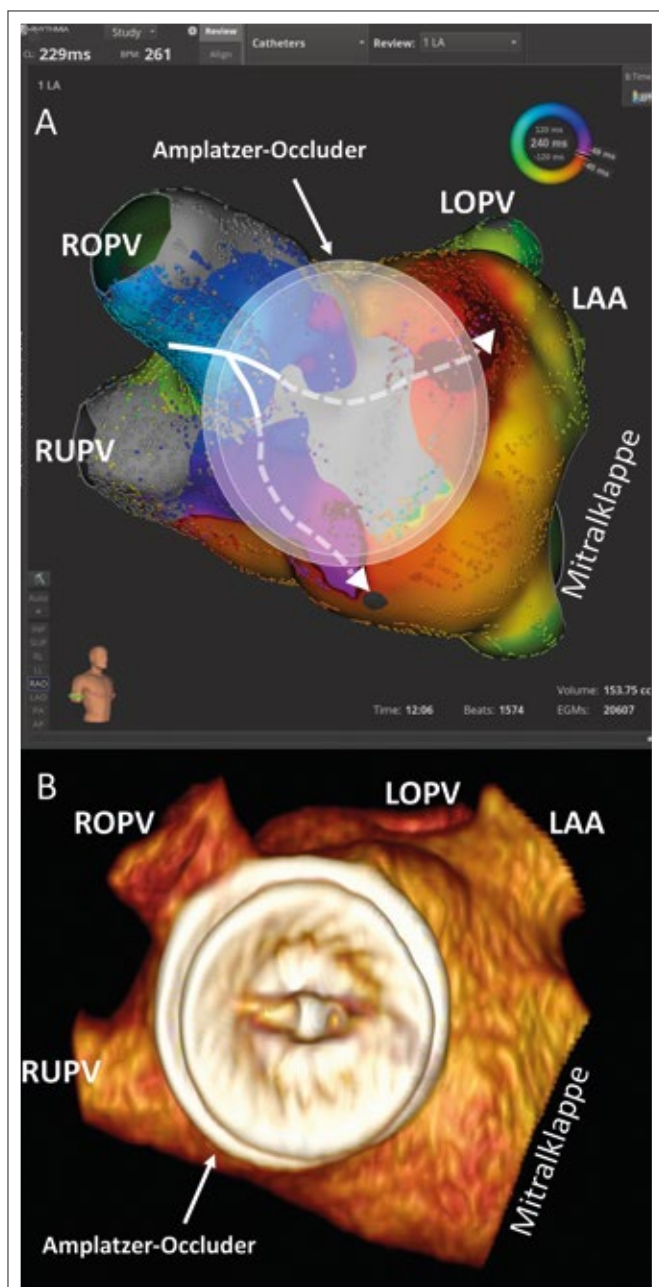


Abbildung 2 (A): Elektroanatomisches Mapping (mit Rhythmia) des atypischen Vorhofflatters mit einem Reentry um die ROPV. Eintritt septal vom Oberrand der Carina in den ASO, Weiterleitung über mindestens 2 Wege durch den ASO (strichliert), simultaner Austritt aus dem ASO an 2 Stellen (weiße Pfeilspitzen). Der ASO wird in Größe und Lokalisation als transparente Doppelseibe hineinprojiziert.

(B): 3D-Rekonstruktion des linken Atriums und des ASO aus der CT zur Veranschaulichung. ASO: Amplatzer-Occluder; ROPV: rechte obere Pulmonalvene; RUPV: rechte untere Pulmonalvene; LOPV: linke obere Pulmonalvene; LAA: linkes Herzohr

des interatrialen Septums wurden mittels Computertomographie (CT) abgeklärt: Es wurde eine komplette Abdeckung des interatrialen Septums durch den ASO beschrieben, weshalb eine transseptale Punktion nicht möglich erschien. Da das typische rechtsatriale Vorhofflattern klinisch eindeutig im Vordergrund stand, wurde eine Ablation des kavotrikuspidalen Isthmus durchgeführt.

Es stellte sich eine vorübergehende Besserung ein. 2018 traten unter der bis dahin erfolgreichen Therapie mit Propafenon

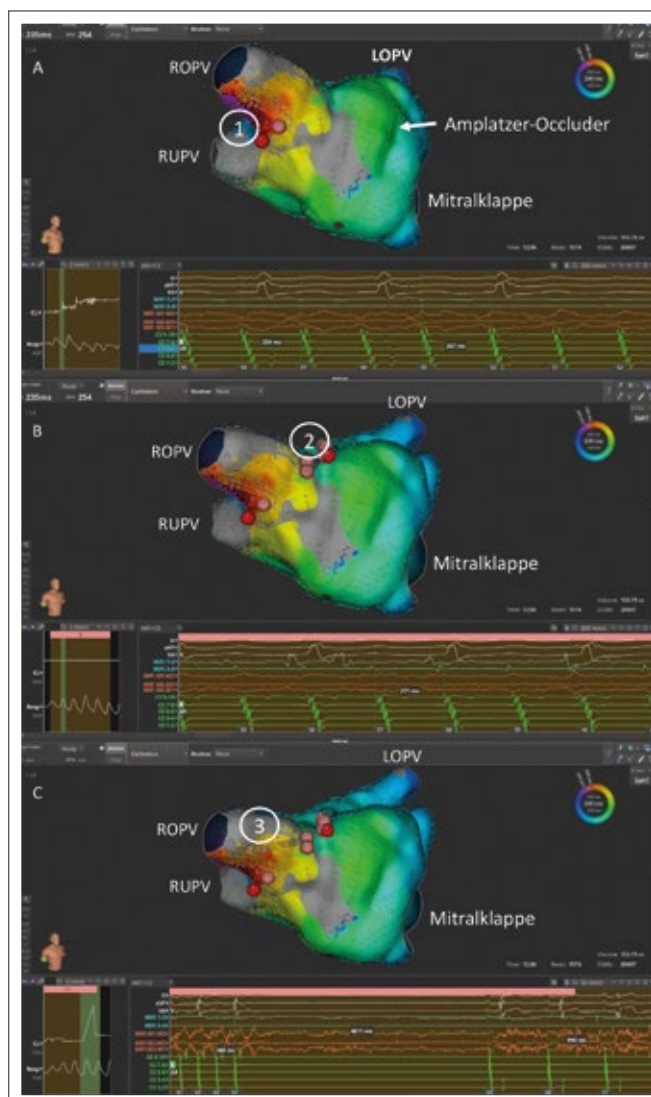


Abbildung 3: Ablation des Reentry durch den Amplatzer-Occluder: **(A):** Ablationspunkte ① verlängern sukzessive die Zykluslänge (CL) der Tachykardie. **(B):** Ablationsstelle ② bewirkt eine Verlängerung der CL auf 271 ms und weiter auf 288 ms. **(C):** Ablation ③ in der rechten oberen Pulmonalvene (ROPV) führt zum Sistieren der atrialen Tachykardie.

LOPV: linke obere Pulmonalvene; RUPV: rechte untere Pulmonalvene

zunehmend häufiger Episoden von symptomatischem tachykardem Vorhofflimmern auf. Daher wurde neuerlich eine interventionelle Therapie erwogen. Bei der Reevaluierung des Herz-CTs wurde eine Punktionmöglichkeit im inferiorsten Anteil des interatrialen Septums, inferior des Verschlussystems, für möglich gehalten (Abb. 1A). Im Querschnitt zeigte sich die bekannte komplette Abdeckung des interatrialen Septums durch den ASO (Abb. 1B). Im Längsschnitt fand sich im Verlauf der Mittellinie inferior des ASO ein etwa 4 mm messendes und noch frei zugängliches Areal des interatrialen Septums (Abb. 1B). Diese Stelle wurde unter biplaner Durchleuchtung (right anterior oblique [RAO] 30° und left anterior oblique [LAO] 50°) eingestellt. Die transseptale Punktion unterhalb des großen ASO konnte komplikationslos durchgeführt werden (Abb. 1C und Abb. 1D in LAO). Die Pulmonalvenenisolierung wurde durchgeführt, sie war jedoch aufgrund der Größe des ASO, der eine gewohnte Kathetermanipulation deutlich behinderte, erschwert. Insbesondere der septale Anteil der Mündung der rechten Pulmonalvenen

erwies sich als schwierig zu erreichen und daher erschwert zu isolieren (Abb. 2B). Mit dem Lasso-Katheter und dem Ablationskatheter war am Ende der Intervention eine komplette Isolierung aller Pulmonalvenen mit Exit- und Entry-Block, negativem Adenosintest und negativem Capture entlang der Ablationslinie nachweisbar.

Nach einigen Monaten wurde der Patient erneut mit Palpitationen vorstellig: Im Anfalls-EKG zeigte sich atypisches tachykardes Vorhofflattern. Eine invasive Abklärung wurde terminiert. Unter radiologischer Kontrolle wurde das Septum erneut inferior des ASO punktiert (Abb. 1). Die Rhythmusstörung wurde mittels Ultra-high-density-Mapping (Rhythmia) aufgezeichnet: Es zeigte sich ein Makroreentry um die rechte obere Pulmonalvene (ROPV). Es fand sich eine Rekonnektion der rechten oberen Pulmonalvene posterior, über welche die Erregung aus dem linken Atrium eintrat. Die Erregungsausbreitung erfolgte in die posteriore Carina, setzte sich in die anteriore Carina fort und trat septal in den ASO ein. Die Leitungsverzögerung fand sich im Myokard zwischen den ASO-Scheiben und verlief über mindestens 2 Wege. Sie trat an 2 Stellen, anterior und inferior des ASO, gleichzeitig aus dem ASO in das linke Atrium aus (Abb. 2). Von dort wurde das atriale Myokard in 2 Schleifen um die rechten PVs erregt.

Um die komplexe elektrophysiologische Situation um den ASO unter Kontrolle zu bringen wurde primär versucht, die Leitung in den ASO zu blockieren. Initial wurden Ablationspunkte am Übergang der ROPV zur anterioren Carina am Rand des ASO gesetzt (Abb. 3). Die initiale Zykluslänge (CL) des Flatterns von 234 ms verlängerte sich in mehreren Schritten auf 267 ms ①. Da eine weitere Eintrittsstelle der Tachykardie in den ASO weiter superior lag, wurden die Ablationspunkte ② appliziert. Dadurch verlängerte sich die CL auf 271 ms und in weiterer Folge auf 288 ms. Dies bewirkte jedoch keine Terminierung der Tachykardie. Daher wurden die Leitungen zwischen diesen Arealen mit Ablationspunkten ③ abgedeckt, wodurch die Tachykardie terminiert werden konnte. In weiterer Folge wurde die Rekonnektion der ROPV posterior abliert und eine vollständige Isolierung der rechten Pulmonalvene hergestellt. Verifiziert wurde dies mit einem neuerlichen Ultra-high-density-Map.

Das atriale Myokard selbst zeigte im Basismap des gesamten linken Atriums eine unauffällige elektrische Aktivität. Das Myokard zwischen den ASO-Scheiben konnte allerdings nicht beurteilt werden: Aufgrund der multiplen verzögerten Leitungen, die sich im Mapping zeigten, bleibt dieses Areal weiterhin ein potentieller Ursprungsort für Arrhythmien. Die postinterventionelle echokardiographische Kontrolle war unauffällig und der Patient konnte am Folgetag aus der stationären Behandlung entlassen werden.

■ Diskussion

Der vorgestellte Patient hatte 2006 einerseits Dyspnoe (NYHA II–III) aufgrund seines ASD 2, andererseits eine Anamnese von symptomatischen paroxysmalen Tachyarrhythmien, deren Mechanismus jedoch zu diesem Zeitpunkt nicht bekannt war. Eine EKG-Dokumentation lag nicht vor. Eine erhöhte Druck- und Volumsbelastung in den Vorhöfen bei kongenitalen Vi-

tien gilt allgemein als Ursache oder zumindest begünstigender Faktor für atriale Arrhythmien. Aufgrund der zunehmenden Beschwerden und der damals suspektierten Prädisposition zu paroxysmalen Tachyarrhythmien wurde der ASD 2 mit einem ASO verschlossen. Die Belastungsdyspnoe besserte sich umgehend, Tachyarrhythmien traten allerdings weiterhin auf. Da die interventionelle Therapie des später diagnostizierten Vorhofflatterns durch den ASO, der mit der 44 mm messenden linksatrialen Scheibe praktisch das gesamte interatriale Septum abdeckt, deutlich erschwert war, ergibt sich die Frage, ob bei derartigen Konstellationen primär ein differentes Vorgehen erwogen werden könnte.

In der Literatur gibt es Daten zum chirurgischen ASD-Verschluss und Arrhythmien. Es wurde angenommen, dass ein chirurgischer ASD-Verschluss vor dem Alter von 21 Jahren das Risiko von späteren Arrhythmien reduziert. Diese Annahme wurde widerlegt, das Risiko von nachfolgenden Arrhythmien ist höher als in der normalen Population. Es wird weiters angenommen, dass die postchirurgischen Narben ein zusätzliches Risiko für spätere Arrhythmien darstellen [1]. Die Guidelines empfehlen daher bei chirurgischem ASD-Verschluss und anamnestischem Vorhofflattern und -flattern einen modifizierten Maze im Rahmen der Operation, begründet durch den erschwerten Zugang zum linken Atrium nach der operativen Sanierung des ASD [2].

Eine Meta-Analyse von 13 Studien über interventionelle ASD-Verschlässe zeigt bei 2366 Patienten, dass diese in 96,2 % mit einem ASO verschlossen wurden, der mittlere Durchmesser betrug 24,1 mm. Bei einem mittleren Follow-up (FU) von 38 Monaten hatten 8,6 % atriale Tachyarrhythmien, 2,2 % der Patienten hatten schon vor dem ASD-Verschluss Vorhofftachyarrhythmien [3]. Duong et al. fanden, dass Patienten ohne Arrhythmien vor dem ASD-Verschluss in einem FU von 3,6 Jahren eine 6%ige Inzidenz von Vorhofflattern haben. Patienten mit paroxysmalen Vorhofflattern in der Anamnese haben jedoch ein 50%iges Risiko für neuerliche atriale Tachyarrhythmien nach dem ASD-Verschluss. Haben Patienten persistierendes Vorhofflattern in der Anamnese, so bleiben nur 9 % über eine Nachbeobachtung von 2,6 Jahren nach ASD-Verschluss frei von Vorhofflattern. Allerdings entwickeln Patienten mit paroxysmalen Vorhofflattern und Ablationstherapie vor dem ASD-Verschluss trotzdem in 50 % Rezidive. Bei jenen ohne Ablationstherapie vor dem ASD-Verschluss ist die Rezidivrate nach dem Verschluss mit 50 % gleich hoch. Es findet sich eine Subgruppe, bei der sich mit einer Ablationstherapie das Vorhofflattern unterdrücken ließ und zwar jene, die nach der Ablationstherapie während des FU vor dem ASD-Verschluss keine atrialen Tachyarrhythmien hatten: nur 15 % dieser Patienten hatten nach ASO Rezidive von Vorhofflattern [4].

Bei Patienten mit ASD wird ein extensives Screening bezüglich atrialer Tachyarrhythmien vor dem ASD-Verschluss mit Langzeit-EKGs, Event-Recordern bis hin zu implantierbaren Loop-Recordern empfohlen. Es erscheint unwahrscheinlich, dass der ASD-Verschluss selbst, z. B. durch die Verbesserung der Hämodynamik und Reduktion des Drucks auf die Vorhöfe, das Wiederauftreten von atrialen Tachyarrhythmien verhindert. Daher sollte laut ESC-Guidelines 2020 im Fall eines

ASD-Verschlusses die interventionelle Behandlung atrialer Tachyarrhythmien erwogen werden [2]. Da ein interventioneller ASD-Verschluss aufgrund der Größe des Devices den transeptalen Zugang für eine Ablation erschwert, sollte zuerst das Vorhofflimmern und -flattern interventionell behandelt werden. Es sollte abgewartet werden, ob diese Therapie erfolgreich war. Denn primär erfolgreich Arrhythmie-behandelte Patienten haben nach ASD-Verschluss eine deutlich geringere Rezidivrate.

Literatur:

1. Mantovan R, et al. Supraventricular arrhythmia before and after surgical closure of atrial septal defects: Spectrum, prognosis and management. *Europace* 2003; 5: 133–8.
2. Baumgartner H, et al. 2020 ESC Guidelines for the management of adult congenital heart disease. *Eur Heart J* 2021; 42: 563–645.
3. Vyas V, et al. Atrial tachyarrhythmias following percutaneous device closure of secundum atrial septal defects. *IJC Hear Vasc* 2020; 27: 100490.
4. Duong P, et al. Atrial arrhythmia after transcatheter closure of secundum atrial septal defects in patients ≥ 40 years of age. *Europace* 2017; 19: 1322–6.

Korrespondenzadresse:

Dr. Laura Stix

Abteilung für Kardiologie

Medizinische Universität Wien

Universitätsklinik für Innere Medizin II

A-1090 Wien, Währinger Gürtel 18–20

Mitteilungen aus der Redaktion

Besuchen Sie unsere Rubrik

[Medizintechnik-Produkte](#)



Neues CRTD Implantat
Intica 7 HF-T QP von Biotronik



Artis pheno
Siemens Healthcare Diagnostics GmbH



Philips Azurion:
Innovative Bildgebungslösung

Aspirator 3
Labotect GmbH



InControl 1050
Labotect GmbH

e-Journal-Abo

Beziehen Sie die elektronischen Ausgaben dieser Zeitschrift hier.

Die Lieferung umfasst 4–5 Ausgaben pro Jahr zzgl. allfälliger Sonderhefte.

Unsere e-Journale stehen als PDF-Datei zur Verfügung und sind auf den meisten der marktüblichen e-Book-Readern, Tablets sowie auf iPad funktionsfähig.

[Bestellung e-Journal-Abo](#)

Haftungsausschluss

Die in unseren Webseiten publizierten Informationen richten sich **ausschließlich an geprüfte und autorisierte medizinische Berufsgruppen** und entbinden nicht von der ärztlichen Sorgfaltspflicht sowie von einer ausführlichen Patientenaufklärung über therapeutische Optionen und deren Wirkungen bzw. Nebenwirkungen. Die entsprechenden Angaben werden von den Autoren mit der größten Sorgfalt recherchiert und zusammengestellt. Die angegebenen Dosierungen sind im Einzelfall anhand der Fachinformationen zu überprüfen. Weder die Autoren, noch die tragenden Gesellschaften noch der Verlag übernehmen irgendwelche Haftungsansprüche.

Bitte beachten Sie auch diese Seiten:

[Impressum](#)

[Disclaimers & Copyright](#)

[Datenschutzerklärung](#)