Journal für
Kardiologie
Austrian Journal of Cardiology
Österreichische Zeitschrift für Herz-Kreislauferkrankungen

EPU-Corner: Ein faszinierender linksventrikulärer Reentry

Stühlinger M, Schgör W

Journal für Kardiologie - Austrian Journal of Cardiology 2022; 29 (7-8), 214-217

Homepage:
www.kup.at/kardiologie
Online-Datenbank mit Autoren- und Stichwortsuche

ÖKG Österreichische Kardiologische Gesellschaft
Offizielles Partnerjournal der ÖKG

EUROPEAN SOCIETY OF CARDIOLOGY®
Member of the ESC-Editor's Club

Offizielles Organ des Österreichischen Herzfonds

ACVC Association for Acute CardioVascular Care
In Kooperation mit der ACVC

Indexed in ESCI part of Web of Science
Indexed in EMBASE

Krause & Pachernegg GmbH • Verlag für Medizin und Wirtschaft • A-3003 Gablitz
P.b.b. 02Z031105M, Verlagsort: 3003 Gablitz, Linzerstraße 177A/21 Preis: EUR 10,–

Medtronic
Engineering the extraordinary

Expert 2 Expert 2026

15.01. – 17.01.2026, Linz

Gemeinsam für eine bessere Patientenversorgung.

OmniaSecure | Micra 2 | Aurora | Affera | LINQ II | TYRX

Vorabanmeldung aufgrund limitierter Plätze notwendig.
Bei Interesse bitte bei Ihrem Medtronic Außendienstmitarbeiter anfragen.

For personal use only. Not to be reproduced without permission of Krause & Pachernegg GmbH.

Ein faszinierender linksventrikulärer Reentry

M. Stühlinger, W. Schgör

Univ.-Klinik für Innere Medizin III / Kardiologie und Angiologie, Innsbruck

Fallbericht

Eine 27-jährige Patientin wurde wegen rezidivierenden, plötzlich beginnenden und hämodynamisch gut tolerierten Tachykardien in die Notfallaufnahme unserer Klinik zugewiesen, dort wurde eine Breitkomplex-Tachykardie (Abb. 1; 135/min, RSB, superiore Achse) registriert. Eine intravenöse Gabe von Adenosin hatte keinen Einfluss auf die Rhythmusstörung, die Tachykardie terminierte dann aber nach Konsultation eines Elektrophysiologen auf Verapamil.

Zwei Jahre vor dem erstmaligen Auftreten der Symptomatik wurde bei der jungen Patientin ein Mb. Hodgkin (Subtyp noduläre Sklerose, Stadium IIa, intermediäres Risiko) diagnostiziert und mit Chemotherapie und (involved field) Radiatio behandelt, kardiale Beschwerden hatten bislang nicht bestanden. Aufgrund der hämatologischen Vorgeschichte erfolgte eine genaue kardiale Abklärung, wobei sich im Sinusrhythmus keine EKG-Auffälligkeiten und echokardiographisch eine normale Linksventrikelfunktion ohne regionale Wandbewegungsstörungen und kein relevantes Vitium zeigten. Aufgrund eines geringgradigen Perikardergusses (6 mm) wurde eine kardiale MR-Tomographie durchgeführt, in der ebenfalls eine Peri- und Myokarditis und sonstige Pathologien ausgeschlossen werden konnten.

Insgesamt wurde daher eine idiopathische linksventrikuläre Tachykardie diagnostiziert und die Indikation zur interventionellen Therapie mittels RF-Ablation gestellt. Aufgrund der hämatologischen Grunderkrankung war die Patientin vorerst hinsichtlich einer solchen Maßnahme zurückhaltend und es wurde eine Dauertherapie mit Verapamil zur Rhythmuskontrolle eingeleitet. Die Medikation wurde gut toleriert, führte zu keiner Leitungsverzögerung und konnte zunächst symptomatische Rezidive von Tachykardien verhindern. Im Rahmen einer hämatologischen Kontrolluntersuchung kam es dann aber zu einer Synkope, dabei wurde auch ein Rezidiv der Tachykardie trotz regelmäßiger Einnahme von Verapamil registriert. Nach entsprechender Aufklärung (insbesondere iatrogener AV-Block) erfolgte daher die stationäre Aufnahme zur Katheterablation.

Elektrophysiologische Untersuchung (EPU) und Ablation

Bei der EPU fanden sich zunächst im Sinusrhythmus normale Leitungszeiten und es konnte die klinische Tachykardie durch programmierte ventrikuläre, aber auch atriale Stimulation problemlos induziert werden. Die Rhythmusstörung wurde gut hämodynamisch toleriert, wie vorher im Oberflächen-EKG zeigte sich eine VA-Dissoziation. Insgesamt wurde damit die

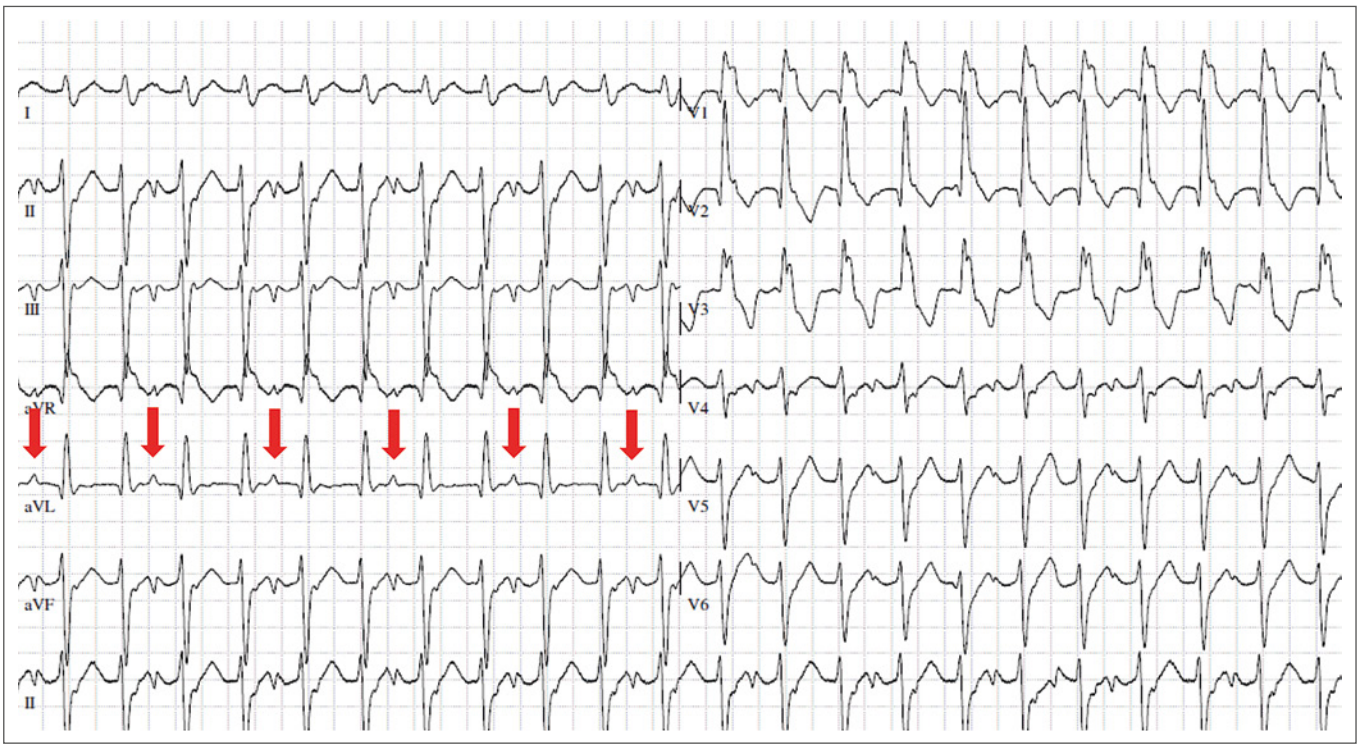

Abbildung 1: 12-Ableitungs-EKG bei idiopathischer, linksventrikulärer Tachykardie. Die QRS-Morphologie weist auf einen infero-apikalen linksventrikulären Ursprung hin (kompletter Rechtsschenkelblock, superiore Achse), die VA-Dissoziation (P-Wellen nur nach jedem 2. ventrikulären Schlag; rote Pfeile) beweist den ventrikulären Ursprung der Tachykardie.

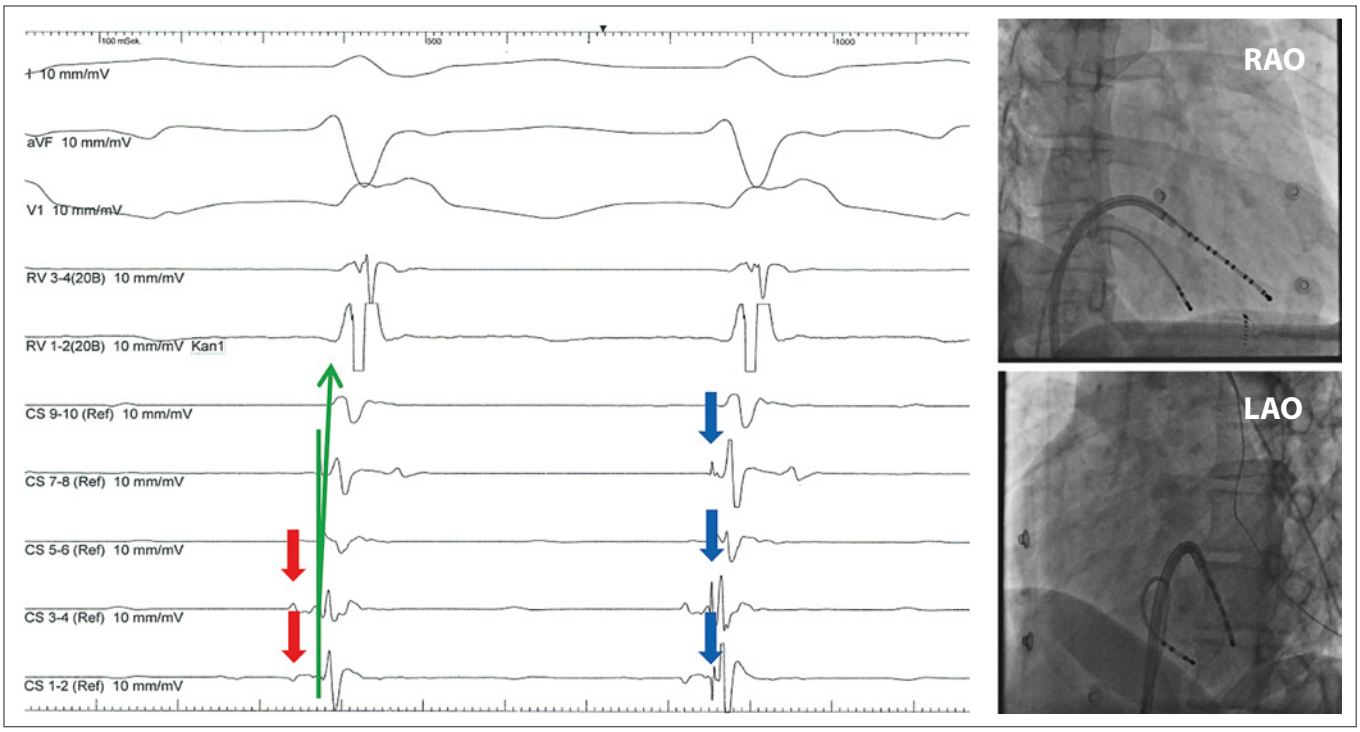

Abbildung 2: Intrakardiale Elektrokardiogramme während der faszikulären Tachykardie bei Lage des multipolaren Katheters (transseptal) am Septum des linken Ventrikels. Von oben nach unten sind 3 Ableitungen des Oberflächen-EKGs sichtbar (Ableitung I, aVF, V1), dann das Signal des Katheters im rechten Ventrikel (RV) und die des 10-poligen Katheters im linken Ventrikel (CS1–10). Das charakteristische spät-diastolische P1-Signal (antegrader Schenkel der VT, rote Pfeile) und P2-Purkinje-Potentiale (retrograder Schenkel der VT, blaue Pfeile) vor der frühesten ventrikulären Aktivierung (CS 3–4) während der VT werden abgebildet. Die grüne Linie markiert die antegrade und retrograde Aktivierung am Septum.

Diagnose einer ventrikulären Tachykardie bestätigt, aufgrund der Induktion durch atriale Stimulation und von Entrainment-Manöver im linken Ventrikel bestand der Verdacht auf einen Reentry im spezifischen Reizleitungssystem, insbesondere eine links-posteriore faszikuläre Tachykardie. Über einen transseptalen Zugang erfolgte daher ein Mapping im linken Ventrikel mittels Multielektroden-Katheter, wobei sich in der VT am LV-Septum charakteristische Potentiale ableiten ließen (Abb. 2). Im nachfolgenden Aktivierungs-Mapping wurde der Exit der VT im diaphragmalen linken Ventrikel lokalisiert, nach Terminierung der VT durch ventrikuläre Überstimulation erfolgte noch ein Mapping von His- und Purkinje-Potentialen im Sinusrhythmus (Abb. 3).

Als erstes Ablations-Target wurde zunächst das späteste diastolische Signal am interventrikulären Septum im linken Ventrikel ausgewählt, aufgrund der Nähe zum spezifischen Reizleitungssystem und der Gefahr der AV-Blockierung wurde die Ablation im Sinusrhythmus durchgeführt. Trotz erfolgreicher Transsektion des LV-Septums konnte die VT allerdings weiterhin induziert werden, daher wurde als nächster Schritt eine Ablation am Exit der Tachykardie (ohne diastolische Potientiale) durchgeführt. Letztendlich wurde die Tachykardie aber erst durch eine zweite lineare Ablation am diaphragmalen linksventrikulären Septum zwischen den Purkinje-Fasern und dem Exit der Tachykardie erfolgreich behandelt (Abb. 3).

Beim aktuell durchgeführten 12-Monats-Follow-up war die Patientin ohne medikamentöse Therapie frei von symptomatischen Rezidiven, das EKG im Sinusrhythmus war unauffällig und im Holter wurden keine VES und keine nicht-anhaltenden ventrikulären Tachykardien registriert.

Diskussion

Idiopathische ventrikuläre Tachykardien lassen sich je nach Mechanismus in fokale und Reentry-Tachykardien einteilen. Linksventrikuläre Reentry-Tachykardien entstehen bei struktureller Herzgesundheit meist durch einen Wiedereintrittskreis im His-Purkinje-System und werden je nach Lagetyp während der Tachykardie in links-anteriore und links-posteriore faszikuläre Tachykardien eingeteilt. Die in unserem Fall behandelte links-posteriore faszikuläre VT konnte schon im Oberflächen-EKG (Abb. 1) als solche erkannt werden. Im Gegensatz zur generellen Annahme sprechen die sehr breiten Kammerkomplexe (QRS 164 ms) nicht gegen die Genese aus dem spezifischen Reizleitungssystem, das gute Ansprechen auf Verapamil ist ebenfalls charakteristisch für diese seltene ventrikuläre Rhythmusstörung. Schlussendlich wurde in der kardialen Diagnostik ein myokardiales Substrat für einen Reentry (d. h. eine myokardiale Narbe oder ein Fibrose-Areal) ausgeschlossen.

Im Rahmen der elektrophysiologischen Untersuchung wurde die VT schon durch atriale Stimulation leicht induziert. Daher wurde ein Multi-Elektroden-Katheter zur besseren Steuerbarkeit transseptal im Bereich des LV-Septums positioniert. Dort fand sich ein klassisches ventrikuläres Aktivierungsmuster mit charakteristischen Signalen (Abb. 2), durch das die links-posteriore faszikuläre Tachykardie eindeutig bewiesen wurde. Die interventionelle Behandlung gestaltete sich dann allerdings schwierig: Die primären Ablations-Targets von faszikulären Tachykardien sind üblicherweise apiko-septale Areale mit scharfen, diastolischen P1- und/oder frühen P2-Purkinje-Potentialen während laufender Tachykardie. In dem aktuellen Fall entschieden wir uns nach einem entsprechenden Mapping

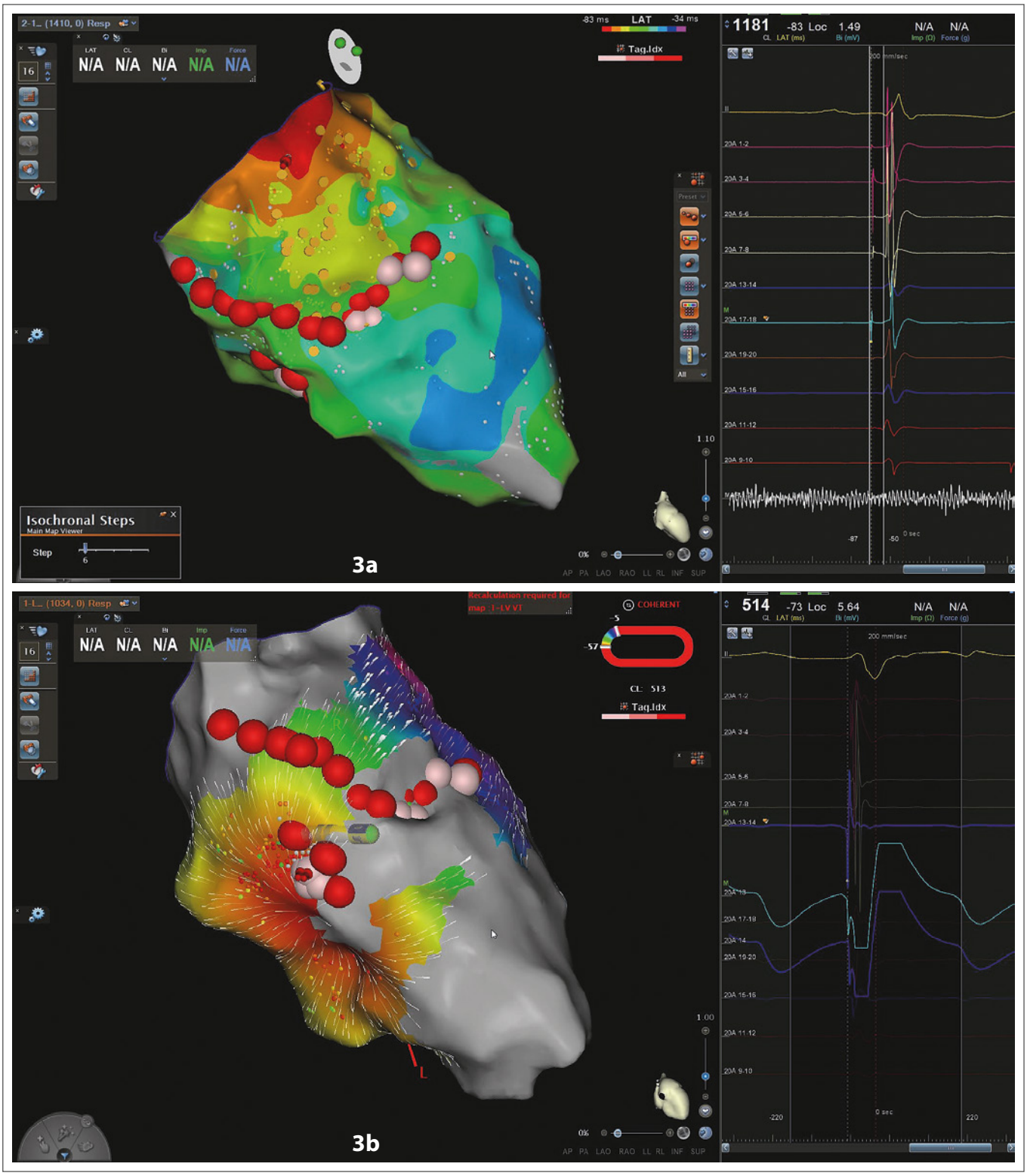

Abbildung 3: Elektroanatomisches Mapping im linken Ventrikel mit Markierung der spät-diastolischen Potentiale (gelbe Punkte) im Sinusrhythmus **(Abb. 3a)** und des Exits der VT im Aktivierungsmapping **(Abb. 3b):** Die lineare Ablation im Bereich des LV-Septums apikal der Purkinje-Potentiale konnte die Tachykardie nicht unterdrücken. Daher wurde die septale Ablationslinie am LV-Septum mit einer infero-basalen Transsektion zwischen dem spezifischen Reizleitungssystem und dem Exit der Tachykardie erweitert. Nach Vervollständigung der Linie konnte die VT nicht mehr induziert werden.

aufgrund der VA-Dissoziation während der VT (und damit schwieriger Erkennung eines AV-Blocks während der Ablation) aber für eine RF-Ablation im Sinusrhythmus, in dem die möglichen Ablationstargets in der bestehenden Literatur weniger klar definiert sind.

Der Austrittspunkt einer faszikulären Tachykardie in das Arbeitsmyokard findet sich laut Literatur meist im apikalen Septum, aber auch Exits an anderen Stellen werden in der Literatur beschrieben. Erfahrungsgemäß führt allerdings – wie in diesem Fall – eine Ablation des Exits der VT nicht zum Erfolg, auch nach zahlreichen Ablationen am linksventrikulären Septum war diese weiterhin auslösbar. Als letztendlich erfolgreiche Strategie wird in diesem Fall erstmalig eine Transsektion des infero-basalen LV-Septums zwischen den Purkinje-Potentialen und dem Exit der Tachykardie beschrieben (Abb. 3).

Zusammenfassung

Insgesamt zeigt dieser Fall, dass idiopathische linksventrikuläre Tachykardien schon im Oberflächen-EKG erkannt werden können. Stimulationsmanöver und charakteristische elektrophysiologische Signale im Multi-Elektroden-Katheter während laufender Tachykardie sichern dann die Diagnose. Die Ablation der faszikulären Tachykardie im Sinusrhythmus ist oft schwierig, in dem aktuellen Fall wurde die VT erstmalig mit einer Transsektion des Septums zwischen dem spezifischen Reizleitungssystem und dem Exit der Tachykardie erfolgreich abladiert. Diese Linie scheint aus unserer Sicht aufgrund der Distanz zum AV-Knoten und His-Purkinje-System in Hinblick auf AV-Blockierungen sicher zu sein. Zur Bestätigung der Effektivität dieser Strategie sind aber Untersuchungen und Ablationen von ähnlichen Fällen notwendig.

Weiterführende Literatur

– Creta A, Chow AW, Sporton S, Finlay M, Papageorgiou N, et al. Catheter ablation for fascicular ventricular tachycardia: A systematic review. Int J Cardiol 2019; 276: 136–48.
– Michowitz Y, Belhassen B. New insights on verapamil-sensitive idiopathic left fascicular tachycardia. J Electrocardiol 2018; 51: 874–8.
– Talib AK, Shenasa M. Mapping and ablation of fascicular tachycardias (reentrant and nonreentrant). Card Electrophysiol Clin 2019; 11: 609–623.

Korrespondenzadresse:
Priv.-Doz. Dr. Markus Stühlinger
Universitätsklinik für Innere Medizin III / Kardiologie
Med. Universität Innsbruck / Tirol-Kliniken
A-6020 Innsbruck, Anichstraße 35
E-Mail: markus.stuehlinger@tirol-kliniken.at

Mitteilungen aus der Redaktion

Besuchen Sie unsere Rubrik

☑ **Medizintechnik-Produkte**

Neues CRT-D Implantat
Intica 7 HF-T QP von Biotronik

Artis pheno
Siemens Healthcare Diagnostics GmbH

Philips Azurion:
Innovative Bildgebungslösung

Aspirator 3
Labotect GmbH

InControl 1050
Labotect GmbH

e-Journal-Abo

Beziehen Sie die elektronischen Ausgaben dieser Zeitschrift hier.

Die Lieferung umfasst 4–5 Ausgaben pro Jahr zzgl. allfälliger Sonderhefte.

Unsere e-Journale stehen als PDF-Datei zur Verfügung und sind auf den meisten der marktüblichen e-Book-Readern, Tablets sowie auf iPad funktionsfähig.

☑ **Bestellung e-Journal-Abo**

Haftungsausschluss

Die in unseren Webseiten publizierten Informationen richten sich **ausschließlich an geprüfte und autorisierte medizinische Berufsgruppen** und entbinden nicht von der ärztlichen Sorgfaltspflicht sowie von einer ausführlichen Patientenaufklärung über therapeutische Optionen und deren Wirkungen bzw. Nebenwirkungen. Die entsprechenden Angaben werden von den Autoren mit der größten Sorgfalt recherchiert und zusammengestellt. Die angegebenen Dosierungen sind im Einzelfall anhand der Fachinformationen zu überprüfen. Weder die Autoren, noch die tragenden Gesellschaften noch der Verlag übernehmen irgendwelche Haftungsansprüche.

Bitte beachten Sie auch diese Seiten:

Impressum **Disclaimers & Copyright** **Datenschutzerklärung**