Journal für
Kardiologie
Austrian Journal of Cardiology
Österreichische Zeitschrift für Herz-Kreislauferkrankungen

EKG-Beispiel: Akutes Koronarsyndrom mit Hebungen in aVR

Weidenauer D, Glaser F

Journal für Kardiologie - Austrian Journal of Cardiology 2022; 29 (11-12), 326-327

Homepage:
www.kup.at/kardiologie
Online-Datenbank mit Autoren- und Stichwortsuche

ÖKG Österreichische Kardiologische Gesellschaft
Offizielles Partnerjournal der ÖKG

EUROPEAN SOCIETY OF CARDIOLOGY®
Member of the ESC-Editor's Club

Offizielles Organ des Österreichischen Herzfonds

ACVC Association for Acute CardioVascular Care
In Kooperation mit der ACVC

Indexed in ESCI part of Web of Science
Indexed in EMBASE

Krause & Pachernegg GmbH • Verlag für Medizin und Wirtschaft • A-3003 Gablitz
P.b.b. 02Z031105M, Verlagsort: 3003 Gablitz, Linzerstraße 177A/21 Preis: EUR 10,–

Medtronic
Engineering the extraordinary

Expert 2 Expert 2026

15.01. – 17.01.2026, Linz

Gemeinsam für eine bessere Patientenversorgung.

OmniaSecure | Micra 2 | Aurora | Affera | LINQ II | TYRX

Vorabanmeldung aufgrund limitierter Plätze notwendig.
Bei Interesse bitte bei Ihrem Medtronic Außendienstmitarbeiter anfragen.

For personal use only. Not to be reproduced without permission of Krause & Pachernegg GmbH.

Akutes Koronarsyndrom mit Hebungen in aVR

D. Weidenauer, F. Glaser

Universitätsklinikum Krems an der Donau

Abkürzungen:

CX	Circumflex
LAD	Left anterior descending
PCI	Percutaneous Coronary Intervention
RCA	Right coronary artery
STEMI	ST-Elevation-Myocardial Infarction

Fallbericht

Das Notarztteam wird um 16:20 Uhr von einem 63-jährigen Mann wegen akuter Thoraxschmerzen gerufen. Der Patient liegt auf der Couch. Seine Haut ist blass und schweißig. Er gibt ein retrosternales Druckgefühl an, welches mittlerweile in den Rücken und in den linken Arm ausstrahlt. Entgegen früheren Schmerzen hat es dieses Mal in Ruhe begonnen und besteht schon seit 30 Minuten. Folgende Vitalparameter werden vom Team erhoben: Blutdruck 110/70 mmHg, Sauerstoffsättigung 97 % unter Raumluft und eine Atemfrequenz von 17/min. Im EKG (Abb. 1) zeigen sich ein normofrequentes Vorhofflimmern *(de novo)*, eine unspezifische geringe intraventrikuläre Leitungsverzögerung mit QRS 110 msec, QS bis V_2 und Fraktionierung des QRS in V_2, sowie ausgeprägte ST-Hebungen in den Ableitungen aVR und aVL und massive ST-Senkungen in mehr als 6 Ableitungen, die nicht der geringen QRS-Verbreiterung zuzuschreiben sind.

Die Notärztin verabreicht 4000 IE unfraktioniertes Heparin, 250 mg ASS i. v., 180 mg Ticagrelor und Morphium (5 mg i. v.).

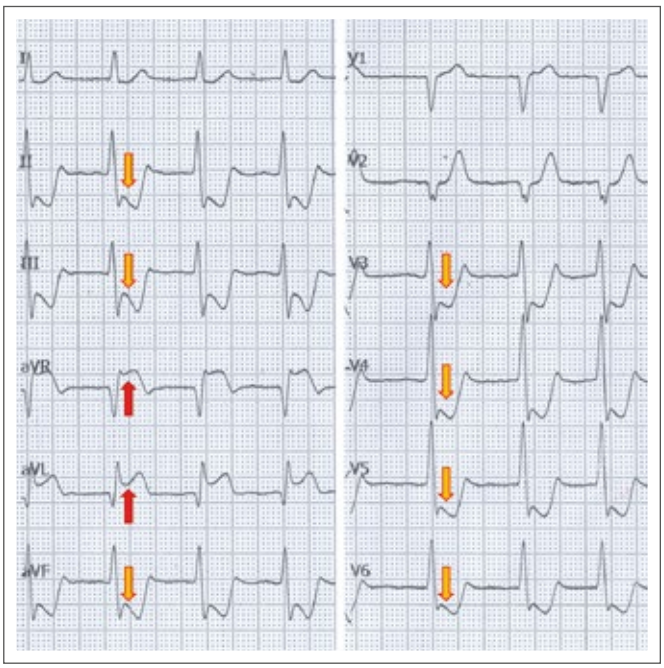

Abbildung 1: Vom Notarztteam registriertes EKG. Beschreibung siehe Text.

Der Patient wird in das 12 Minuten entfernte Krankenhaus mit Akut-PCI-Dienst gebracht. Im Krankenhaus folgt der direkte Transport in das Herzkatheterlabor. Der Kardiologe stellt angiographisch eine subtotale distale Hauptstammstenose fest. Die LAD zeigt Konkurrenzfluss mit kräftigen Kollateralen von der RCA (Abb. 2a–c). Der Kardiologe entscheidet sich für ein interventionelles Vorgehen und führt eine erfolgreiche PCI des Hauptstamms mit Implantation eines Drug-eluting Stents durch. Zur Nachsorge wird der Patient in hämodynamisch und respiratorisch stabilem Zustand auf die Überwachungsstation der Abteilung für Kardiologie gebracht. Der weitere stationäre Aufenthalt gestaltete sich komplikationsfrei.

Laborwerte vor der Intervention: Troponin T 18 ng/l, CK 190 U/l, CK-MB 18 U/l.

Hintergrund

Besteht der klinischer Verdacht auf ein akutes Koronarsyndrom, so sollte das erste 12-Ableitungs-EKG innerhalb der ersten 10 Minuten nach „First medical Contact" geschrieben werden [1, 2]. Treten ST-Streckenhebungen in mindestens 2 benachbarten Ableitungen auf, liegt ein STEMI vor und verlangt ein rasches und gezieltes Vorgehen in der weiteren Patientenversorgung [3].

Patienten, die sich außerhalb eines Spitals befinden, werden idealweise in ein Krankenhaus mit der Möglichkeit zur Akut-PCI gebracht, damit die Dauer vom Zeitpunkt der STEMI-Diagnose bis zur Akut-PCI („wire crossing") von 120 Minuten nicht überschritten wird. Bei Transferierungen sind es 90 Minuten, bzw. 60 Minuten, wenn die Diagnose innerhalb eines Spitals mit der Möglichkeit zur Akut-PCI gestellt wird [4].

Neben dem klassischem STEMI gibt es auch noch andere elektrokardiographische Phänomene, die bei gleichzeitig bestehender Symptomatik einen unverzüglichen Zugang zu einer Akut-PCI bedürfen [3]. Eines davon ist das einprägsame EKG-Bild aus der Kombination von

- ST-Streckenhebung ≥ 1mm in aVR und/oder V_1 und
- ST-Streckensenkungen ≥ 1mm in mindesten 6 Ableitungen [4–6].

In jenen Guidelines, in denen amerikanische Gesellschaften (AHA, ACC) involviert waren, müssen in diesem Zusammenhang immer in ≥ 8 Ableitungen ST-Streckensenkungen vorliegen [3, 7].

Die ST-Streckenhebung in aVR (bzw. V_1) gilt als elektrisches Spiegelbild der ST-Streckensenkungen der inferioren und lateralen Ableitungen (I, II, aVL und V_{4-6}), welche durch eine subendokardiale Ischämie hervorgerufen werden. Ursächlich ist meist eine Hauptstammstenose und/oder eine schwere Dreigefäßerkrankung [8].

Abbildung 2a: Angiographisches Bild: LCA in kraniokaudaler RAO-Projektion.

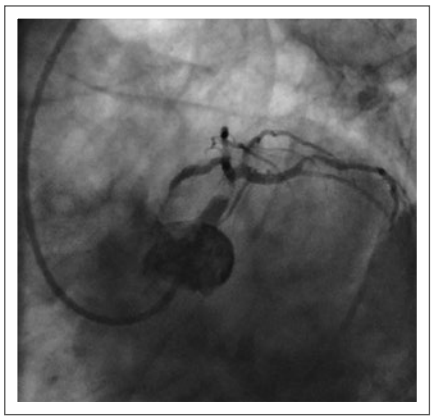

Abbildung 2b: Angiographisches Bild: LCA in kaudokranialer LAO-Projektion.

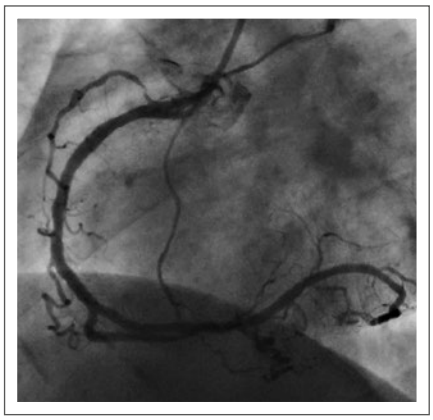

Abbildung 2c: RCA mit LAD-Kollerateralisierung in LAO-Projektion

Auch nach protrahierter Reanimation, schwerer Hypotonie und Hypoxämie kann dieses oben beschriebene EKG-Phänomen als Zeichen einer globalen Ischämie beobachtet werden.

Die signifikante Hauptstammstenose ist in 4–7 % aller Koronarangiographien zu beobachten, wobei in > 80 % der Fälle Plaques bis in die LAD und/oder die CX (LAD > CX) reichen [8, 9]. Komplette akute Hauptstammverschlüsse zeigen sich als STEMI oder führen zum plötzlichen Herztod. Letzteres ist umso mehr verständlich, wenn man bedenkt, dass der linke Ventrikel bei einem Linksversorgungstyp zu 100 % bzw. bei Rechtsversorgungstyp und balanciertem Versorgungstyp zu ca. 75 % über den Hauptstamm mit Sauerstoff versorgt wird [8, 10].

Die Diagnose einer Hauptstammstenose mittels EKG zu stellen, ist schwierig, obgleich die Ableitung aVR der sensitivste und spezifischste Marker ist [10]. Es können jedoch auch andere EKG-Veränderungen als jene, die wir hier diskutieren, auftreten. So hat **Hein J.J. Wellens** unter anderem einen neu aufgetretenen Rechtsschenkelblock kombiniert mit Zeichen einer schweren posterobasalen Ischämie beschrieben. Ursächlich für den Rechtsschenkelblock ist hierbei eine Stenose proximal des ersten septalen Astes der LAD [11]. Die Wahrscheinlichkeit für das Vorliegen einer Hauptstammstenose steigt, wenn

- hämodynamische Instabilität besteht,
- Hebungen in aVR und in V_1 vorliegen,
- Hebung in aVR > Hebung in V_1,
- Hebung in V_1 > 2 mm ist [11,12].

Vorgehen in der Praxis

Besteht der klinische Verdacht auf einen akuten Myokardinfarkt, ist bei diesem „Hauptstamm-EKG“ eine Akut-Koronarangiographie indiziert. Bei Zweifel sollte unmittelbar die Echokardiographie eingesetzt werden, ohne die Angiographie zu verzögern. Nicht-invasiv lässt sich so auch eine Typ-A-Aortendissektion mit Beteiligung des Hauptstamms als Differentialdiagnose ausschließen. Bestehen jedoch weiterhin Zweifel oder ist eine Echokardiographie nicht möglich, so ist eine primäre PCI anzustreben. Eine Computertomographie zum Ausschluss ist in diesem Fall kontraindiziert [3].

Hebungen in aVR gehen mit einer erhöhten Krankenhausmortalität einher, wobei die Höhe der Hebung mit dem Risiko direkt korreliert [8, 11, 12].

Literatur:

1. Diercks DB, Peacock WF, et al. Frequency and consequences of recording an electro-cardiogram >10 minutes after arrival in an emergency room in non-ST-segment elevation acute coronary syndromes (from the CRUSADE Initiative). Am J Cardiol 2006; 97: 437–42.
2. Rokos IC, French WJ, et al. Integration of prehospital electrocardiograms and ST-elevation myocardial infarction receiving center (SRC) networks: impact on door-to-balloon times across 10 independent regions. JACC Cardiovasc Interv 2009; 2: 339–46.
3. Thygesen K, Alpert JS, et al. Fourth universal definition of myocardial infarction (2018). Eur Heart J 2019; 40: 237–69.
4. Ibánez B, James S, et al. 2017 ESC Guidelines for the management of acute myocardial infarction in patients presenting with ST-segment elevation. Eur Heart J 2018; 39: 119–77.
5. Yamaji H, Iwasaki K, et al. Prediction of acute left main coronary artery obstruction by 12-lead electrocardiography. ST segment elevation in lead aVR with less ST segment elevation in lead V(1). J Am Coll Cardiol 2001; 38: 1348–54.
6. Yan AT, Yan RT, et al. GRACE Investigators. Relationship of ST elevation in lead aVR with angiographic findings and outcome in non-ST elevation acute coronary syndromes. Am Heart J 2007; 154: 71–8.
7. Galen S, Wagner S, et al. AHA/ACCF/HRS recommendations for the standardization and interpretation of the electrocardiogram, part VI: acute ischemia/infarction. Circulation 2009; 119: e262–e270.
8. Kalbfleisch H, Hort W. Quantitative study on the size of coronary artery supplying areas post mortem. Am Heart J 1977; 94: 183–8.
9. Ragosta M, Dee S, et al. Prevalence of unfavorable angiographic characteristics for percutaneous intervention in patients with unprotected left main coronary artery disease. Catheter Cardiovasc Interv 2006; 68: 357–62.
10. Rab T, Sheiba I, et al. Current interventions for the left main bifurcation. JACC 2017; 9: 849–65.
11. Wellens HJJ, Gorgels APM, Doevedans PA (eds). The ECG in acute myocardial infarction and unstable angina. Kluwer Academic, Boston, 2003; 9–42.
12. Hirosuke Y, Kohichiro I, et al. Prediction of acute left main coronary artery obstruction by 12-lead electrocardiography. J Am Coll Cardiol 2001; 38: 1348–54

Korrespondenzadresse:
Ass. Dr. David Weidenauer
Assistenzarzt
Klinische Abteilung für Innere Medizin 1
Universitätsklinikum Krems
A-3500 Krems, Mitterweg 10
E-Mail: david.weidenauer@krems.lknoe.at

Mitteilungen aus der Redaktion

Besuchen Sie unsere Rubrik

☑ **Medizintechnik-Produkte**

Neues CRT-D Implantat
Intica 7 HF-T QP von Biotronik

Artis pheno
Siemens Healthcare Diagnostics GmbH

Philips Azurion:
Innovative Bildgebungslösung

Aspirator 3
Labotect GmbH

InControl 1050
Labotect GmbH

e-Journal-Abo

Beziehen Sie die elektronischen Ausgaben dieser Zeitschrift hier.

Die Lieferung umfasst 4–5 Ausgaben pro Jahr zzgl. allfälliger Sonderhefte.

Unsere e-Journale stehen als PDF-Datei zur Verfügung und sind auf den meisten der marktüblichen e-Book-Readern, Tablets sowie auf iPad funktionsfähig.

☑ **Bestellung e-Journal-Abo**

Haftungsausschluss

Die in unseren Webseiten publizierten Informationen richten sich **ausschließlich an geprüfte und autorisierte medizinische Berufsgruppen** und entbinden nicht von der ärztlichen Sorgfaltspflicht sowie von einer ausführlichen Patientenaufklärung über therapeutische Optionen und deren Wirkungen bzw. Nebenwirkungen. Die entsprechenden Angaben werden von den Autoren mit der größten Sorgfalt recherchiert und zusammengestellt. Die angegebenen Dosierungen sind im Einzelfall anhand der Fachinformationen zu überprüfen. Weder die Autoren, noch die tragenden Gesellschaften noch der Verlag übernehmen irgendwelche Haftungsansprüche.

Bitte beachten Sie auch diese Seiten:

Impressum **Disclaimers & Copyright** **Datenschutzerklärung**