Journal für
Kardiologie
Austrian Journal of Cardiology
Österreichische Zeitschrift für Herz-Kreislauferkrankungen

Echokardiographie aktuell: Hyperkaliämie im „echologischen“ Alltag – eine Geschichte in 2 Fällen

Altersberger M, Sitter C, Schuri M
Genger M

Journal für Kardiologie - Austrian Journal of Cardiology 2022; 29 (11-12), 328-331

Homepage:
www.kup.at/kardiologie
Online-Datenbank mit Autoren- und Stichwortsuche

ÖKG Österreichische Kardiologische Gesellschaft
Offizielles Partnerjournal der ÖKG

EUROPEAN SOCIETY OF CARDIOLOGY®
Member of the ESC-Editor's Club

Offizielles Organ des Österreichischen Herzfonds

ACVC Association for Acute CardioVascular Care
In Kooperation mit der ACVC

Indexed in ESCI part of Web of Science
Indexed in EMBASE

Krause & Pachernegg GmbH • Verlag für Medizin und Wirtschaft • A-3003 Gablitz
P.b.b. 02Z031105M, Verlagsort: 3003 Gablitz, Linzerstraße 177A/21 Preis: EUR 10,–

Medtronic
Engineering the extraordinary

Expert 2 Expert 2026

15.01. – 17.01.2026, Linz

Gemeinsam für eine bessere Patientenversorgung.

OmniaSecure | Micra 2 | Aurora | Affera | LINQ II | TYRX

Vorabanmeldung aufgrund limitierter Plätze notwendig.
Bei Interesse bitte bei Ihrem Medtronic Außendienstmitarbeiter anfragen.

For personal use only. Not to be reproduced without permission of Krause & Pachernegg GmbH.

Hyperkaliämie im „echologischen" Alltag – eine Geschichte in 2 Fällen

M. Altersberger, C. Sitter, M. Schuri, M. Genger

Abteilung Kardiologie, Nephrologie und Intensivmedizin, Pyhrn-Eisenwurzen Klinikum Steyr

Abkürzungsverzeichnis:

ACE	Angiotensin-Converting Enzyme
ARB	AT1-Rezeptorantagonist
ARNI	Angiotensin-Rezeptor-Neprilysin-Inhibitor
EF	Ejektionsfraktion
EKG	Elektrokardiogramm
GFR	Glomeruläre Filtrationsrate
KHK	Koronare Herzkrankheit
LDL	Low Density Lipoprotein
LV	Linker Ventrikel
LVF	Linksventrikuläre Funktion
MRA	Mineralkortikoid-Rezeptorantagonist
NSAR	Nichtsteroidales Antirheumatikum
NT-proBNP	N-terminales pro Brain Natriuretic Peptide
NYHA	New York Heart Association Class
PLAX	Parasternale lange Achse
POCUS	„Point of care"-Ultraschall
SCN4A	Sodium Voltage-Gated Channel Alpha Subunit 4
SGLT-2	Natrium-Glucose-Cotransporter-2
STEMI	ST-elevation myocardial infarction

Einleitung

Die Hyperkaliämie ist ein täglicher Begleiter in der Kardiologie und hat auch als Zusatzinformation im Echolabor Relevanz.

2011 wurden 697 Millionen US-Dollar in den USA für Patienten mit der Primärdiagnose Hyperkaliämie aufgewendet [1]. Klinisch manifestiert sich die Hyperkaliämie in einer leichten Ausprägung (K^+ 5–5,5 mmol/l) von asymptomatisch (je nach Grunderkrankung und Geschwindigkeit des K^+-Anstiegs) bis hin zu lebensbedrohlichen Arrhythmien und einem möglichen Herz-Kreislaufstillstand (ab K^+ 6,5–7 mmol/l) in jeder Facette [2]. Insgesamt ist die Mortalität bei Patienten mit einer Hyperkaliämie erhöht [1]. Oft ist eine Hyperkaliämie durch eine Medikation verursacht, welche im Setting einer Herzinsuffizienz als Therapie begonnen wurde [3].

Ursachen der Hyperkaliämie

Mögliche Ursachen der Hyperkaliämie reichen von einer Hämolyse durch zum Beispiel Vakuum-Blutabnahmesysteme über chronische Niereninsuffizienz bis hin zu iatrogen induzierten Hyperkaliämien [1]. In seltenen Fällen kann bei einem Gendefekt des SCN4A-Gens (Na^+-Känale in den Muskeln) eine periodische hyperkaliämische Paralyse auftreten und zu Muskelschwäche bis hin zur Paralyse führen [4]. Diese ist beim Menschen sehr selten, bei Pferden häufiger (bis zu 0,4 % bei muskulösen Quarter-Horses) [5].

Eine Auflistung der möglichen Ätiologien der Hyperkaliämie ist in Tabelle 1 zu finden.

Diagnostik fernab des Echolabors

Neben Laborbefunden aus dem Standardlabor oder in einer Blutgasanalyse im akuten Setting stellt das EKG ein wichtiges Tool zur Evaluation der Hyperkaliämie und ihrer kardialen Auswirkungen dar [6, 7].

EKG-Veränderungen können je nach Kaliumgehalt im Serum variieren. Aufgrund der mannigfaltigen Darstellung am Oberflächen-EKG, wird es auch „the great imitator" oder auch die „Syphilis des EKGs" genannt [8]. Eine Zusammenfassung der EKG-Befunde findet sich in Tabelle 2.

Therapie

In der Akuttherapie der Hyperkaliämie haben sich verschiedene Medikamente bewährt. Eine Auflistung (akut bis chronisch) ist in Tabelle 3 ersichtlich.

Bei einer akuten moderaten Hyperkaliämie (6 mmol/l bis 7 mmol/l) und keinen EKG-Veränderungen wird von den

Tabelle 1: Ursachen der Hyperkaliämie

Pseudohyperkaliämie (Stauen, Sog bei der Blutentnahme und Hämolyse)
Hohe K^+-Aufnahme p. o. bei Niereninsuffizienz
Begleitmedikation bei Niereninsuffizienz (ARNI, MRA, ACE-Hemmer u. a.)
Kalium Shift durch Hämolyse, Rhabdomyolyse u. a.
Metabolische Azidose
Akute oder chronische Niereninsuffizienz (GFR < 30 ml/kg/m²)
Medikamente (NSAR, Succinylcholin)
Exzessiver Sport
Gendefekte

Tabelle 2: Hyperkaliämie & EKG-Veränderungen

Spitze und hohe („zeltförmige") T-Wellen mit schmaler Basis
P-Wellen-Abflachung bis hin zum Verlust der P-Welle
PQ-Verlängerung
Bradykardie & Bradyarrhythmie (Sinusbradykardie, AV-Block mit ventrikulärem Escape-Rhythmus, langsames Vorhofflimmern)
QRS-Verbreiterung, Deformierung des QRS-Komplexes bis hin zu ST-Verschmelzung („bizarre Form")

Tabelle 3: Akute bis chronische Therapie der Hyperkaliämie

Treatment Strategie	Wirkmechanismus	Vorteile	Limitationen	Klinisches Einsatzgebiet
– Kalziumglukonat (Ca-Glukonat) 10 ml 10 % i. v.	– Membranstabilisierung	– Wirkeintritt: 1–3 Minuten – Wirkung kann mit EKG überprüft werden	– Kurze Wirkdauer 30 bis 60 Minuten – Keine Veränderung des Serum-K^+ – *CAVE:* Digoxin, Hyperkalziämie	– Notfall
– Insulin + Glukose 10 IE - kurzwirksames Insulin + 500 ml 10 % Glu i. v.	– K^+-Shift intrazellulär	– Wirkeintritt: 30 Minuten – Wirkung für 4–6h	– *CAVE:* Hypoglykämie – Keine Reduktion des Gesamt-K^+	– Notfall
– β2-Adrenozeptor-Agonisten inhalativ	– K^+-Shift intrazellulär	– Wirkeintritt: 30 Minuten	– Kurz wirksam (2–4 h) – Inkonsistenter Effekt – Keine Reduktion des Gesamt-K^+ – *CAVE:* Tachykardie	– Notfall
– Natriumbikarbonat (Nabic) i. v.	– K^+-Shift intrazellulär – Gabe über 4–6 Stunden erhöht evtl. K^+-Exkretion	– Anzuwenden bei metabolischer Azidose	– *CAVE:* Alkalose	– Subakut
– Diuretika (z. B. Furosemid i.v./p.o.)	– K^+-Elimination	– Onset mit Diurese Anzuwenden bei Hypervolämie	– *CAVE:* Nierenfunktion, Hypovolämie	– Subakut & chronisch (Schleifendiuretika)
– Dialyse (Hämodialyse – Peritonealdialyse)	– K^+-Elimination	– Onset innerhalb von Minuten	– invasive Therapie	– Akut, subakut, chronisch
– Patiromer p. o.	– K^+-Elimination – Nicht resorbierbares Kationenaustauschpolymer	– Onset ca. 6 (–10 h) – Keine Hypernatriämie – Mit Flüssigkeit oder Nahrung aufzunehmen	– später Onset – *CAVE:* Hypokaliämie, Resorption anderer Arzneimittel	– Subakut, chronisch
– Natriumzirconiumhydrogencyclohexasilicat-Hydrat p.o.	– K^+-Austausch gegen H^+, Na^+ – Nicht resorbierbar	– Rasche Elimination, Wirkeintritt nach 2 h	– *CAVE:* Hypokaliämie, Na^+	– Subakut, chronisch

Autoren eine Akuttherapie mit Insulin und Glukose (500 ml 10 % Glukose plus 10 IE schnellwirksames Insulin), gepaart mit einem oralen Kaliumbinder (z. B. Patiromer oder Natriumzirconiumhydrogencyclohexasilicat-Hydrat), empfohlen [3, 8–12].

Im Falle einer schweren Hyperkaliämie (K^+ > 7 mmol/l) ohne EKG-Veränderungen sollte zusätzlich zur Insulin-/Glukose-Infundierung eine Therapie mit Salbutamol inhalativ (10–20 mg) erfolgen [2, 8]. Ebenso ist ein oraler Kaliumbinder zu substituieren [9, 10].

Bei einer schweren Hyperkaliämie mit EKG-Veränderungen ist die Strategie „protect the heart" essenziell. Zusätzlich zur vorbeschriebenen Therapie wird ein akuter K^+-Shift mit z. B. 10 ml Ca-Glukonat 10 % i. v. über 2–5 Minuten empfohlen [13]. Eine Dialyse besteht ebenso noch als weitere Therapieoption [8, 13]. In der Reanimationssituation wird ebenso Kalzium wie in oben beschriebenen Dosierungen i. v., Glukose/Insulin i. v. (z. B. 33 % 100 ml Glukose + 10 IE schnellwirksames Insulin) und Natriumbikarbonat 8,4 % 50 ml i. v. verabreicht [2, 8, 13] (vgl. Tab. 3).

In den folgenden 2 Fällen wird dargelegt, wo im ambulanten kardiologischen Setting eine Hyperkaliämie auftreten kann, welche Konsequenzen daraus gezogen werden und wie die Echokardiographie auch einen relevanten Stellenwert im Rahmen einer Elektrolytentgleisung behält.

Herzinsuffizienz, Hyperkaliämie & Echokardiographie

Sowohl in der Intensiv- und Notfallmedizin als auch im ambulanten kardiologischen Setting begegnet man der Hyperkaliämie. Zwei Patientengeschichten sollen ein mögliches Prozedere und Pitfalls darstellen.

Fall 1: Elenora, Diarrhö, RAAS-Blockade – Zuweisung

Eine 75-jährige Dame, wir nennen sie Elenora, wird zu einem Herzultraschall mit der Fragestellung der Hypovolämie aus der Niederlassung zugewiesen. Im durchgeführten „Point of care"-Ultraschall (POCUS) bei einer klinisch deutlich kompromittierten Patientin ist die Linksventrikelfunktion in einer parasternal langen Achse (PLAX mit Lungenfenster) hyperdynamisch (Video 1) [14] . Weiters bestand bei der Patientin zunehmend subjektiv empfundener reduzierter Muskeltonus und zunehmende Vertigo zum Zeitpunkt der Vorstellung.

Als zusätzliche Diagnostik wurde ein EKG durchgeführt. In Video 2 wird das rezente EKG mit deutlichen zeltförmigen T-Wellen (hervorgehoben durch die Hand, welche die T-Welle nach oben „zieht") gezeigt. Im Labor wurde ein K^+ von 7,6 mmol/l gemessen.

Die Patientin wurde umgehend auf die Überwachungsstation gebracht. Im Labor wurde ein akutes prärenales Nierenversa-

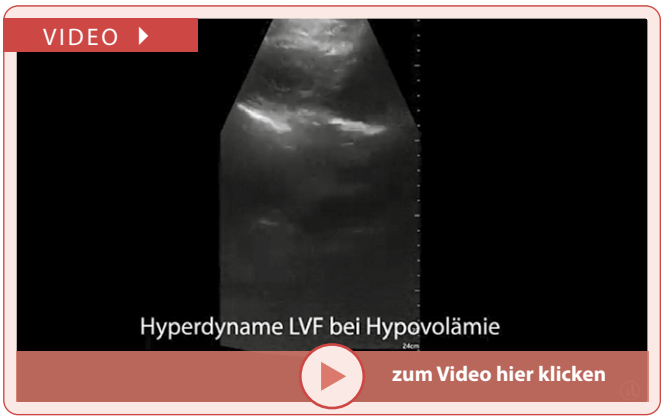

Video 1: Hyperdynamische LVF bei Hypovolämie

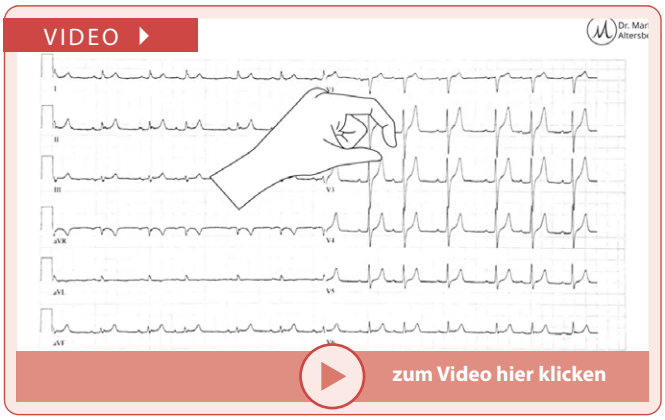

Video 2: EKG-Veränderungen bei Hyperkaliämie – zeltförmige T-Wellen (tented T-waves)

gen mit einem Kreatinin von 8,7mg/dL diagnostiziert. Eine in der Ambulanz begonnene Therapie mit Glukose/Insulin, Salbutamol inhalativ, Patiromer p. o., Kalzium-Glukonat führten zu einer raschen Korrektur des K^+. Ebenso wurde eine Flüssigkeitstherapie mit Kristalloiden verabreicht. Als Ursache wurde eine Diarrhö mit „unzähligen flüssigen Stühlen" und begleitender entwässernder Therapie und ACE-Hemmer-Therapie ausgemacht. Intermittierend wurden der ACE-Hemmer, ein Diuretikum und ein Mineralkortikoidrezeptor-Antagonist (Enalapril, Spironolacton) pausiert.

Im weiteren Verlauf wurde eine guidelinekonforme antihypertensive Therapie mit ACE-Hemmer (Ramipril) und einem Kalziumantagonisten (Amlodipin) eingeleitet. Ein Diuretikum musste im Verlauf nicht erneut begonnen werden. Der Patientin wurden die „sick day rules" erklärt.

Teaching Points:
- Im Herzultraschall ist die Evaluierung einer Hypovolämie im akuten Setting sinnvoll.
- Die Diagnose der Hyperkaliämie wird nicht mit dem Herzultraschall gestellt.
- Die Therapie der Hyperkaliämie ist mit dem Wissen des Wirkungseintritts, der Klinik, des Verlaufs und der Komplikationen adäquat durchzuführen.
- Eine orale Kaliumbindung sollte je nach lokalem Protokoll und Verfügbarkeit bereits in der Akuttherapie begonnen werden.
- Das EKG ist unumgänglich!
- „Sick day rules" beachten und Patienten darüber aufklären: Bei Fieber, Schüttelfrost, Diarrhö oder Emesis sind Metformin, ACE-Hemmer, ARBs, ARNIs, NSAR, Diuretika, SGLT-2-Hemmer zu pausieren und 24–48h nach Besserung wieder zu beginnen.

Fall 2: Ein Prozedere für das Echo und die Herzinsuffizienz-Ambulanz

Ein junger Patient wird nach einem akuten Koronarsyndrom (STEMI) weiterbetreut. Das Akutereignis liegt mehrere Monate zurück, der Patient ist subjektiv kompensiert, berichtet aber in Belastung von Dyspnoe (NYHA II).

Der Patient, Daniel, 40 Jahre, ist aktiv und möchte Sport ausüben. Sogar mit dem Rauchen hat er aufgehört! Er übt einen stressigen Beruf aus (nein, er ist nicht Arzt, er ist Manager) und

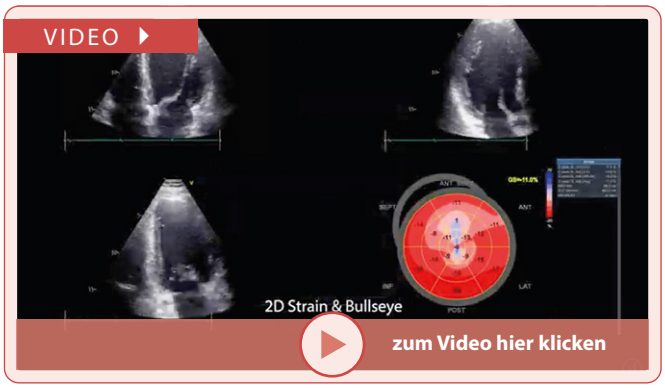

Video 3: Fokussierte Blicke auf den LV mit gering reduzierter LVF-EF 40–45 % inklusive Bullseye eines 2D-Strains

fühlt sich zusehends „ausgetrocknet". Er kommt zu einem Verlaufsultraschall und Medikationskontrolle in die kardiologische Ambulanz. Teile seiner Verlaufsuntersuchung mittels Echokardiographie sind in Video 3 ersichtlich. Fokussierte Blicke auf den LV evaluieren die linksventrikuläre Funktion (LVF). Eine Ejektionsfraktion (EF) von 40–45 % wird gemessen. Eine apikale Wandbewegungsstörung im Sinne einer Akinesie wird vor allem mit „Eyeballing" und in der 2D-Strainanalyse deutlich.

Die Herzinsuffizienztherapie wurde in der Niederlassung mehrfach angepasst. Derzeit besteht eine Therapie mit Bisoprolol 2,5 mg 1-0-1 (wurde reduziert, Potenzprobleme), Spironolacton 50 mg wurde auf Eplerenon 100 mg gewechselt (Gynäkomastie war der Grund des Wechsels, die Dosiserhöhung blieb unbekannt). Weiters waren Sacubitril/Valsartan 97/103 mg und Empagliflozin 10 mg als Herzinsuffizienztherapie induziert. Die duale Plättchenhemmung bestand neben einer lipidsenkenden Therapie (LDL 56 mg/dL) ebenso. Das NT-proBNP zur Zeit der Vorstellung war gering ausgelenkt (118 ng/l). Das Kalium lag bei 5,6 mmol/l. Das Kreatinin war noch normal. Das EKG ohne neue Auffälligkeiten.

In Zusammenschau der Befunde und der Echokardiographie, wurde eine kurzzeitige ambulante Medikation mit Patiromer (8,4 g 1 × pro Tag) für 3 Tage durchgeführt. Der MRA und der ARNI wurden für 3 Tage pausiert. Empagliflozin wurde beibehalten. Nach 3 Tagen bei einer erneuten Kontrolle fand sich eine Normokaliämie mit 3,9 mmol/l. Bei einem erniedrigten Ferritinwert (71 ng/l) wurde eine intravenöse Therapie mit Eisen-(III-) Carboxymaltose avisiert [3, 15, 16].

Im Verlauf konnte die Herzinsuffizienz-Therapie mithilfe einer engen Anbindung sowohl an die Herzinsuffizienz-Ambulanz als auch an die spezialisierte Herzinsuffizienzpflege in die empfohlene Dosierung auftitriert werden. Unter optimaler Therapie und im stabilen Setting wurde eine Spiroergometrie durchgeführt, dem Patienten wurden Trainingsempfehlungen mitgegeben und eine zuvor abgelehnte stationäre und ambulante Rehabilitation wurde durchgeführt [3]. Der Patient befindet sich im NYHA-Stadium I und konnte seine Leistungsfähigkeit bis zum subjektiven Wohlbefinden steigern. Eine Arbeitsfähigkeit konnte während des gesamten Betreuungsverhältnisses aufrechterhalten werden.

Teaching Points:

- Die Echokardiographie ist unerlässlich in der Herzinsuffizienzdiagnostik und Nachbetreuung.
- Die Echokardiographie ist ein Pfeiler für viele Therapieentscheidungen in der Kardiologie.
- Die Echokardiographie ist essenziell im Verlauf bei Veränderung der klinischen Situation, um mögliche Komplikationen der Herzinsuffizienz und der KHK zu detektieren.

Zusammenfassung

Die Echokardiographie ist in vielen Situationen sehr hilfreich und kann in einem POCUS-Setting patientenseitig angewendet werden [14]. Nicht alle Diagnosen können mit dem Echo gestellt werden, aber für viele Situationen werden unterstützend Befunde im Echo evaluiert, die das Prozedere bestimmen und vereinfachen. Dies ist insbesondere für die Herzinsuffizienz zutreffend [3, 11] .

Literatur:

1. Dunn JD, Benton WW, Orozco-Torrentera E, Adamson RT. Hyperkalemia: Mechanisms, patient populations at risk, and prevalence. The burden of hyperkalemia in patients with cardiovascular and renal disease [Internet]. Am J Manag Care 2015; https://www.ajmc.com/view/a577_nov15_hyperkalemia (Letzter Zugriff: 24.10.2022).
2. Lott C, Truhlář A, Alfonzo A, Barelli A, González-Salvado V, Hinkelbein J, et al. European resuscitation council guidelines 2021: Cardiac arrest in special circumstances. Resuscitation 2021; 161: 152–219.
3. McDonagh TA, Metra M, Adamo M, Gardner RS, Baumbach A, et al. 2021 ESC Guidelines for the diagnosis and treatment of acute and chronic heart failure. Eur Heart J 2021; 42: 3599–726.
4. Weber F, Lehmann-Horn F, Adam MP, Everman DB, Mirzaa GM. Hypokalemic Periodic Paralysis. GeneReviews® [Internet]. University of Washington, Seattle; 1993. 2002 Apr 30 [updated 2018 Jul 26].
5. Naylor JM. Equine hyperkalemic periodic paralysis: Review and implications.. Can Vet J 1994; 35: 279–85.
6. Montague BT, Ouellette JR, Buller GK. Retrospective review of the frequency of ECG changes in hyperkalemia. Clin J Am Soc Nephrol 2008; 3: 324–30.
7. Arnsdorf MF. Electrocardiogram in hyperkalemia: Electrocardiographic pattern of anteroseptal myocardial infarction mimicked by hyperkalemia-induced disturbance of impulse conduction. Arch Intern Med 1976; 136: 1161–3.
8. Saad SM, Yasin S, Jain N, Lelorier P. Cardiac manifestations in a case of severe hyperkalemia. Cureus 2021; 13(3): e13641.
9. Rosano GMC, Spoletini I, Agewall S. Pharmacology of new treatments for hyperkalaemia: Patiromer and sodium zirconium cyclosilicate. Eur Heart J (Suppl.) 2019; 21: A28–33.
10. Packer M. Potassium binders for patients with heart failure? The real enlightenment of the DIAMOND trial. Eur Heart J 2022; 43: 4374–7.
11. Deswal A, Drazner MH, Fedson SE, Fonarow GC, Hayek SS, et al. 2022 AHA/ACC/HFSA guideline for the management of heart failure: A Report of the American College of Cardiology/American Heart Association Joint Committee on Clinical Practice Guidelines. Circulation 2022;145: e895–e1032.
12. Di Palo KE, Sinnett MJ, Goriacko P. Assessment of patiromer monotherapy for hyperkalemia in an acute care setting. JAMA Netw Open 2022; 5: 2145236.
13. Liu M, Rafique Z. Acute management of hyperkalemia. Curr Heart Fail Rep 2019; 16: 67–74.
14. Mitchell C, Rahko PS, Blauwet LA, Canaday B, Finstuen JA, et al. Guidelines for performing a comprehensive transthoracic echocardiographic examination in adults: Recommendations from the American Society of Echocardiography. JASE 2019; 32: 1–64.
15. Jankowska EA, Ponikowski P. Intravenous iron supplementation: Novel anti-remodelling therapy for patients with heart failure? Eur Heart J 2021; 42: 4915–8.
16. Ponikowski P, Kirwan BA, Anker SD, McDonagh T, Dorobantu M, et al. Ferric carboxymaltose for iron deficiency at discharge after acute heart failure: a multicentre, double-blind, randomised, controlled trial. Lancet 2020; 396: 1895–904.

Korrespondenzadresse:
Dr. Martin Altersberger
Abteilung Kardiologie, Nephrologie und Intensivmedizin
Pyhrn-Eisenwurzen Klinikum Steyr
A-4400 Steyr, Sierninger Straße 170
E-Mail: martin.altersberger90@gmail.com

Mitteilungen aus der Redaktion

Besuchen Sie unsere Rubrik

☑ **Medizintechnik-Produkte**

Neues CRT-D Implantat
Intica 7 HF-T QP von Biotronik

Artis pheno
Siemens Healthcare Diagnostics GmbH

Philips Azurion:
Innovative Bildgebungslösung

Aspirator 3
Labotect GmbH

InControl 1050
Labotect GmbH

e-Journal-Abo

Beziehen Sie die elektronischen Ausgaben dieser Zeitschrift hier.

Die Lieferung umfasst 4–5 Ausgaben pro Jahr zzgl. allfälliger Sonderhefte.

Unsere e-Journale stehen als PDF-Datei zur Verfügung und sind auf den meisten der marktüblichen e-Book-Readern, Tablets sowie auf iPad funktionsfähig.

☑ **Bestellung e-Journal-Abo**

Haftungsausschluss

Die in unseren Webseiten publizierten Informationen richten sich **ausschließlich an geprüfte und autorisierte medizinische Berufsgruppen** und entbinden nicht von der ärztlichen Sorgfaltspflicht sowie von einer ausführlichen Patientenaufklärung über therapeutische Optionen und deren Wirkungen bzw. Nebenwirkungen. Die entsprechenden Angaben werden von den Autoren mit der größten Sorgfalt recherchiert und zusammengestellt. Die angegebenen Dosierungen sind im Einzelfall anhand der Fachinformationen zu überprüfen. Weder die Autoren, noch die tragenden Gesellschaften noch der Verlag übernehmen irgendwelche Haftungsansprüche.

Bitte beachten Sie auch diese Seiten:

Impressum **Disclaimers & Copyright** **Datenschutzerklärung**