Journal für
Kardiologie
Austrian Journal of Cardiology
Österreichische Zeitschrift für Herz-Kreislauferkrankungen

EPU-Corner: Vasospasmus mit rhythmologischen Folgen

Pfeffer M, Fiedler L, Grübler M
Roithinger FX

Journal für Kardiologie - Austrian Journal of Cardiology 2023; 30 (11-12), 306-310

Homepage:
www.kup.at/kardiologie
Online-Datenbank
mit Autoren-
und Stichwortsuche

ÖKG Österreichische Kardiologische Gesellschaft
Offizielles Partnerjournal der ÖKG

EUROPEAN SOCIETY OF CARDIOLOGY®
Member of the ESC-Editor's Club

Offizielles Organ des Österreichischen Herzfonds

ACVC Association for Acute CardioVascular Care
In Kooperation mit der ACVC

Indexed in ESCI part of Web of Science
Indexed in EMBASE

Krause & Pachernegg GmbH • Verlag für Medizin und Wirtschaft • A-3003 Gablitz
P.b.b. 02Z031105M, Verlagsort: 3003 Gablitz, Linzerstraße 177A/21 Preis: EUR 10,–

Medtronic
Engineering the extraordinary

Expert 2 Expert 2026

15.01. – 17.01.2026, Linz

Gemeinsam für eine bessere Patientenversorgung.

OmniaSecure | Micra 2 | Aurora | Affera | LINQ II | TYRX

Vorabanmeldung aufgrund limitierter Plätze notwendig.
Bei Interesse bitte bei Ihrem Medtronic Außendienstmitarbeiter anfragen.

For personal use only. Not to be reproduced without permission of Krause & Pachernegg GmbH.

Vasospasmus mit rhythmologischen Folgen

M. Pfeffer, L. Fiedler, M. Grübler, F. X. Roithinger

Abteilung für Innere Medizin, Kardiologie und Nephrologie, LK Wiener Neustadt

Abkürzungen:

AP	Angina pectoris
CFR	Coronary flow reserve
CX	Arteria circumflexa
DG	Diagonalast
EPU	Elektrophysiologische Untersuchung
IMR	Index microcirculatory resistence
KHK	Koronare Herzkrankheit
LAD	Left anterior descendent
NSTEMI	Nicht-ST-Strecken-Hebungsinfarkt
OM	Oberer Marginalast
S-ICD	Subkutaner implantierbarer Cardioverter Defibrillator
TdP	Torsade de pointes
VES	Ventrikuläre Extrasystolen

Fallbericht

Ein 50-jähriger Mann hatte im August 2022 in Italien einen Herz-Kreislaufstillstand im Rahmen eines (damalig postulierten) Nicht-ST-Strecken-Hebungsinfarktes (NSTEMI) überlebt. In der Koronarangiographie zeigte sich damals eine diffuse Koronarsklerose ohne wirksame Stenose. Ein subkutaner implantierbarer Cardioverter-Defibrillator (S-ICD) wurde implantiert. Als Vorerkrankungen waren eine Adipositas, eine arterielle Hypertonie und ein obstruktives Schlafapnoesyndrom mit Heim-C-PAP bekannt. Als kardiales Risikoprofil bestand der Z. n. Nikotinkonsum. Im Jänner 2023 wurde er erstmals an unserer Abteilung mit mehreren Schockabgaben durch den S-ICD vorstellig. In der Abfrage zeigten sich sehr früh einfallende ventrikuläre Extrasystolen im Sinne eines „R auf T"-Phänomens mit anschließenden Torsade-de-Pointes- (TdP-) Tachykardien und Schockabgaben (Abb. 1), wobei die QTc in Ruhe normal lang war. Der Patient berichtete neu über eine rezidivierende Angina pectoris- (AP-) Symptomatik eher in Ruhe und nachts.

Eine signifikante Koronarstenose konnte mittels Koronarangiographie bei diffuser Sklerose neuerlich ausgeschlossen werden (Abb. 2). Zur weiteren Abklärung wurde bei häufigen, meist nächtlichen Beschwerden ein Langzeit-EKG veranlasst. Hier konnten intermittierende nächtliche ST-Strecken-Hebungen dokumentiert werden (Abb. 3). In der Echokardiographie zeigten sich normal dimensionierte Herzhöhlen mit erhaltener Links- und Rechtsventrikelfunktion ohne regionale Wandbewegungsstörungen.

Gemäß den aktuellen ESC-Guidelines [1] sollte in solchen Fällen an eine Mikrozirkulationsstörung sowie an eine vasospastische Erkrankung gedacht werden. Daher wurden zur weiteren koronaren Diagnostik einerseits eine Mikrozirkulationstestung (Klasse-IIa-Indikation) und eine Provokation mit Acetylcholin (Klasse-IIa-Indikation) zur Abklärung einer vasospastischen Angina durchgeführt. Die Mikrozirkulationstestung ergab eine normale CFR („coronary flow reserve") von 2,9 sowie eine normale IMR („index microcirculatory resistence") von 12, jeweils in der LAD gemessen, sodass eine relevante Mikrozirkulationsstörung ausgeschlossen werden konnte. Allerdings zeigte sich nach intrakoronarer Gabe von insgesamt 100 µg Acetylcholin ein deutlicher Vasospasmus der LAD und der CX (Abb. 4) mit entsprechenden EKG-Veränderungen im Sinne von ST-Strecken-Hebungen. Somit konnte der Verdacht auf eine vasospastische Ursache bestätigt werden. Leitliniengerecht wurde die Therapie von Betablockern auf Kalziumantagonisten umgestellt [1]. Retrospektiv gehen wir davon aus, dass der in Italien diagnostizierte „NSTEMI" bereits ein vasospastisches Ereignis gewesen ist.

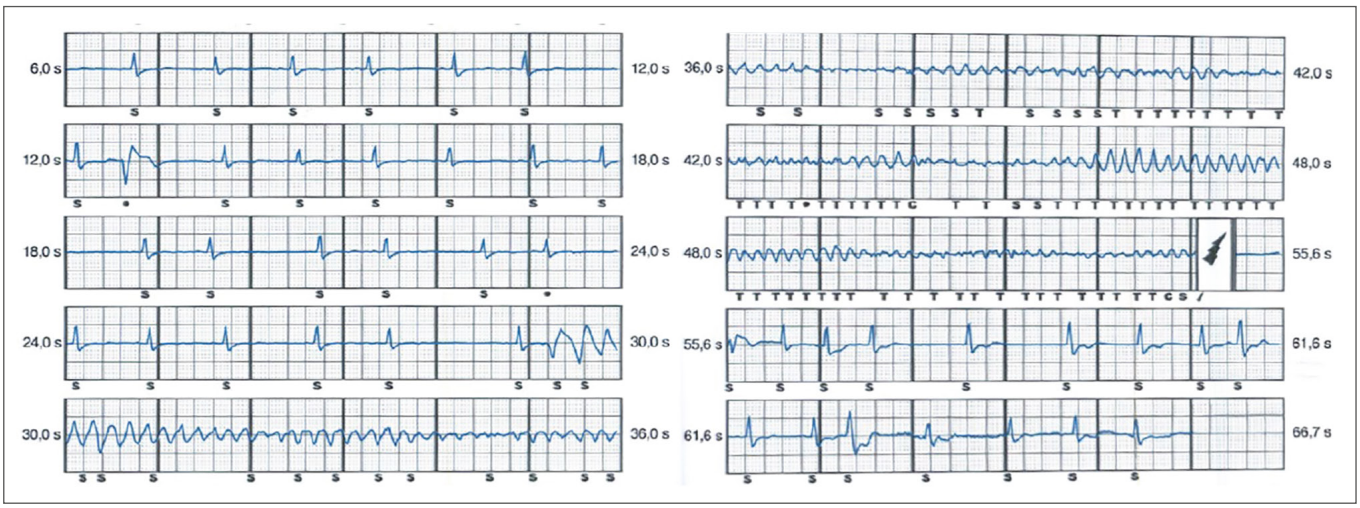

Abbildung 1: S-ICD mit VES (R auf T), anschließender Torsade-de-pointes-Tachykardie und erfolgreiche Schockabgabe.

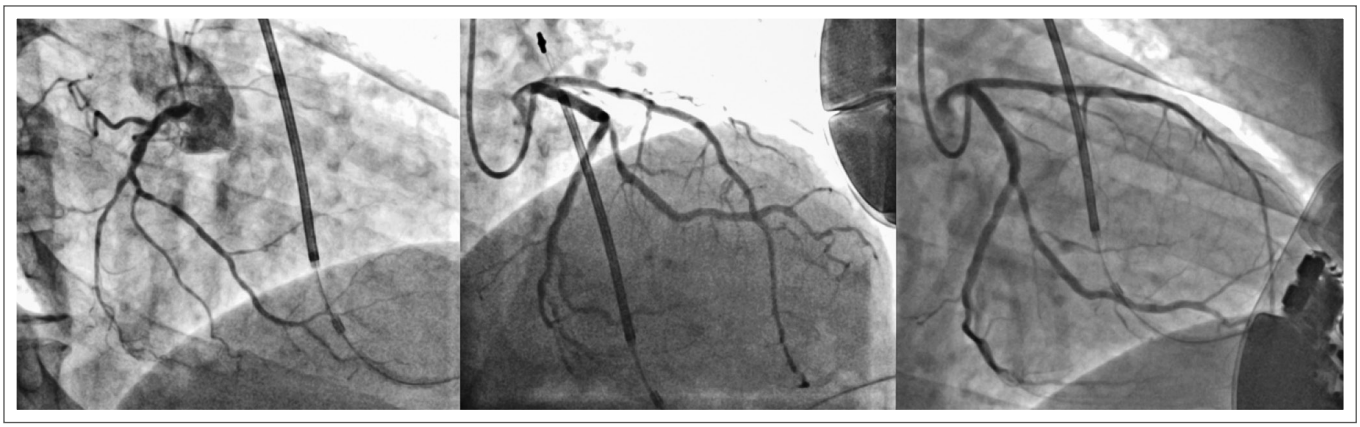

Abbildung 2: Koronarangiographie: Rechtsversorgungstyp. RCA: kleines Gefäß mit hoher Teilung, nicht wirksam stenosiert im distalen Abschnitt **(links)**; linke Koronararterie: LHS; sehr kurz angelegt; CX: dominant im distalen Abschnitt nicht wirksam stenosiert, OM I nach Abgang nicht wirksam stenosiert; LAD: mäßige Wandsklerose, 1. u. 2. DG: dünne Gefäße ohne Interventionsziel mit diffuser KHK **(Mitte und rechts)**.

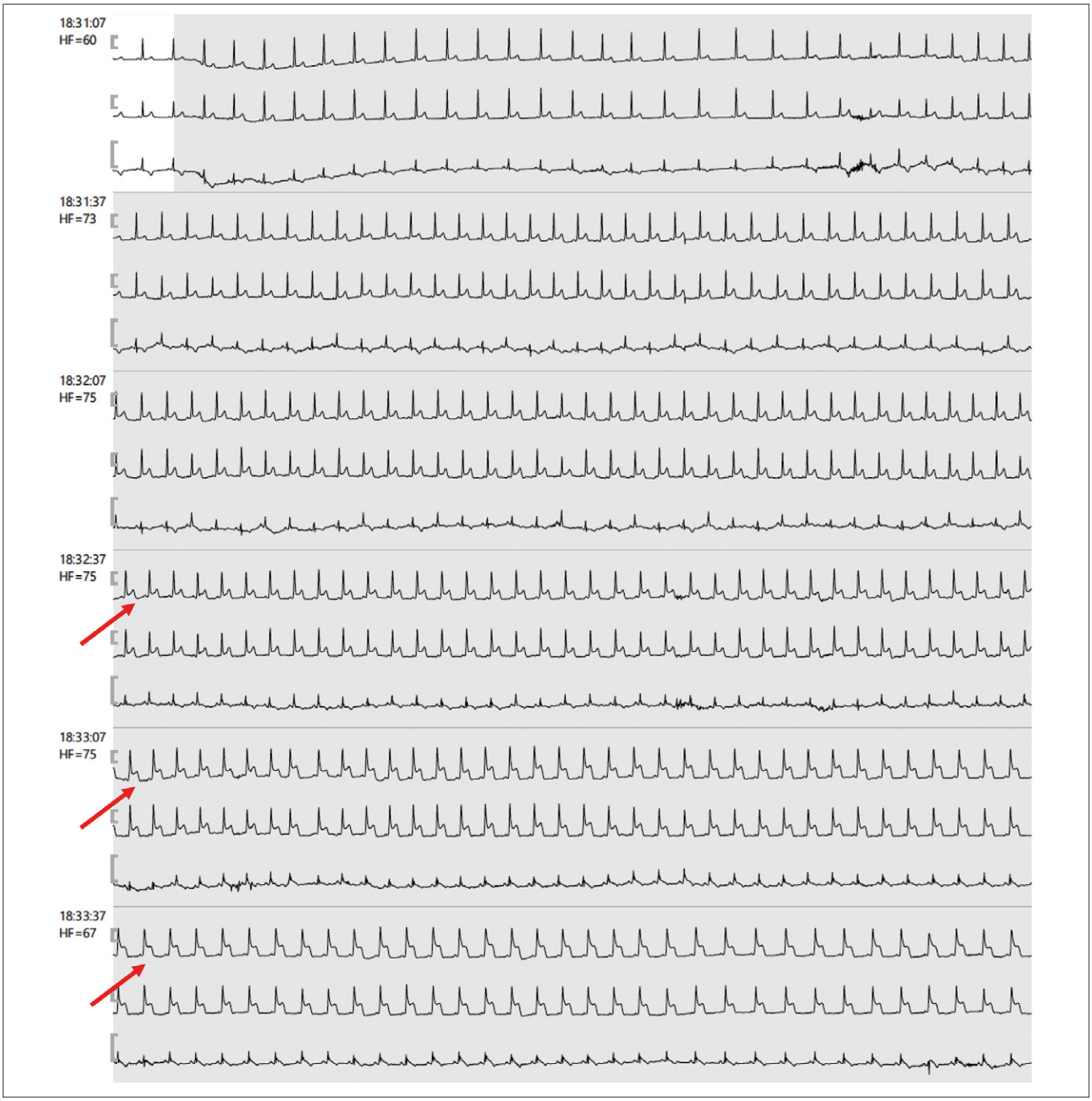

Abbildung 3: Holter mit nächtlichen ST-Strecken-Hebungen (rote Pfeile)

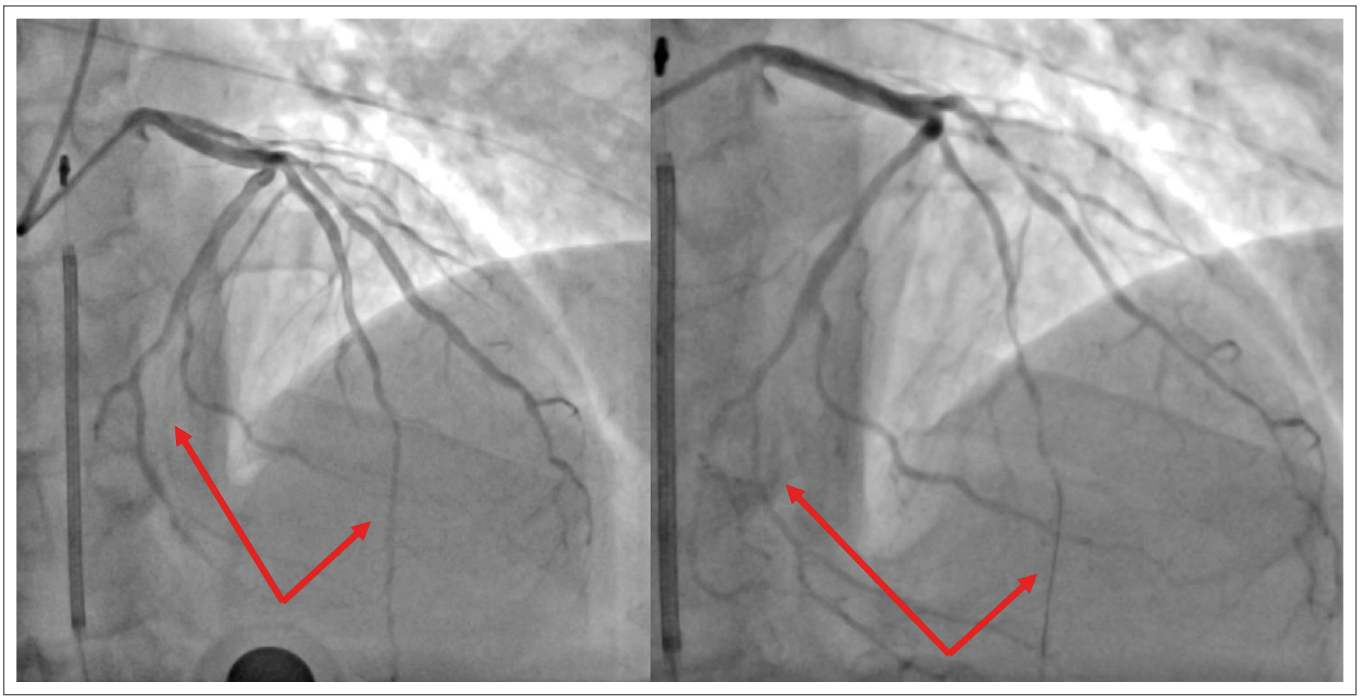

Abbildung 4: Acetylcholintest: Vasospasmus der CX und LAD (roter Pfeil) nach Gabe von 100 µg Acetylcholin.

Einige Wochen später wurde der Patient neuerlich mit Schockabgaben vorstellig. Auch jetzt waren kurz angekoppelte ventrikuläre Extrasystolen (VES) mit anschließenden TdP-Tachykardien Ursache für die Schockabgaben. Zur Quantifizierung der VES wurde ein neuerliches Holter-EKG durchgeführt. Hierbei zeigten sich mit unter 1 % nur wenige VES, diese waren allerdings monomorph und meist sehr früh einfallend. Es konnte auch eine kurze Torsade nach „R auf T" dokumentiert werden (Abb. 5). Das Herz-MRT ergab ein subendokardiales Late-Enhancement mitt-ventrikulär anterior, wobei es anteroseptal beginnt und sich bis anterolateral ausdehnt, im Sinne eines postischämischen Narbenareals (Abb. 6). In der Telemetrie (4-Kanal-EKG) konnten die selten auftretenden kurz angekoppelten VES dokumentiert werden und hatten eine Morphologie, die einem Ursprung aus diesem Areal anterolateral und weniger häufig anteroseptal entsprachen (QRS negativ in I, aVL und V1, positiv in II, III und aVF). In den ESC-Guidelines [2] wird bei ähnlichen VES-Triggern eine Katheterablation als Klasse-IIa-Indikation empfohlen. Daher wurde auch in diesem Fall bei rezidivierenden kurz angekoppelten monomorphen VES eine elektrophysiologische Untersuchung (EPU) und Katheterablation geplant.

Die EPU wurde zeitnah mit Hilfe des 3D-Mapping-Systems NAVX EnsiteX und dem multipolaren Mapping-Katheter HD-Grid durchgeführt. Es wurde zunächst ein linksventrikuläres Voltage-Map angefertigt, also die Größe der abgeleiteten elektrischen Signale in einem dreidimensionalen Map dargestellt (Abb. 7). Als normale Voltage wurde ein Wert über 0,5 mV definiert. Anders als im Herz-MRT erwartet, konnte endokardial nur ein kleines und diffuses Areal mit geringer Voltage dargestellt werden (Abb. 7a), außerdem eher anterior lokalisiert. Allerdings zeigte sich im unipolaren Voltage-Map (definiert als Voltage mit Wert zwischen 5 und 8,5 mV) ein deutlich ausgedehnteres Narbenareal (Abb. 7b), das passend zum MRT eine Ausdehnung vom anteroseptalen bis anterolateralen linken Ventrikel ergab. Das bedeutet, dass das Narbenareal etwas abgesetzt vom Endokard weiter im Myokard gelegen ist.

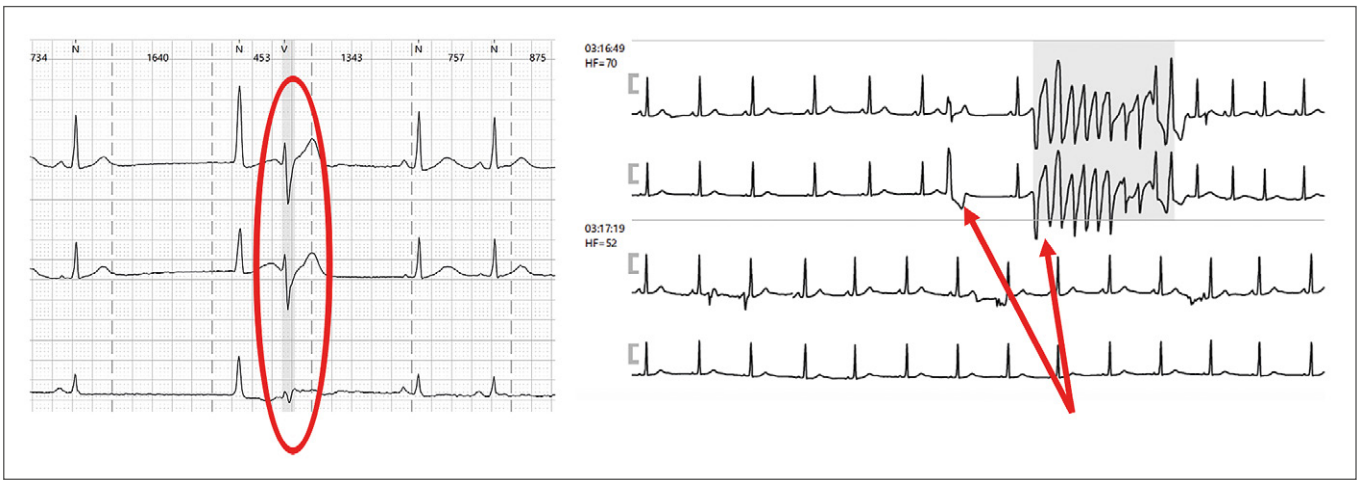

Abbildung 5: Holter-EKG. **Links:** früh einfallende VES in den absteigenden Anteil der T-Welle (roter Kreis); **rechts:** früh einfallende VES, nach der 2. VES kurze Torsade-de-Pointes-Tachykardie (rote Pfeile).

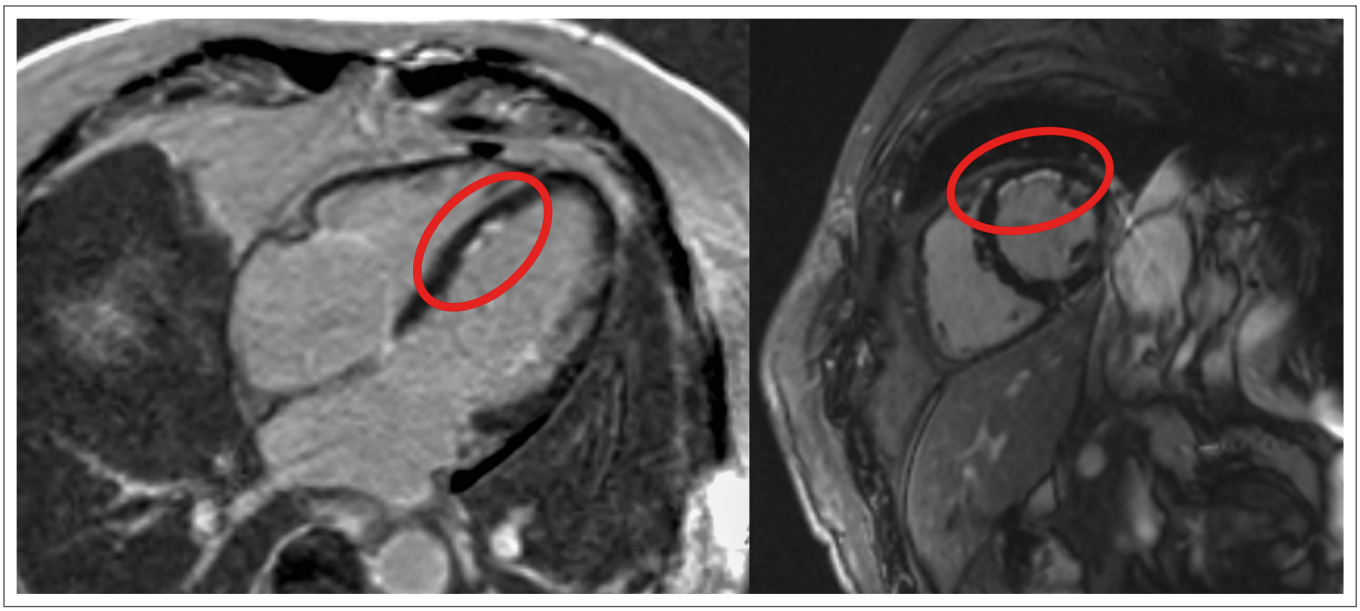

Abbildung 6: 1.5T Siemens Aera mittels breath-hold, Bilder als PSIR (Phase sensitive inversion recovery) Late-gadolinium enhancement (LGE), 10 min nach Applikation von 0,2 mmol/kg Gadovist i. v.; rote Kreise markieren die Bereiche des subendokardialen LGE.

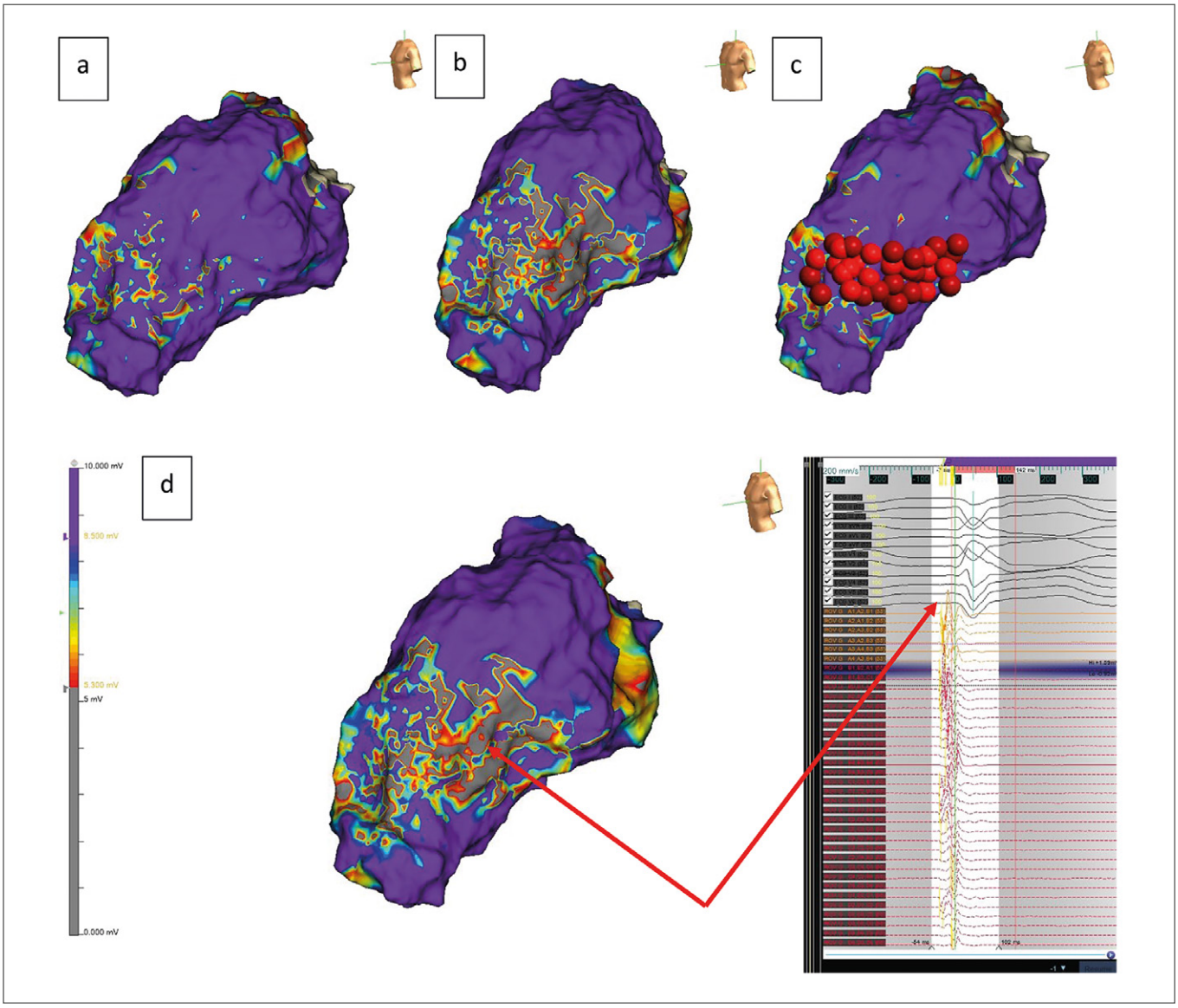

Abbildung 7: Dreidimensionales Map des linken Ventrikels, NAVX EnsiteX, Blick von anterolateral: **(a):** bipolares Map mit diffusem Low-voltage-Areal anteroseptal bis anterior; **(b):** unipolares Map mit großem Low-voltage-Areal von anteroseptal bis lateral; **(c):** Map mit Ablationspunkten nach erfolgreicher Ablation; **(d):** unipolares Map mit VES aus diesem Bereich (roter Pfeil).

Ziel einer solchen EPU und Ablation ist grundsätzlich die erfolgreiche Terminierung der klinischen VES, die bei regelmäßigem Auftreten gezielt als früheste Aktivierung in einem Aktivierungsmap gesucht werden können. Eine der zuvor dokumentierten klinischen VES konnte aber leider trotz verschiedener Stimulationsmanöver und unter medikamentöser Provokation mit Isoproterenol während der gesamten Prozedur nicht reproduzierbar induziert werden (Abb. 7d), sodass kein Aktivierungsmap der VES angefertigt werden konnte. Nachdem die klinisch dokumentierten VES aber sehr wahrscheinlich aus dem Bereich des Narbenareals stammten, wurde eine Ablation dieses Areals bzw. eine Homogenisierung des möglichen Substrates beschlossen. Mittels Pace-Map konnte das kritische Areal bestätigt und noch etwas eingeschränkt werden. Das bedeutet, dass der linke Ventrikel in diesem Bereich stimuliert wurde und nur bei ähnlicher QRS-Morphologie, wie die der dokumentierten klinischen VES, abladiert wurde (Abb. 7c). Die Prozedur konnte schließlich komplikationslos beendet werden.

Der Patient ist seit der Katheterablation weitgehend beschwerdefrei. Bisher ist der Patient frei von Schockabgaben und im ICD-Speicher sind keine weiteren Episoden von Kammerflimmern bzw. TdP-Tachykardien dokumentiert.

Diskussion

Patienten mit überlebtem plötzlichem Herztod („sudden cardiac death", SCD) sind oft schwierig in der Abklärung und können die behandelnden Ärzte vor große Herausforderungen stellen. Oftmals kann auch keine eindeutige Diagnose gefunden werden. Laut ESC-Guidelines sollten Patienten mit überlebtem SCD in einem multidisziplinären Team behandelt werden [2]. Initial sollte eine Echokardiographie und bei elektrisch instabilen Patienten mit möglicher koronarer Ischämie eine invasive koronare Abklärung erfolgen (Klasse I). In weiterer Folge sollten auch Blutproben für eine eventuelle toxikologische Analyse abgenommen, sowie auch eine genetische Testung vorgenommen werden (Klasse I). Wenn eine kardiale Ursache unwahrscheinlich erscheint, wäre auch eine Computertomographie des Thorax und des Schädels angezeigt. Außerdem wird auch, wie in diesem Fall gemacht, eine MRT des Herzens zur strukturellen Beurteilung bei diesen Patienten empfohlen (Klasse I). Schließlich wird zur weiteren Abklärung in unklaren Fällen eine Testung mit Natriumkanalblockern empfohlen (Klasse I). Eine weitere Diagnostik mittels Acetylcholin, Ergonovin oder Hyperventilation bezüglich Vasospasmus wird als IIb-Indikation empfohlen.

In diesem Fall brachte das Holter-EKG mit ST-Strecken-Hebungen im Rahmen der AP-Symptomatik den entscheidenden Hinweis. Dadurch wurde die weitere Diagnostik mittels Acetylcholin und Diagnose der vasospastischen KHK ermöglicht. Die Symptomatik war allerdings ausgeprägt und häufig. Die Umstellung der Medikation auf Kalziumantagonisten brachte zunächst eine deutliche Besserung der Symptomatik. Die rezidivierenden TdP-Tachykardien und Schockabgaben konnten dadurch aber nicht mehr beeinflusst werden. Vermutlich ist die Ursache hierfür eine Automatie von endokardialen Muskelzellen in dem Narbenareal, die im Falle einer koronaren Ischämie durch das intrakavitäre Blut mit Sauerstoff versorgt werden und so nicht gänzlich absterben. Ähnlich dazu konnte aus dem Bereich des His-Purkinje-Systems eine Häufung solcher kurz angekoppelter VES gezeigt werden.

Bei ähnlichen VES-Triggern wie in diesem Fall wird in den ESC-Guidelines [2] eine Katheterablation als Klasse-IIa-Indikation empfohlen. Dies ist vor allem bei rezidivierend und häufig auftretenden VES eine sehr effektive Therapieform mit guter Erfolgswahrscheinlichkeit, da diese mit multipolaren Mappingkathetern gezielt als früheste Aktivierung im Ventrikel dargestellt und gezielt verödet werden können [3]. Schwierig ist eine Ablation hingegen, wenn die VES während der Prozedur wie in diesem Fall nicht auftreten. Durch die gut dokumentierten VES im Vorfeld und die umfassende Abklärung mit Herz-MRT trotz implantierten S-ICD konnte der Patient dennoch erfolgreich behandelt werden.

Literatur:

1. Knuuti J, Wijns W, Saraste A, et al. 2019 ESC Guidelines for the diagnosis and management of chronic coronary syndromes. Eur Heart J 2020; 41: 407–77.

2. Zeppenfeld K, Tfelt-Hansen J, de Riva M, et al. 2022 ESC Guidelines for the management of patients with ventricular arrhythmias and the prevention of sudden cardiac death. Eur Heart J 2022; 43: 3997–4126.

3. Steinfurt J, Nazer B, Aguilar M, et al. Catheter ablation of short-coupled variant of torsade de pointes. Clin Res Cardiol 2022; 11: 502–10.

Korrespondenzadresse:
OA Dr. Michael Pfeffer
Abteilung für Innere Medizin, Kardiologie und Nephrologie
Landesklinikum Wiener Neustadt
A-2700 Wiener Neustadt, Corvinusring 3–5
E-Mail: michael.pfeffer@wienerneustadt.lknoe.at

Mitteilungen aus der Redaktion

Besuchen Sie unsere Rubrik

☑ **Medizintechnik-Produkte**

Neues CRT-D Implantat
Intica 7 HF-T QP von Biotronik

Artis pheno
Siemens Healthcare Diagnostics GmbH

Philips Azurion:
Innovative Bildgebungslösung

Aspirator 3
Labotect GmbH

InControl 1050
Labotect GmbH

e-Journal-Abo

Beziehen Sie die elektronischen Ausgaben dieser Zeitschrift hier.

Die Lieferung umfasst 4–5 Ausgaben pro Jahr zzgl. allfälliger Sonderhefte.

Unsere e-Journale stehen als PDF-Datei zur Verfügung und sind auf den meisten der marktüblichen e-Book-Readern, Tablets sowie auf iPad funktionsfähig.

☑ **Bestellung e-Journal-Abo**

Haftungsausschluss

Die in unseren Webseiten publizierten Informationen richten sich **ausschließlich an geprüfte und autorisierte medizinische Berufsgruppen** und entbinden nicht von der ärztlichen Sorgfaltspflicht sowie von einer ausführlichen Patientenaufklärung über therapeutische Optionen und deren Wirkungen bzw. Nebenwirkungen. Die entsprechenden Angaben werden von den Autoren mit der größten Sorgfalt recherchiert und zusammengestellt. Die angegebenen Dosierungen sind im Einzelfall anhand der Fachinformationen zu überprüfen. Weder die Autoren, noch die tragenden Gesellschaften noch der Verlag übernehmen irgendwelche Haftungsansprüche.

Bitte beachten Sie auch diese Seiten:

Impressum **Disclaimers & Copyright** **Datenschutzerklärung**