Journal für
Kardiologie
Austrian Journal of Cardiology
Österreichische Zeitschrift für Herz-Kreislauferkrankungen

Kongressbericht: Linksventrikuläre Hypertrophie: „Red Flags“ zur weiterführenden Diagnostik

Fisch S

Journal für Kardiologie - Austrian Journal of Cardiology 2023; 30 (11-12), 315-316

Homepage:

www.kup.at/kardiologie

Online-Datenbank
mit Autoren-
und Stichwortsuche

ÖKG Österreichische Kardiologische Gesellschaft

Offizielles Partnerjournal der ÖKG

EUROPEAN SOCIETY OF CARDIOLOGY®

Member of the ESC-Editor's Club

Offizielles Organ des Österreichischen Herzfonds

ACVC Association for Acute CardioVascular Care

In Kooperation mit der ACVC

Indexed in ESCI part of Web of Science

Indexed in EMBASE

Krause & Pachernegg GmbH • Verlag für Medizin und Wirtschaft • A-3003 Gablitz
P.b.b. 02Z031105M, Verlagsort: 3003 Gablitz, Linzerstraße 177A/21 Preis: EUR 10,–

Medtronic
Engineering the extraordinary

Expert 2 Expert 2026

15.01. – 17.01.2026, Linz

Gemeinsam für eine bessere Patientenversorgung.

OmniaSecure | Micra 2 | Aurora | Affera | LINQ II | TYRX

Vorabanmeldung aufgrund limitierter Plätze notwendig.
Bei Interesse bitte bei Ihrem Medtronic Außendienstmitarbeiter anfragen.

For personal use only. Not to be reproduced without permission of Krause & Pachernegg GmbH.

Linksventrikuläre Hypertrophie: „Red Flags“ zur weiterführenden Diagnostik

S. Fisch

Die linksventrikuläre Hypertrophie (LVH) ist keine Diagnose, sondern ein deskriptiver Terminus, da sie auf einer Vielzahl möglicher Ursachen beruhen kann, einschließlich systemischer Erkrankungen wie Amyloidose oder Morbus Fabry. Im Rahmen der 5. Herz-Kreislauftage in Graz* wurde diskutiert, welchen Stellenwert Diagnosealgorithmen aufweisen und welche „Red Flags“ zu weiteren Untersuchungen führen sollten.

*Quelle: 5. Grazer Herzkreislauftage, Med Campus Graz, 15. bis 17. September 2023. Satellitensymposium Pfizer: „LV-Hypertrophie im Echo – spannende Fälle, interaktiv gelöst!“ Leitung: PD Dr. Nicolas Verheyen, Klinische Abteilung für Kardiologie, Univ.-Klinik für Innere Medizin, Medizinische Universität Graz; Freitag, 15. September 2023

Unterschieden wird in erster Linie zwischen einer adaptiven und nicht-adaptiven Form. So ist ein „Sportlerherz“ eine adaptive LVH, während Erkrankungen wie etwa Morbus Fabry und Amyloidose zu den nicht-adaptiven LVH zählen. *„In Graz haben wir dafür einen Diagnosealgorithmus etabliert“*, erläuterte **Dr. David Zach,** Klinische Abteilung für Kardiologie an der Meduni Graz in seinem Vortrag (Abb. 1).

Der erste Cut-off-Punkt in diesem Diagnosealgorithmus ist eine Verdickung des linken Ventrikels auf mindestens 13 mm plus Hinweise auf das Vorliegen einer spezifischen Kardiomyopathie. Der zweite Cut-off liegt bei 15 mm und einer dafür inadäquaten Nachlast, die mit weniger als drei Antihypertensiva kontrolliert wird. Der dritte Cut-off schließlich umfasst alles über einen Wert von mehr als 17 mm. Beispielsweise sollte auch bei Patienten mit einer therapieresistenten Hypertonie an das Vorliegen einer spezifischen Kardiomyopathie gedacht werden.

Hypertrophe Kardiomyopathie (HCM)

Wird eine hypertrophe Kardiomyopathie vermutet, hilft ein Blick auf das Verteilungsmuster der Hypertrophie. *„Klassischerweise liegt hier eine asymmetrische LVH vor, das Septum ist dabei stärker verdickt als die Hinterwand“*, so Dr. Zach. Bei Patienten mit HCM kann typischerweise ein Reversed-Curvature-Septum beobachtet werden. Zuletzt gilt

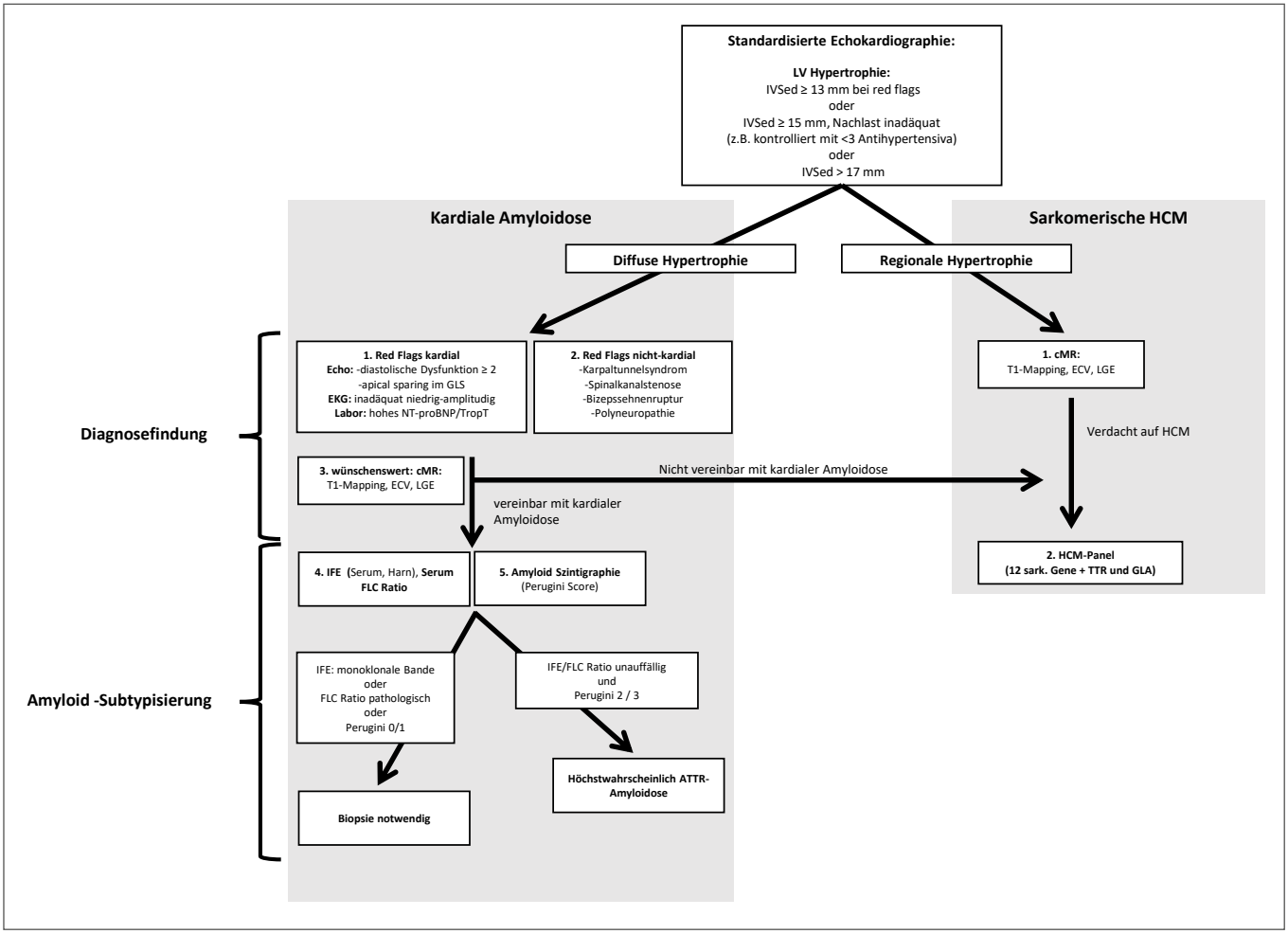

Abbildung 1: Hypertropher Phänotyp – Diagnosealgorithmus Graz. © D. K. Zach. Nachdruck mit freundlicher Genehmigung.

ein Cut-off zwischen 1,3 und 1,5 in Bezug auf das Verhältnis der Hypertrophie zwischen stärker verdicktem Septum und Hinterwand, je nachdem, ob eine Hypertonie vorliegt oder nicht.

„Auch Veränderungen an der Mitralklappe sind mit einer HCM assoziiert", führte Dr. Zach weiter aus. *„Patientinnen und Patienten mit einer HCM weisen längere Mitralklappensegel auf als jene ohne HCM."* Nicht zuletzt ist die Obstruktion des linksventrikulären Ausflusstrakts, die bei rund 70 % der HCM-Patienten vorliegt, ein Hinweis für das Vorliegen einer HCM. Diese ist, neben der LVH, wiederum assoziiert mit Mitralklappenveränderungen und einer hyperdynamen LV-Funktion.

Amyloidose

Unter bestimmten Umständen muss bei einer LVH auch an das Vorliegen einer Amyloidose gedacht werden. *„Der Großteil der kardialen Amyloidosen wird durch freie Leichtketten im Rahmen einer Plasmazelldyskrasie oder durch eine Instabilität des Transportproteins Transthyretin verursacht."* Der Verdacht auf Amyloidose sollte weitergehend untersucht werden, wenn eine biventrikuläre Hypertrophie vorliegt, ein verdicktes interatriales Septum vorhanden ist und der Herzmuskel, aufgrund der Amyloidablagerungen, sich zunehmend versteift. Es kann im Krankheitsverlauf zudem zu einer biatrialen Dilatation kommen. *„Auch ein Perikarderguss kann ein Hinweis auf das Vorliegen einer Amyloidose sein"*, so Dr. Zach. Im Gegensatz zur HCM erwartet man bei der Amyloidose durch deren infiltrativen Charakter keine hyperdyname, sondern eher eine eingeschränkte rechts- und linksventrikuläre Funktion.

Amyloid lagert sich nicht nur im Herzen, sondern auch in anderen Geweben, vor allem im Bindegewebe und den Nerven, ab. So ist etwa ein beidseitiges Karpaltunnelsyndrom ein Hinweis auf das Vorliegen einer Amyloidose. *„Das Karpaltunnelsyndrom ist definitiv eine ‚Red Flag'"*, sagt Dr. Zach. Weitere „Red Flags" sind das Vorhandensein von Parästhesien, neuropathischen Schmerzen oder einer Polyneuropathie. Wenn ein Patient mit LVH und Hypertonus, der mit Antihypertensiva behandelt wird, diese plötzlich nicht mehr braucht, sondern möglicherweise sogar einen Hypotonus mit (Prä-)Synkopen aufweist, so ist das ebenfalls eine „Red Flag" für das Vorliegen einer Amyloidose.

„Im Labor zeigen sich in der Regel erhöhte NT-proBNP-Werte", erklärte Dr. Zach. *„Das Amyloid verursacht nicht nur eine diastolische Dysfunktion, sondern ist auch zytotoxisch, was zusätzlich zu einer Troponin-Erhöhung führt."* Auch eine Proteinurie und eine eingeschränkte Nierenfunktion können auf eine Amyloidose hindeuten. Das Amyloid wird zudem über die Niere ausgeschieden und kann im Harn nachgewiesen werden.

Bei einer Amyloidose kann das kardiale Reizleitungssystem gestört sein. Hier zeigen sich im EKG typischerweise AV-Blockierungen. Beim Herzecho präsentiert sich die kardiale Amyloidose als LVH, obwohl hier keine Vergrößerung der Kardiomyozyten vorliegt, sondern eine Expansion des Extrazellulärraums besteht. Deshalb sieht man im EKG häufig keine Hypertrophiezeichen, sondern eher eine Niedervoltage.

Morbus Fabry

Diese lysosomale Speicherkrankheit macht vor dem linken Ventrikel nicht halt, sondern verursacht – ähnlich wie die Amyloidose – zusätzlich eine Rechtsventrikelhypertrophie. Ebenso können sich das interatriale Septum und die atrioventrikulären Klappen verdickt darstellen. In der Anamnese bzw. klinischen Untersuchung imponieren zum Beispiel:

- Schlaganfälle und TIA (ohne bekannte Risikofaktoren) bereits in jüngerem Lebensalter
- (Poly-)Neuropathien
- Gastrointestinale Symptome
- Angiokeratome

„Bei diesen ‚Red Flags' und dem Verdacht auf eine spezifische Kardiomyopathie ist eine MR-Untersuchung des Herzens angezeigt", so Dr. Zach. Liegt eine HCM vor, findet man ein Kontrastmittel-Enhancement typischerweise im Bereich der rechtsventrikulären Insertionspunkte und im mittventrikulären Bereich der hypertrophen Segmente. Bei Morbus Fabry kommt es im Gegensatz zur kardialen Amyloidose nicht zu einer Expansion des Extrazellulärraums und folglich auch nicht zu einer Verlängerung der T1-Zeit. *„Ein typisches Zeichen für Morbus Fabry ist ein Kontrastmittel-Enhancement im Bereich der posterolateralen Wand."*

Diagnose-Algorithmus

Liegen bei LVH nach einer MR-Untersuchung Hinweise auf eine Amyloidose oder einen Morbus Fabry vor, werden folgende weitere diagnostische Schritte vorgeschlagen:

- ausführliche Familienanamnese
- Testung der Enzymaktivität der Alpha-Galaktosidase A (Verdacht auf Morbus Fabry)
- Amyloid-Subtypisierung bestehend aus Skelettszintigraphie mit SPECT und Leichtketten-Assessment in Serum sowie Harn; weiterführend je nach Befundkonstellation ggf. Biopsie des betroffenen Gewebes (Verdacht auf Amyloidose)
- genetische Untersuchung

Korrespondenzadresse:
Sabine Fisch
E-Mail: redaktionsbuero@sabinefisch.at

Mitteilungen aus der Redaktion

Besuchen Sie unsere Rubrik

☑ **Medizintechnik-Produkte**

Neues CRT-D Implantat
Intica 7 HF-T QP von Biotronik

Artis pheno
Siemens Healthcare Diagnostics GmbH

Philips Azurion:
Innovative Bildgebungslösung

Aspirator 3
Labotect GmbH

InControl 1050
Labotect GmbH

e-Journal-Abo

Beziehen Sie die elektronischen Ausgaben dieser Zeitschrift hier.

Die Lieferung umfasst 4–5 Ausgaben pro Jahr zzgl. allfälliger Sonderhefte.

Unsere e-Journale stehen als PDF-Datei zur Verfügung und sind auf den meisten der marktüblichen e-Book-Readern, Tablets sowie auf iPad funktionsfähig.

☑ **Bestellung e-Journal-Abo**

Haftungsausschluss

Die in unseren Webseiten publizierten Informationen richten sich **ausschließlich an geprüfte und autorisierte medizinische Berufsgruppen** und entbinden nicht von der ärztlichen Sorgfaltspflicht sowie von einer ausführlichen Patientenaufklärung über therapeutische Optionen und deren Wirkungen bzw. Nebenwirkungen. Die entsprechenden Angaben werden von den Autoren mit der größten Sorgfalt recherchiert und zusammengestellt. Die angegebenen Dosierungen sind im Einzelfall anhand der Fachinformationen zu überprüfen. Weder die Autoren, noch die tragenden Gesellschaften noch der Verlag übernehmen irgendwelche Haftungsansprüche.

Bitte beachten Sie auch diese Seiten:

Impressum **Disclaimers & Copyright** **Datenschutzerklärung**