Journal für
Kardiologie
Austrian Journal of Cardiology
Österreichische Zeitschrift für Herz-Kreislauferkrankungen

Kongressbericht: „Double Trouble“ Herzamyloidose und Klappenerkrankung

Uhlir C

Journal für Kardiologie - Austrian Journal of Cardiology 2024; 31 (1-2), 32-35

Homepage:
www.kup.at/kardiologie
Online-Datenbank mit Autoren- und Stichwortsuche

ÖKG Österreichische Kardiologische Gesellschaft
Offizielles Partnerjournal der ÖKG

EUROPEAN SOCIETY OF CARDIOLOGY®
Member of the ESC-Editor's Club

Offizielles Organ des Österreichischen Herzfonds

ACVC Association for Acute CardioVascular Care
In Kooperation mit der ACVC

Indexed in ESCI part of Web of Science
Indexed in EMBASE

Krause & Pachernegg GmbH • Verlag für Medizin und Wirtschaft • A-3003 Gablitz
P.b.b. 02Z031105M, Verlagsort: 3003 Gablitz, Linzerstraße 177A/21 Preis: EUR 10,–

Medtronic
Engineering the extraordinary

Expert 2 Expert 2026

15.01. – 17.01.2026, Linz

Gemeinsam für eine bessere Patientenversorgung.

OmniaSecure | Micra 2 | Aurora | Affera | LINQ II | TYRX

Vorabanmeldung aufgrund limitierter Plätze notwendig.
Bei Interesse bitte bei Ihrem Medtronic Außendienstmitarbeiter anfragen.

For personal use only. Not to be reproduced without permission of Krause & Pachernegg GmbH.

„Double Trouble“ Herzamyloidose und Klappenerkrankung*

C. Uhlir

Eine kardiale Amyloidose verschlechtert sowohl die Prognose einer Aortenklappenstenose als auch einer Mitralklappeninsuffizienz. **Priv.-Doz. Dr. Christian Nitsche,** PhD, Abteilung für Kardiologie an der Klinik für Innere Medizin II, Medizinische Universität Wien, gab im Rahmen des Wiener Kongresses – Kardiologie 2023 einen Überblick über die Besonderheiten der dualen Pathologie und die diagnostischen und therapeutischen Herausforderungen.

Die kardiale Amyloidose ist eine infiltrative Herzmuskelerkrankung, bei der es durch Ablagerung von fehlgefaltetem Protein im Myokard zu einer Verdickung des Herzmuskels kommt. Meist handelt es sich um eine Transthyretin-Amyloidose (ATTR) oder eine Leichtkettenamyloidose (AL).

Transthyretin ist ein in der Leber gebildetes Thyroxin-Transportprotein, das physiologischerweise als Tetramer vorliegt. Bei der ATTR-Amyloidose kommt es zu einer Dissoziation der ATTR-Tetramere in Monomere, diese aggregieren und lagern sich in unterschiedlichen Organsystemen ab. Bei der Wildtyp-ATTR (ATTRwt) erfolgt dies ohne genetische Grundlage im Laufe des Lebens, bei der genetischen ATTR (ATTRv) auf Basis pathogener Varianten des TTR-Gens [1].

Im Gegensatz dazu ist die Leichtketten- (AL-) Amyloidose eine Erkrankung des Knochenmarks, bei der ein Plasmazellklon Leichtketten in das Blut sezerniert. Fehlgefaltete Leichtketten können sich im Herzen, in den Nieren und in den Gefäßen ablagern.

Klappenerkrankungen und kardiale Amyloidose treten häufig gemeinsam auf. Die Ursache hierfür ist nur zum Teil geklärt. Bei der Mitralklappeninsuffizienz ist die überwiegend subendokardiale Amyloidablagerung in der Mitralklappe, im Anulus und im subvalvulären Apparat ein Teil der Pathologie der Klappenerkrankung [2]. Folgen sind eine Verdickung der Klappensegel, eine Restriktion der Klappe und ein Mitralinsuffizienz-Jet. Die ausgeprägte Dilatation des linken Vorhofs bei restriktiver Kardiomyopathie kann zu einer Ringdilatation beitragen (atriale funktionelle Mitralinsuffizienz).

Anders stellt sich die Situation bei der Kombination von Aortenstenose und kardialer Amyloidose dar. Denn ATTR-Amyloid lagert sich nicht in der Aortenklappe selbst ab. Hier wurde bisher nur ein anderer Amyloidtyp (ApoA1) nachgewiesen. Eine plausible Hypothese für die Assoziation von Aortenstenose und kardialer ATTR-Amyloidose ist, dass der erhöhte Shear-Stress am Endokard – bedingt durch die Nachlasterhöhung – die Dissoziation der Tetramere in Monomere begünstigt.

Wie häufig ist die kardiale Amyloidose?

In den vergangenen Jahren ist das Bewusstsein für die Amyloidose und damit auch die Zahl der diagnostizierten Fälle von kardialer ATTR-Amyloidose (Abb. 1) [3] und von kardialer AL-Amyloidose gestiegen, wobei kardiale ATTR-Amyloidose zunehmend in früheren, noch weniger symptomatischen Erkrankungsstadien diagnostiziert wird [3, 4].

Die Prognose der Patienten hat sich seit 2022 signifikant verbessert (Abb. 2) [3], was nicht nur auf die längere Beobachtungzeit, sondern auch auf eine verbesserte Behandlung und die Verfügbarkeit spezifischer Therapien zurückzuführen sein dürfte. Dieser Trend wird sich in den nächsten Jahren wahrscheinlich noch weiter fortsetzen. Dennoch bleibt die kardiale Amyloidose häufig immer noch unerkannt und viele Betroffene sterben mit der Erkrankung.

Die Häufigkeit der kardialen Amyloidose in der Allgemeinbevölkerung lässt sich schwer erheben. Eine gewisse Einschätzung ermöglichen Analysen von Patienten, bei denen eine Knochenszintigraphie aus anderen medizinischen Gründen durchgeführt wurde. Die Auswertung von Knochenszintigraphien

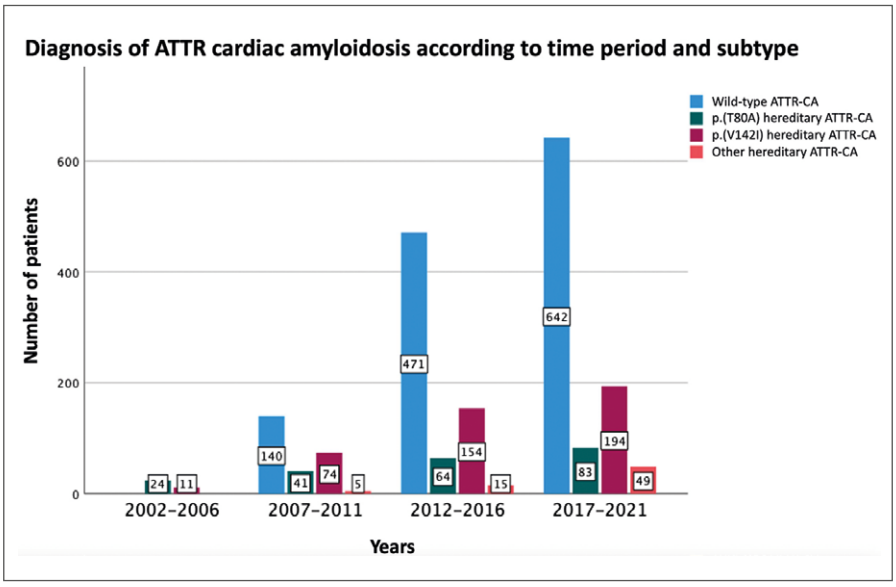

Abbildung 1: Signifikanter Anstieg diagnostizierter Fälle von kardialer ATTR-Amyloidose seit 2022. Aus [3]. Open Access. Creative Commons Lizenz CC BY-NC-ND 4.0.
ATTR: Transthyretin-Amyloidose, CA: kardiale Amyloidose

*Quelle: Double trouble: Herzamyloidose und Klappenerkrankung. Wiener Kongress – Kardiologie, 20.10.2023, Hofburg, Wien.

von 11.527 Patienten (63,0 % Frauen, 73,6 % Krebspatienten, Durchschnittsalter 61 Jahre) ergab bei 3,3 % als Zufallsbefund einen Tracer-Uptake im Bereich des Myokards (Perugini-Grad 1: 1,8 %, Perugini-Grad 2/3: 1,5 %) [5]. Deutlich höhere Prävalenzzahlen wurden in Screening-Studien bei bestimmten Patientengruppen erhoben, wie Patienten mit Herzinsuffizienz (Gesamtgruppe ca. 10 %, Herzinsuffizienz mit reduzierter Ejektionsfraktion [EF] ca. 12 %, Herzinsuffizienz mit erhaltener/mäßig reduzierter EF ca. 10 %), bei Patienten mit Aortenstenose (ca. 8 %), mit hypertropher Kardiomyopathie (ca. 7 %), bei Personen, die sich einer Karpaltunneloperation unterziehen mussten (ca. 7 %) und bei unselektierten Personen, bei denen eine Autopsie durchgeführt wurde (ca. 21 %) [6].

Wie häufig ist die kardiale Amyloidose bei Klappenerkrankungen?

In einem Kollektiv von Patienten mit hochgradiger symptomatischer Aortenstenose, die zu einer Transkatheter-Aortenklappen-Implantation (TAVI) zugewiesen wurden, wurde bei jedem achten Patienten eine kardiale ATTR-Amyloidose nachgewiesen [7]. Ebenso hoch war die Prävalenz der klinischen kardialen Amyloidose bei Patienten, die für ein Mitralklappen-Clipping zugewiesen wurden [8].

Wie wird der Schweregrad der Klappenerkrankung bei kardialer Amyloidose bestimmt?

Die duale Pathologie von Klappenerkrankung und kardialer Amyloidose erschwert die Bestimmung des Schweregrades und damit der Therapiebedürftigkeit der Klappenerkrankung.

Aortenstenose

Bei kardialer Amyloidose liegt der Schlagvolumenindex aufgrund des kleinlumigen linken Ventrikels häufig < 35 ml/m² Körperoberfläche („low output state“). Bei gleichzeitig vorherrschendem mittlerem transvalvulärem Gradienten von < 40 mmHg handelt es sich um eine Low-flow-low-gradient-Aortenstenose. Meist liegt eine erhaltene Linksventrikelfunktion (Ejektionsfraktion [EF] > 50 %) vor, in einigen Fällen aber auch eine reduzierte Linksventrikelfunktion (EF < 50 %). Die Diagnosestellung einer hochgradigen Aortenstenose erfolgt bei Patienten mit EF < 50 % mit einer Dobutamin-Stressechokardiographie zur Überprüfung der Flussreserve und einem ausreichenden Anstieg des Gradienten (mittlerer Gradient > 40 mmHg). Bei Patienten mit EF > 50 % wird der valvuläre Kalzium-Score bestimmt, dessen Grenzwert für die schwere Aortenstenose im Allgemeinen bei > 1200 bei Frauen und bei > 2000 bei Männern liegt. Bei dualer Pathologie ist der Kalzium-Score allerdings meist niedriger als bei alleiniger Aortenklappenstenose.

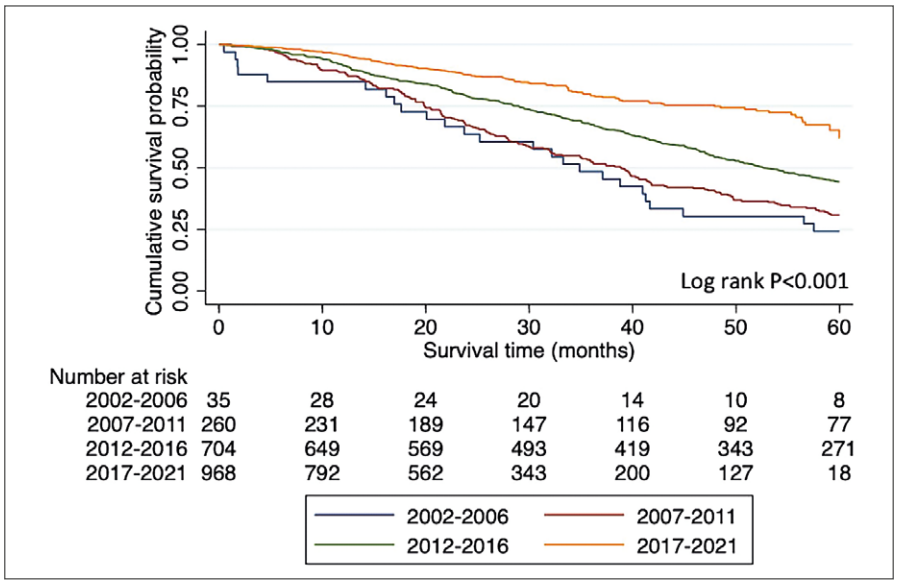

Abbildung 2: Signifikante Verbesserung der Prognose von Patienten mit kardialer ATTR-Amyloidose seit 2002. Aus [3]. Open Access. Creative Commons Lizenz CC BY-NC-ND 4.0.

Tabelle 1: RAISE-Score für die Identifikation von Patienten mit hochgradiger Aortenstenose, die ein hohes Risiko für eine kardiale Amyloidose aufweisen und entsprechend abgeklärt werden sollten. Erstellt nach [7, 11].

Parameter	Punkte
Karpaltunnelsyndrom	3
Rechtsschenkelblock	2
Alter ≥ 85 Jahre	1
Hochsensitives Troponin T > 20 ng/l	1
Interventrikuläres Septum ≥ 18 mm	1
Wenn im Sinusrhythmus: E/A-Ratio > 1,4	1
Wenn kein Schenkelblock oder Schrittmacher: Sokolow-Index < 1,9 mV	1
RAISE-Score	**Summe**

Bei einem **RAISE-Score ≥ 3** besteht begründeter Verdacht auf kardiale Amyloidose und eine weitere Abklärung an einem spezialisierten Zentrum ist indiziert.

Mitralklappeninsuffizienz

Bei der Beurteilung des Schweregrades einer Mitralklappeninsuffizienz bei Patienten mit kardialer Amyloidose ist der bei Low-flow-Situation niedrigere Grenzwert zu beachten (Regurgitationsvolumen von ≥ 45 ml statt ≥ 60 ml) [9].

Warum sollen Patienten mit Klappenerkrankungen bezüglich kardialer Amyloidose abgeklärt werden?

Es ist wichtig, eine kardiale Amyloidose bei Patienten mit Klappenerkrankungen zu erkennen, da die duale Pathologie mit einer höheren Rehospitalisationsrate nach Klappenersatz als eine alleinige Aortenstenose vergesellschaftet ist [10]. Es ist unmöglich, alle Patienten mit hochgradiger Aortenstenose einer Knochenszintigraphie zu unterziehen. Daher gilt es, Hochrisikopatienten zu identifizieren und zur weiteren Abklärung zu überweisen. Eine Risikoabschätzung ermöglicht der RAISE-Score auf Basis leicht zugänglicher klinischer Parameter (Tab. 1) [7, 11]. Ein besonders wichtiger Hinweis auf eine kardiale Amyloidose ist die Diskrepanz zwischen echokardiographisch nachweisbarer Hypertrophie ohne entsprechende Zeichen im EKG. Patienten mit kardialer Amyloidose weisen häufig eine Niedervoltage auf

(Sokolow-Index < 1,9 mV). Daneben gibt es zahlreiche weitere Hinweise, die bei einer Ventrikelwandstärke ≥ 12 mm an eine kardiale Amyloidose denken lassen sollten [12].

Wie die kardiale Amyloidose weiter abklären?

Die Abklärung des Verdachts auf eine kardiale Amyloidose und die Differenzierung zwischen kardialer ATTR und kardialer AL-Amyloidose erfolgt anhand einer **Knochenszintigraphie** mit einem Amyloid-affinen Tracer (in Österreich hauptsächlich Tc-99m-DPD) zur Darstellung von Amyloidablagerungen in der Herzregion und mittels **Laboranalysen** zum Nachweis von freien Leichtketten im Serum und im Harn.

Die Differenzierung zwischen den beiden häufigsten kardialen Amyloidoseformen ist entscheidend, da sie sich hinsichtlich Prognose und Therapie maßgeblich unterscheiden. In Abhängigkeit von (positiven) Befunden ergeben sich vier Konstellationen:

- Bei **hochgradiger Amyloidanreicherung** im Herzbereich (Perugini-Grad 2 oder 3) und **negativer Leichtkettenanalyse** kann die Diagnose kardiale ATTR-Amyloidose nichtinvasiv gestellt werden. Es folgt nur noch eine genetische Testung zur Unterscheidung zwischen ATTRwt und ATTRv.
- Bei **geringer Amyloidanreicherung** im Herzbereich (Perugini-Grad 1) und **negativer Leichtkettenanalyse** ist für die Diagnose kardiale ATTR-Amyloidose der histologische Nachweis einer Ablagerung von ATTR-Amyloid im Herzmuskel erforderlich.
- Bei **negativer Knochenszintigraphie** und **positiver Leichtkettenanalyse** ist für die Diagnose kardiale AL-Amyloidose im Herzmuskel der histologische Nachweis der Leichtkettenablagerung erforderlich.
- Bei **positiver Knochenszintigraphie** und **positiver Leichtkettenanalyse** muss der Amyloidose-Subtyp histologisch durch eine Herzmuskelbiopsie verifiziert werden.

Fallstricke der Abklärung mit Knochenszintigraphie

Die Abklärung eines Amyloidose-Verdachts erfordert immer eine planare Knochenszintigraphie und eine SPECT/CT (Single Photon Emission Computed Tomography plus Computertomographie). Denn nur mit SPECT/CT kann zuverlässig geklärt werden, ob tatsächlich Amyloid im Bereich des Myokards abgelagert ist und dass es sich nicht um ein Tracer-Signal aus dem Blutpool handelt [13]. Unterbleibt die SPECT/CT, kann ein falsch positiver Befund eine nicht-indizierte Therapie nach sich ziehen.

In seltenen Fällen kann bei positivem Befund der Knochenszintigraphie eine AL-Amyloidose vorliegen. Meist ist die Amyloidanreicherung in einem solchen Fall gering (Perugini 1), kann aber in Einzelfällen auch Perugini-Grad 2/3 erreichen [14]. Beim vorliegendem Amyloidose-Verdacht und einer positiven Leichtkettenanalyse ist daher unabhängig vom Befund der Knochenszintigraphie eine Biopsie erforderlich. Äußerst selten zeichnen eine Rippenfraktur, ein sehr rezenter Myokardinfarkt (3–5 Tage post) und Ablagerungen von ApoA1 und ApoA4 in der Knochenszintigraphie.

Umgekehrt schließt der fehlende Nachweis einer myokardialen Amyloidablagerung eine ATTR-Amyloidose nicht vollständig aus. Denn bei sehr seltenen Formen einer hereditären kardialen ATTR-Amyloidose (Val30Met, Phe64Leu) ist die Amyloidablagerung in der Knochenszintigraphie nicht nachweisbar. Dies sollte bedacht werden, wenn die Klinik und die Befunde der übrigen Bildgebung klar für das Vorliegen einer kardialen Amyloidose sprechen.

Fallstricke der hämatologischen Aufarbeitung/Leichtkettenanalyse

Um pathologische Leichtketten nachzuweisen, reicht die Detektion einer Klonalität in der Serum-/Urin-Protein-Elektrophorese (SPEP/UPEP) nicht aus. Es ist immer auch eine Immunfixation aus Serum und Harn in Kombination mit der Bestimmung der „free light chain ratio" (FLC-Ratio; Verhältnis von κ-Leichtketten zu λ-Leichtketten) erforderlich [15]. Zu beachten ist, dass bei Verwendung bestimmter Assays wie Freelite [14] der Normalwert der FLC-Ratio von der Nierenfunktion abhängt. Denn die FLC-Ratio ist das Resultat der Leichtkettenproduktion im Knochenmark (hier werden mehr κ-Leichtketten produziert als λ-Leichtketten) und der Leichtkettenelimination über die Nieren (es werden deutlich mehr κ-Leichtketten ausgeschieden als λ-Leichtketten). Sinkt die Nierenfunktion, dann steigt die κ:λ-Ratio im Blut, da zunehmend weniger κ-Leichtketten ausgeschieden als gebildet werden. Entsprechend gelten in Abhängigkeit von der eGFR unterschiedliche FLC-Ratio-Normalwerte (eGFR > 60 ml/min: 0,26–1,65; eGFR 40–60 ml/min: 0,50–2,00; eGFR < 40 ml/min: 0,7–2,25) [16]. Beim Assay N Latex FLC sind keine Nieren-abhängigen Normalwerte zu beachten [14].

Bei einem pathologischen Befund einer SPEP/UPEP und/oder einer pathologischen FLC-Ratio sollte bei gegebenem Verdacht eine Organbiopsie erfolgen [15].

Nur wenn keine dieser Untersuchungen ein pathologisches Ergebnis bringt, kann das Vorliegen einer AL mit Sicherheit ausgeschlossen werden. Oft ist die enge Zusammenarbeit von Kardiologen und Hämatologen erforderlich, um die komplexen Situationen richtig zu interpretieren.

Wie die duale Pathologie therapieren?

Konventionelle Herzinsuffizienztherapeutika sind nach derzeitigem Wissensstand bei kardialer Amyloidose wenig wirksam bis unwirksam.

Schwere Aortenstenose und kardiale Amyloidose

Therapie der Klappe

In den vergangenen Jahren haben sich die Empfehlungen zur Therapie von Patienten mit schwerer Aortenstenose und kardialer Amyloidose bezüglich des Klappenersatzes grundlegend geändert. Noch vor wenigen Jahren ging man davon aus, dass diese Patienten nicht von einem Klappenersatz profitieren würden. Heute weiß man, dass das Gegenteil der Fall ist. Der Klappenersatz verbessert die Prognose von Patienten mit dualer Pathologie gegenüber einer reinen medikamentösen Therapie ganz wesentlich [7]. Daher sollte ihnen der Klappenersatz nicht vorenthalten werden [17, 18]. Aufgrund des meist hohen Alters der Patienten und der zu erwartenden hohen Komplikationsraten wird in aller Regel der Klappenersatz mit TAVI bevorzugt.

Amyloidtherapie

Eine AL-Amyloidose erfordert aufgrund der schlechten assoziierten Prognose eine entsprechende AL-spezifische Therapie.

Nicht restlos geklärt ist der Nutzen einer Amyloidtherapie bei Patienten mit Aortenstenose und kardialer ATTR-Amyloidose. Patienten mit ATTR-Amyloidose profitieren nachweislich von einer Therapie mit Tafamidis (ATTR-ACT-Studie und Langzeitdaten) [19, 20]. Im Rahmen des ESC-Kongresses 2023 wurden erste Ergebnisse der ATTRibute-Studie präsentiert, die für einen Nutzen von Acoramidis (AG10) für Patienten mit kardialer ATTR-Amyloidose sprechen [21]. Beide Studien lassen jedoch keinen unmittelbaren Rückschluss auf die Wirksamkeit der beiden TTR-Tetramer-Stabilisatoren bei Patienten mit Klappenerkrankungen zu, da diese Patienten aus den beiden Studien ausgeschlossen waren.

Der derzeitige Wissensstand beschränkt sich auf die Analyse von Surrogatwerten. Nach TAVI bleibt der Zustand von Patienten mit Amyloidose und Aortenstenose deutlich schlechter als von Patienten mit alleiniger schwerer Aortenstenose. Sie haben eine höhere residuelle Beschwerdelast, weisen im Durschnitt höhere NT-proBNP-Werte auf und es kommt bei ihnen zu keinem Rückgang der linksventrikulären Masse [22]. Diese Beobachtungen lassen auf einen potentiellen Nutzen der Therapie der Amyloidkomponente schließen.

Daten zur spezifischen medikamentösen Therapie der dualen Pathologie Aortenstenose und kardiale Amyloidose sollen nun in einem **großen transkontinentalen Register** unter Beteiligung von u. a. Großbritannien, USA und Österreich gesammelt werden (NCT06129331). Alle Ärzte, die Patienten mit dieser dualen Pathologie betreuen, werden gebeten, diese an die Abteilung für Kardiologie der Medizinischen Universität Wien zu überweisen. Ihr Einschluss in das Register ist von großer Bedeutung.

Mitralklappeninsuffizienz und kardiale Amyloidose

Therapie der Klappe

Bei Patienten mit kardialer Amyloidose ist ein Mitralklappen-Clipping technisch möglich. Bedenken, der Clip würde nicht halten oder es könnte zu Dislokationen kommen, haben sich als unbegründet erwiesen. Ob ein Mitralklappen-Clipping die Lebensqualität und die Prognose der Patienten mit dualer Pathologie von ATTR-Amyloidose und signifikanter Mitralinsuffizienz verbessert, ist allerdings noch ungeklärt. Diese Frage soll die **MILLENNIAL-Studie** (NCT06075823) beantworten. Auch hier erfolgt die Bitte, entsprechende Patienten an das AKH Wien zu überweisen.

Gezeigt wurde, dass das Outcome von Patienten mit dieser dualen Pathologie nach einem Edge-to-Edge-Repair schlechter war als bei Patienten mit Mitralklappeninsuffizienz ohne begleitende Amyloidose [8].

Amyloidtherapie

Dass die Amyloidablagerung *per se* ein Treiber der Klappenpathologie ist, spricht klar für eine Amyloid-spezifische Therapie sowohl der ATTR- als auch der AL-Amyloidose.

Wie soll die Zusammenarbeit der verschiedenen Fachrichtungen aussehen?

Voraussetzung für die bestmögliche Betreuung von Patienten mit kardialer Amyloidose ist die Zusammenarbeit von Zuweisern, Herzinsuffizienzspezialisten und Interventionisten. In Österreich hat das Bewusstsein von niedergelassenen Kardiologen und Allgemeininternisten für die Erkrankung in den vergangenen Jahren sehr stark zugenommen. Oft erfolgt im niedergelassenen Bereich bereits die komplette Abklärung inklusive der so wichtigen Leichtkettenanalyse ungeachtet des Ergebnisses der Knochenszintigraphie. Das zeigt, dass die „Red Flags" der kardialen Amyloidose vielfach erkannt werden. Es ist sinnvoll, die Patienten an einem spezialisierten Zentrum weiterzubetreuen, um ihnen die gesamte Palette der therapeutischen Möglichkeiten anbieten zu können.

Literatur:

1. Donnelly JP et al. Cardiac amyloidosis: An update on diagnosis and treatment. Cleve Clin J Med 2017; 84: 12–26.
2. Chacko L, et al. Progression of echocardiographic parameters and prognosis in transthyretin cardiac amyloidosis. Eur J Heart Fail 2022; 24: 1700–12.
3. Ioannou A et al. Impact of earlier diagnosis in cardiac ATTR amyloidosis over the course of 20 years. Circulation 2022; 146: 1657–70.
4. Ravichandran S, et al. Epidemiologic and Survival Trends in Amyloidosis, 1987–2019. N Engl J Med 2020; 382: 1567–8.
5. Nitsche C, et al. Prevalence and outcomes of cardiac amyloidosis in all-comer referrals for bone scintigraphy. J Nucl Med 2022; 63: 1906–11.
6. Aimo A, et al. Redefining the epidemiology of cardiac amyloidosis. A systematic review and meta-analysis of screening studies. Eur J Heart Fail 2022; 24: 2342–51.
7. Nitsche C, et al. Prevalence and outcomes of concomitant aortic stenosis and cardiac amyloidosis. J Am Coll Cardiol 2021; 77: 128–39.
8. Donà C, et al. Unveiling cardiac amyloidosis, its characteristics and outcomesamong patients with mitral regurgitation undergoing transcatheter edge-to-edgemitral valve repair. JACC Cardiovasc Interv 2022; 15: 1748–58.
9. Vahanian A, et al. 2021 ESC/EACTS Guidelines for the management of valvular heart disease: Developed by the Task Force for the management of valvular heart disease of the European Society of Cardiology (ESC) and the European Association for Cardio-Thoracic Surgery (EACTS). Eur Heart J 2022; 43: 561–632.
10. Rosenblum H, et al. Unveiling outcomes in coexisting severe aortic stenosis and transthyretin cardiac amyloidosis. Eur J Heart Fail 2021; 23: 250–8.
11. Nitsche C, et al. Double trouble: severe aortic stenosis and cardiac amyloidosis. Wien Klin Wochenschr 2020; 132: 705–7.
12. Arbelo E, et al. 2023 ESC Guidelines for the management of cardiomyopathies. Eur Heart J 2023; 44: 3503–626.
13. Hanna M, et al. Cardiac scintigraphy with Technetium-99m-labeled bone-seeking tracers for suspected amyloidosis: JACC review topic of the week. J Am Coll Cardiol 2020; 75: 2851–62.
14. Gillmore JD, et al. Nonbiopsy diagnosis of cardiac transthyretin amyloidosis. Circulation 2016; 133: 2404–12.
15. Kittleson MM, et al. 2023 ACC Expert Consensus Decision Pathway on Management of Heart Failure With Preserved Ejection Fraction: A Report of the American College of Cardiology Solution Set Oversight Committee. J Am Coll Cardiol 2023; 81: 1835–78.
16. Witteles RM, et al. Avoiding catastrophe. Understanding free light chain testing in the evaluation of ATTR amyloidosis. Circ Heart Fail 2021; 14: e008225.
17. Aortic Stenosis & Amyloidosis Registry. https://www.as-amyloidosis.net. Zuletzt gesehen: 04.12.2023.
18. Kittleson MM, et al. 2023 ACC Expert Consensus Decision Pathway on Comprehensive Multidisciplinary Care for the Patient With Cardiac Amyloidosis: A Report of the American College of Cardiology Solution Set Oversight Committee. JACC 2023; 81: 1076–126.
19. Elliott P, et al. Long-term survival with tafamidis in patients with transthyretin amyloid cardiomyopathy. Circ Heart Fail 2022; 15: e008193.
20. Damy T, et al. Efficacy and safety of tafamidis doses in the Tafamidis in Transthyretin Cardiomyopathy Clinical Trial (ATTR-ACT) and long-term extension study. Eur J Heart Fail 2021; 23: 277–85.
21. Gillmore JD. Efficacy and safety of acoramidis in transthyretin amyloid cardiomyopathy. Results of the ATTRibute-CM Trial. ESC 2023, Präsentation am 27.08.2023; https://www.acc.org/Latest-in-Cardiology/Clinical-Trials/2023/08/24/02/29/attribute-cm. Zuletzt gesehen: 11.01.2024.
22. Nitsche C, et al. Reverse remodeling following valve replacement in coexisting aortic stenosis and transthyretin cardiac amyloidosis. Circ Cardiovasc Imaging 2022; 15: e014115.

Korrespondenzadresse:
Dr. Claudia Uhlir
Freie Medizinjournalistin
A-1030 Wien
Landstraßer Hauptstraße 83–85
E-Mail: c.uhlir@icloud.com

PD Dr. Christian Nitsche
Abteilung für Kardiologie
Universitätsklinik für Innere Medizin II
Medizinische Universität Wien
A-1090 Wien, Währinger Gürtel 18–21
E-Mail:
christian.nitsche@meduniwien.ac.at

Mitteilungen aus der Redaktion

Besuchen Sie unsere Rubrik

☑ **Medizintechnik-Produkte**

Neues CRT-D Implantat
Intica 7 HF-T QP von Biotronik

Artis pheno
Siemens Healthcare Diagnostics GmbH

Philips Azurion:
Innovative Bildgebungslösung

Aspirator 3
Labotect GmbH

InControl 1050
Labotect GmbH

e-Journal-Abo

Beziehen Sie die elektronischen Ausgaben dieser Zeitschrift hier.

Die Lieferung umfasst 4–5 Ausgaben pro Jahr zzgl. allfälliger Sonderhefte.

Unsere e-Journale stehen als PDF-Datei zur Verfügung und sind auf den meisten der marktüblichen e-Book-Readern, Tablets sowie auf iPad funktionsfähig.

☑ **Bestellung e-Journal-Abo**

Haftungsausschluss

Die in unseren Webseiten publizierten Informationen richten sich **ausschließlich an geprüfte und autorisierte medizinische Berufsgruppen** und entbinden nicht von der ärztlichen Sorgfaltspflicht sowie von einer ausführlichen Patientenaufklärung über therapeutische Optionen und deren Wirkungen bzw. Nebenwirkungen. Die entsprechenden Angaben werden von den Autoren mit der größten Sorgfalt recherchiert und zusammengestellt. Die angegebenen Dosierungen sind im Einzelfall anhand der Fachinformationen zu überprüfen. Weder die Autoren, noch die tragenden Gesellschaften noch der Verlag übernehmen irgendwelche Haftungsansprüche.

Bitte beachten Sie auch diese Seiten:

Impressum **Disclaimers & Copyright** **Datenschutzerklärung**