Journal für
Kardiologie
Austrian Journal of Cardiology
Österreichische Zeitschrift für Herz-Kreislauferkrankungen

Die Mitralklappe/Mitral valve

Grohs I, Riedl K, Strouhal A

Fiegl N

Journal für Kardiologie - Austrian Journal of Cardiology 2024; 31 (5-6)

Journal für Kardiologie - Austrian Journal of Cardiology 2024; 31 (9-10), 220-232

Homepage:

www.kup.at/kardiologie

Online-Datenbank
mit Autoren-
und Stichwortsuche

ÖKG Österreichische Kardiologische Gesellschaft

Offizielles Partnerjournal der ÖKG

EUROPEAN SOCIETY OF CARDIOLOGY®

Member of the ESC-Editor's Club

Offizielles Organ des Österreichischen Herzfonds

ACVC Association for Acute CardioVascular Care

In Kooperation mit der ACVC

Indexed in ESCI part of Web of Science

Indexed in EMBASE

Krause & Pachernegg GmbH • Verlag für Medizin und Wirtschaft • A-3003 Gablitz
P.b.b. 02Z031105M, Verlagsort: 3003 Gablitz, Linzerstraße 177A/21 Preis: EUR 10,–

Medtronic
Engineering the extraordinary

Expert 2 Expert 2026

15.01. – 17.01.2026, Linz

Gemeinsam für eine bessere Patientenversorgung.

OmniaSecure | Micra 2 | Aurora | Affera | LINQ II | TYRX

Vorabanmeldung aufgrund limitierter Plätze notwendig.
Bei Interesse bitte bei Ihrem Medtronic Außendienstmitarbeiter anfragen.

For personal use only. Not to be reproduced without permission of Krause & Pachernegg GmbH.

Die Mitralklappe

I. Grohs[1], K. Riedl[2], A. Strouhal[3], N. Fiegl[4]

Kurzfassung: Die Echokardiographie bleibt weiterhin die Basisdiagnostik zur Diagnosestellung und Graduierung der Mitralinsuffizienz und Mitralstenose.

Das Ziel ist es, anhand eines integrativen Prozesses aus Symptomen der Patienten, allen auf Plausibilität geprüften und verifizierten Messungen die richtige Diagnose als Grundlage für die jeweilige, individuell angepasste, auf Leitlinien basierende Therapie zu stellen. Die Zukunft der Bildgebung der Mitralklappe ist neben 3D-Echokardiographie der multimodale Ansatz mit MRT und CT unter Hinzunahme der künstlichen Intelligenz.

Schlüsselwörter: Primäre und sekundäre Mitralinsuffizienz, Mitralstenose, quantitative und qualitative Parameter, Guidelines Herzklappenerkrankungen, Echokardiographie, Herz-CT, Herz-MRT

Abstract: Mitral valve. Echocardiography remains the standard imaging technique for diagnosing and quantifying mitral regurgitation and stenosis.

The goal is an individual guideline-based treatment, achieved by an integrative approach, including the patient's symptoms, measurements verified for plausibility and therefore correct diagnosis. The future of imaging mitral valve next to 3D echocardiography is a multimodal approach together with MRI and CT using artificial intelligence. **J Kardiol 2024; 31 (9–10): 220–32.**

Key words: primary and secondary mitral regurgitation, mitralstenosis, quantitative and qualitative parameters, Guidelines for the management of valvular heart disease, echocardiography, cor CT, cor MRI

1. Mitralinsuffizienz 2023 (nach den Guidelines von 2021) et quo vadis

1.1. Einleitung

Die aktuellen „2021 ESC/EACTS Guidelines for the management of valvular heart disease" [1] sind aufgrund von zahlreichen neuen Erkenntnissen veröffentlicht worden. In diesem Artikel widmen wir uns der Mitralinsuffizienz (aufbauend auf [2, 3]).

1.2. Epidemiologie und Terminologie

Die Mitralinsuffizienz ist die zweithäufigste erworbene Herzklappenerkrankung in Europa mit einer Prävalenz von 2 % [4, 5]. Mit zunehmendem Alter steigt auch die Prävalenz – vor allem bei Patienten mit Herzinsuffizienz – und ist mit einer schlechten Prognose vergesellschaftet [6] (Abb. 1, 2).

Neben der rein morphologischen Klassifizierung nach Carpentier [3] wird die Mitralinsuffizienz in eine primäre und eine sekundäre Form unterteilt.

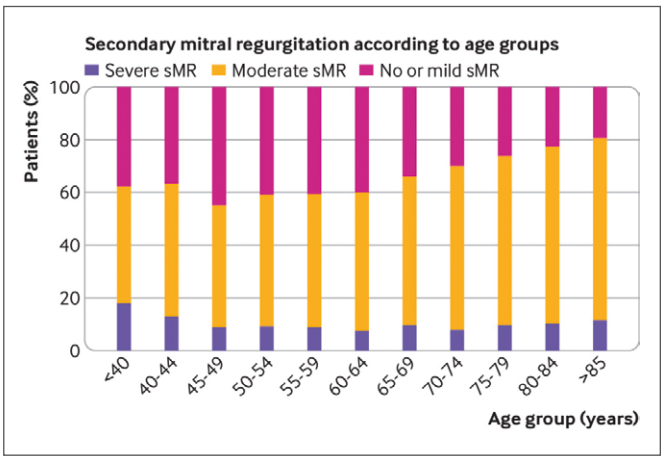

Abbildung 1: Prävalenz der sekundären Mitralinsuffizienz bei Herzinsuffizienz nach Alter. Mod. nach [7]. Open Access. Creative Commons CC-BY-NC 4.0-Lizenz.

Unter der **primären** (früher organischen) Mitralinsuffizienz versteht man eine Erkrankung der Mitralklappe bzw. des Mitralklappenapparates, wobei eine oder mehrere Komponenten betroffen sein können. In unseren Breiten handelt es sich hierbei am häufigsten um die degenerative Mitralinsuffizienz mit dem ganzen Spektrum vom fibroelastischen Defizit bis zum Mb. Barlow. Weltweit spielt die rheumatische Genese eine anhaltend wichtige Rolle.

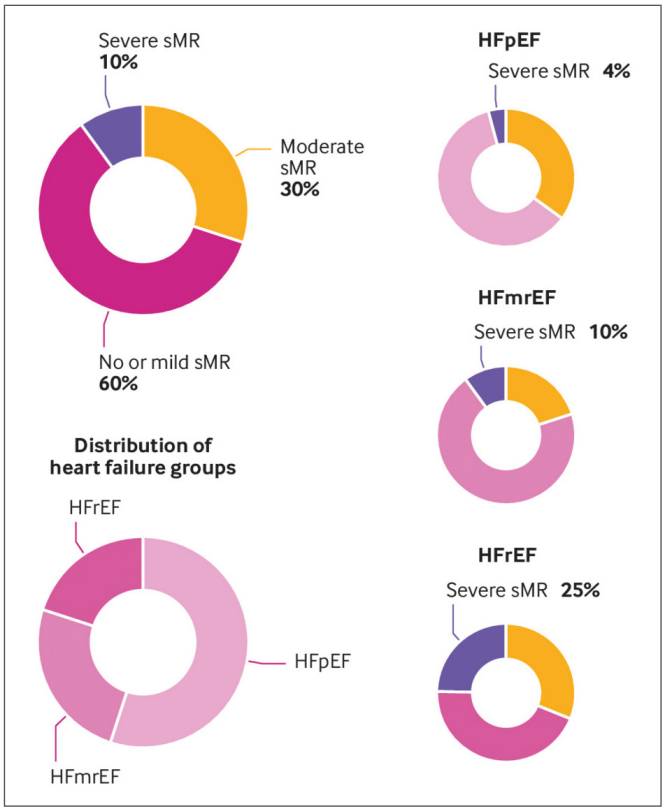

Abbildung 2: Prävalenz der sekundären Mitralinsuffizienz bei HFpEF, HFmrEF und HFrEF. Mod. nach [7]. Open Access. Creative Commons CC-BY-NC 4.0-Lizenz.

Eingelangt und angenommen am 11.02.2024.

Aus der [1]Klinik Oberwart, Abteilung für Innere Medizin/Kardiologie, der [2]Klinik Floridsdorf, Wien, der [3]Wahlarztordination Dr. Strouhal, Wien, und dem [4]Zentrum für Innere Medizin – zim 9, Wien

Korrespondenzadresse: Dr. Nikolaus Fiegl, Zentrum für Innere Medizin, A-1090 Wien, Nussdorferstraße 60; E-Mail: fiegl@zim9.at

Abkürzungen:

AMS	Anteriores Mitralklappensegel
BNP bzw. NT-pro BNP	Brain Natriuretic Peptide bzw. N-terminales pro brain natriuretic peptide
CABG	Coronary Artery Bypass Grafting
CAD/KHK	Coronary Artery Disease
COAPT	Cardiovascular Outcome Assessment of the MitraClip
CRT	Cardiac Resynchronization Therapy
CSA	Cross Sectional Area
CT	Computertomographie
CW	Continous wave
DM	Durchmesser
ESC	European Society of Cardiology
EPU	Elektrophysiologische Untersuchung
EROA	Effective Regurgitation Oriface Area
GDMT	Guideline-Directed Medical Therapy
HF	Heart Failure
HFpEF	Heart Failure with preserved Ejection Fraction
HFmrEF	Heart failure with mildly reduced Ejection Fraction
HFrEF	Heart failure with reduced Ejection Fraction
HI	Herzinsuffizienz
HTX	Herztransplantation
LA	Linkes Atrium
LV	Linker Ventrikel
LVAD	Left Ventricular Assist Device
LVEF	Linksventrikuläre Ejektionsfraktion
LVESD	Linksventrikulärer endsystolischer Diameter
LVF	Linksventrikuläre Funktion
LVOT	Linkventrikulärer Ausflusstrakt
MAC	Mitral Annular Calcification
MI	Mitralinsuffizienz
MRT	Magnetresonanztomographie
MS	Mitralklappenstenose
MV	Mitral Valve
MVA	Mitral Valve Area
PCI	Percutaneous Coronary Intervention
PISA	Proximal Isovelocity Surface Area
PHT	Pressure Half Time
PLAX	Parasternaler Langachsenschnitt
PMK	Perkutane Mitralkommissurotomie
PMS	Posteriores Mitralklappensegel
PSAX	Parasternaler Kurzachsenschnitt
PW	Pulse Wave
RF	Regurgitationsfraktion
RV	Regurgitationsvolumen
RVOT	Rechtsventrikulärer Ausflusstrakt
sPAP	Systolic Pulmonary Arterial Pressure
SV	Schlagvolumen
TAVI	Transcatheter Aortic Valve Implantation
TEE	Transösophageale Echokardiographie
TEER	Transcatheter Edge to Edge Repair
TMVR	Transcatheter Mitral Valve Replacement
TTE	Transthorakale Echokardiographie
VC	Vena contracta
VHF	Vorhofflimmern
VTI	Velocity Time Integral

Bei der **sekundären** (früher auch funktionellen) Mitralinsuffizienz liegt eine zumindest echokardiographisch weitgehend intakte Mitralklappe vor. Hier lassen sich folgende Entitäten unterscheiden [1, 8, 9]:

1.) ventrikulär im Rahmen eines Remodellings (nach Myokardinfarkt oder nicht ischämisch durch Tenting, Verlagerung der Papillarmuskel, Spannung/Zug an den Sehnenfäden),
2.) atrial
   a) Ringdilatation: mit einem zentralen Jet meist bei Herzinsuffizienz mit erhaltener Linksventrikelfunktion (HFpEF) und/oder im Rahmen eines persistierenden bzw. permanenten Vorhofflimmerns
   b) „atriogenic leaflet tethering“: mit einem exzentrischen Jet bei Restriktion trotz eines strukturell unauffälligen Ventrikels
3.) die Kombination der ventrikulären und atrialen Genese

Eine Sonderform stellt die akute Mitralinsuffizienz dar wie z. B. bei der Papillarmuskelruptur (Tab. 1). Sie ist von einem intensiven, triangulären und frühen Geschwindigkeitsmaximum gekennzeichnet, bei der die „klassischen“ echokardiographischen Parameter nicht angewendet werden können und stellt daher im Alltag eine Herausforderung dar [1, 8, 9, 11].

Mit Hilfe der Echokardiographie (2D, Farbdoppler, CW-Doppler, 3D u. a.) erfolgt in erster Linie die Einteilung in primäre und sekundäre Mitralinsuffizienz. Diese Unterscheidung ist wesentlich für Therapie und Prognose.

1.3. Echokardiographie in der Mitralinsuffizienz

1.3.1. Grundlagen der echokardiographischen Untersuchung bei der Mitralinsuffizienz

Zuerst werden Mitralklappe und der Halteapparat hinsichtlich Veränderungen untersucht, um damit Mechanismen und Hinweise auf die Ätiologie der Mitralinsuffizienz feststellen zu können:

- Morphologie: anatomische Veränderungen der Mitralklappe bzw. des subvalvulären Apparates
- Mechanismus: primär vs. sekundär vs. kombiniert? Ätiologie?
- Schweregrad: semiquantitative und quantitative Parameter
- Folgen: LV-Größe und Funktion, LA-Größe, sPAP, (neu aufgetretenes) Vorhofflimmern
- Informationen zu operativer Rekonstruierbarkeit
- Evaluierung für interventionelle Eingriffe wie TEER inkl. periprozeduralem Guiding

1.3.2. Graduierung der Mitralinsuffizienz

Es stehen uns mehrere Messparameter zur Verfügung, um eine Mitralinsuffizienz zu graduieren. Die PISA- („proximal velocity surface area“-) Methode mit ihren Vor- und Nachteilen bildet die Grundlage für die Ermittlung der quantitativen Parameter „effektive Regurgitationsöffnungsfläche”

Tabelle 1: Primäre und sekundäre Mitralinsuffizienz: Ursachen und Unterschiede. Mod. nach [10]. Open Access. Creative Commons CC-BY-Lizenz.

Primäre Mitralinsuffizienz	
Beteiligung des Mitralklappenapparates durch überschüssiges Gewebe	Morbus Barlow Fibroelastisches Defizit Bindegewebsstörungen
Restriktive Beteiligung des Mitralklappenapparates	Rheumatische oder andere inflammatorische Erkrankungen (z. B. Löffler-Syndrom)
Strukturelle Beteiligung des Mitralklappenapparates aufgrund von Ischämie	Sehnenfadenruptur, Papillarmuskelruptur
Defekt des Mitralklappenapparates aufgrund von Endokarditis	Segeldestruktion, Ringabszess, Perforation
Kongenitale Defekte des MV-Apparates	Clefts, Parachute valve, Double orifice
Sekundäre Mitralinsuffizienz	
Normale Segel mit symmetrischem LV-Remodelling	Dilatative Kardioymopathie (u. a. linksventrikuläre Hypertrabekulierung, bei Linksschenkelblock) Nicht infektiöse inflammatorische Kardiomyopathie Infektiöse inflammatorische Kardiomyopathie
Normale Segel mit regionaler Wandbewegungsstörung	„Myocardial Stunning" bei akuter Ischämie LV-Aneurysma (ischämisch, nicht-ischämisch z. B. Sarkoidose; Tako-Tsubo-Syndrom)
Normale Segel bei chronischem LA- und LV-Remodelling	Hypertensive Herzerkrankung Ischämische Kardiomyopathie Chronische Herzinsuffizienz (bei isolierter Aortenstenose; chronischer Myokarditis)
Normale Segel mit vorwiegend LA-Remodelling	Rhythmusstörungen Pericarditis constrictiva Mitralstenose
Normale Segel mit signifikant erhöhter Wanddicke ± geringer Compliance	Hypertrophe Kardioymopathie mit/ohne Obstruktion, Speichererkrankung

(„effective regurgitant orifice area" [EROA] und „Regurgitationsvolumen („regurgitant volume" [RV]). Diese sind nach Möglichkeit anzugeben. Es handelt sich bei EROA und RV um prognostische Marker, die den Zeitpunkt zur Intervention mitbestimmen und eine Graduierung der Mitralinsuffizienz ermöglichen.

Es erfolgt üblicherweise eine Klassifikation in drei Schweregrade: gering-, mittel- und hochgradig. Die mittelgradige Mitralinsuffizienz wird je nach Literatur weiter unterteilt, abhängig von EROA, RV und der daher ableitbaren Regurgitationsfraktion („regurgitant fraction" [RF], Abb. 3).

Hierzu die entsprechenden Formeln:

$$\text{EROA} = \text{Flow}/\text{Vmax}_{\text{MR}}$$
$$\text{EROA cm}^2 = (2\times \pi\, r^2 \text{ x Nyquist})/\text{Vmax}_{\text{MR}}$$
$$\text{RV ml} = \text{EROA} \times \text{VTI}_{\text{MR}}$$
$$\text{RF \%} = \text{RV}/\text{SV}_{\text{LVOT}}$$
$$\text{SV} = \text{CSA} \times \text{VTI}_{\text{LVOT}}$$

1.3.3. Echokardiographie bei der hochgradigen primären Mitralinsuffizienz

Morphologische Veränderungen wie ein Flail, rupturierter Papillarmuskel oder große Segelperforation sprechen für eine hochgradige primäre Mitralinsuffizienz (vgl. Echo-Bilder Online 1–3). Diese besteht weiterhin bei EROA ≥ 40 mm², RV ≥ 60 ml bzw. RF ≥ 50 %.

Wesentlich sind auch die Bestimmung der linksventrikulären (endsystolischer Durchmesser, Ejektionsfraktion) und linksatrialen Parameter (Volumen oder Durchmesser), wobei es hier eine Änderung in den aktuellen Guidelines gibt (siehe unten).

1.3.4. Echokardiographie bei der hochgradigen sekundären Mitralinsuffizienz

Mitralklappe und subvalvulärer Apparat erscheinen weitgehend unauffällig (vgl. Bilder Online 4–6). Es spielen oft dynamische Veränderungen hinsichtlich Blutdruck, Herzfrequenz und/oder Volumenstatus eine große Rolle. Stets wird betont, die Evaluierung einer sekundären Mitralinsuffizienz im kompensierten Zustand durchzuführen. Aufgrund großer randomisierter Studien zu TEER gibt es in den 2021 erschienenen Guidelines eine Änderung. Es wird bestätigt, dass gerade bei ellipsoider EROA und/oder Low-Flow-Verhältnissen eine hochgradige Mitralinsuffizienz schon bei EROA ≥ 30 mm² (sonst ≥ 40 mm² wie bei primärer Mitralinsuffizienz) besteht. Das Gleiche gilt in diesen Fällen auch für das RV mit ≥ 45 ml (sonst ≥ 60 ml). Was die Prognose betrifft, könnten noch niedrigere Grenzwerte (EROA ≥ 20 mm² und/oder RV ≥ 30 ml) zutreffen. Dies reicht anhand der aktuellen Datenlage zwar nicht zur Empfehlung zu einer früher angesetzten Intervention, kann jedoch zur Risikostratifizierung hilfreich sein [7]. In solchen Fällen ist die Bestimmung der Regurgitationsfraktion durchzuführen [12] (vgl. Echo-Bild Online 7).

Eine Übersicht über Kriterien, die für die hochgradige primäre und sekundäre Mitralinsuffizienz sprechen, ist in der Tabelle 2 abgebildet.

1.3.5. Echokardiographische Messungen bei primärer und sekundärer Mitralinsuffizienz

Alle diese genannten und in der Tabelle 2 angeführten Parameter erfordern einerseits eine exakte Durchführung der Messung, als auch Kenntnisse über deren Vor-und Nachteile. Hervorzuheben ist hier das Beispiel der PISA: Je nach Fehler kann der Unterschied mehrere Millimeter [10], erfahrungsgemäß sogar bis zu 6 mm betragen. Die korrekte Messung ist

Tabelle 2: Kriterien für hochgradige primäre und sekundäre Mitralinsuffizienz. Erstellt nach [1, 10].

	Primäre Mitralinsuffizienz	Sekundäre Mitralinsuffizienz
Qualitative Messungen		
Morphologie	Flail, Papillarmuskelruptur, Retraktion, große Perforation	Intakte Segel ± Tenting, mangelnde Segelkoaptation
Farbdopplerjetfläche	Großer zentraler (> 50 % des LA) oder exzentrischer auf die Wand treffender Jet unterschiedlicher Größe	
Flusskonvergenz	groß während gesamter Systole	
CW-Doppler-Jet	holosystolisch/dicht/triangulär	
Semiquantative Messungen		
Vena contracta (mm)	≥ 7 (≥ 8 biplan)	
Pulmonalvenenfluss	Systolischer Rückfluss	
Mitralklappeneinstrom	Dominante E-Welle (> 1,2 m/s)	
VTI MK/VTI AK	> 1,4	
Quantitative Messungen		
EROA (2D PISA mm²)	≥ 40	≥ 40 (bzw. ≥ 30 bei elliptischer EROA)
Regurgitationsvolumen (ml/Schlag)	≥ 60	≥ 60 (bzw. ≥ 45 bei SV ≤ 35 ml/m²)
Regurgitationsfraktion (%)	≥ 50	
Strukturelle Folgen		
Linker Ventrikel	dilatiert (ESD ≥ 40 mm)	dilatiert
Linker Vorhof	dilatiert (DM ≥ 55 mm oder Volumen ≥ 60 ml/m²)	dilatiert

in Abbildung 4 mit einem blauen Pfeil skizziert: Vom Aliasing zur basalen Koaptation der Mitralsegel bei einem herabgesetzten Nyquist Limit auf 25–40 cm/s in der Mittsystole unter der Voraussetzung, dass es sich um einen holosystolischen Rückfluss handelt. In der Praxis bewährt sich zur Überprüfung hier z. B. der „Farbdoppler-M-Mode" (vgl. Echo-Bild Online 8: Zeichnung und Loop-PISA-Vergleich).

Eine detaillierte Auflistung zu allen Parametern mit Vor- und Nachteilen – nach Hagendorff [10] – ist in Tabelle 3 ersichtlich.

1.3.6. Weitere Zusatzuntersuchungen

Bei inkonklusiven Messungen sowie bei asymptomatischen Patienten mit hochgradiger Mitralinsuffizienz kann die Stress-Echokardiographie in Hinblick auf eine Intervention/OP

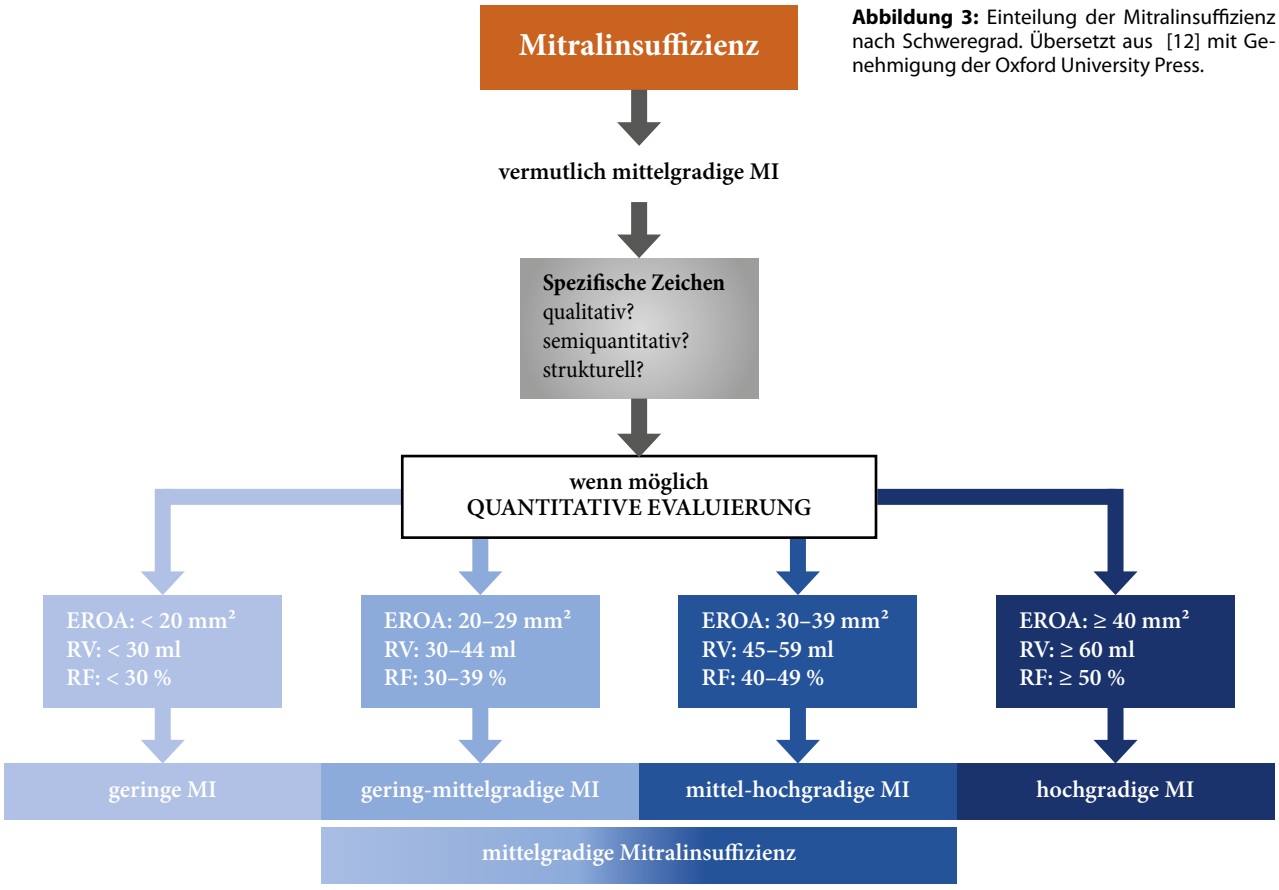

Abbildung 3: Einteilung der Mitralinsuffizienz nach Schweregrad. Übersetzt aus [12] mit Genehmigung der Oxford University Press.



Abbildung 4: Korrekte PISA-Messung: Vom Aliasing zur basalen Koaptation der Mitralsegel mittsystolisch. © K. Riedl 2024.

unterstützen [1]. Ebenso gilt dies für den globalen longitudinalen Strain, der derzeit in den Vitien-Leitlinien noch keinen Stellenwert hat [13].

Die Herzinsuffizienzmarker BNP bzw. NT-proBNP sind vor allem bei asymptomatischen Patienten zusätzlich hilfreich, um rechtzeitig eine Therapie einzuleiten [1].

1.3.7. Ableitungen aus der Echokardiographie für die Therapie der primären chronischen Mitralinsuffizienz

Eine Änderung zu den vorangegangenen Guidelines betrifft die Cut-off-Werte des linken Ventrikels und des linken Vorhofs:

- Bei asymptomatischen Patienten mit hochgradiger primärer Mitralinsuffizienz und einem linksventrikulären endsystolischen Durchmesser von ≥ 40 mm (statt 45 mm) und/oder linksventrikulärer Ejektionsfraktion ≤ 60 % besteht die Indikation zur operativen Sanierung. Stets soll, wenn möglich, die Rekonstruktion angestrebt werden. **I B**
- Eine gleichzeitig bestehende sekundäre Trikuspidalinsuffizienz bei Ringdilatation (≥ 40 mm oder > 21 mm/m²) soll nun schon früher, auch wenn nur geringgradig bestehend, mitoperiert werden. **IIa B**
- Die chirurgische Mitralklappenreparatur sollte bei asymptomatischen Patienten mit niedrigem Risiko bei hochgradiger primärer Mitralinsuffizienz und LVEF > 60 % und LVESD < 40 mm sowie signifikanter Vergrößerung des linken Vorhofs (≥ 60 ml/m² oder Durchmesser ≥ 55 mm), wenn der Eingriff in einem Herzklappenzentrum durchgeführt wird und eine dauerhafte Reparatur wahrscheinlich ist, in Betracht gezogen werden. **IIaB**

Hinsichtlich der OP-Indikation bei asymptomatischen Patienten mit erhaltener Linksventrikelfunktion gibt es in den aktuellen Guidelines keine wesentliche Änderung.

1.3.8. Ableitungen aus der Echokardiographie für die Therapie der sekundären chronischen Mitralinsuffizienz

Aufgrund der Ergebnisse der großen randomisierten COAPT-Studie (medikamentös versus medikamentös plus TEER bei sekundärer Mitralinsuffizienz) wird die Rolle der Intervention in den Guidelines aufgewertet:

- Bei symptomatischen Patienten mit hochgradiger sekundärer Mitralinsuffizienz trotz optimaler medikamentöser Therapie und ev. möglicher kardialer Resynchronisationstherapie (CRT) besteht die Indikation zur Intervention/Operation. **I B**

Tabelle 3: Messparameter für die Mitralinsuffizienz mit Vor- und Nachteilen. Mod. nach [10]. Open Access. Creative Commons CC-BY-Lizenz.

Messungen	Vorteile	Nachteile
Vena contracta	einfach; unterscheidet gering- von hochgradiger MI, unabhängig von hämodynamischen Faktoren	abhängig von Setting des Ultraschallgerätes; Messfehler bei exzentrischen Jets oder mehreren Jets
2D PISA, ERO, RV	prognostische Parameter; genau und valide, wenn richtig ausgeführt	Unter-/Überschätzung der ERO, RV je nach Form, Messung – Zeitpunkt inklusive – der PISA; abhängig von Hämodynamik; limitiert bei exzentrischen Jets trotz Winkelkorrektur; hohe Inter-Untersucher-Variabilität
Form 2D, 3D PISA	(teil-) automatisiert über die gesamte Systole; Verlaufsparameter – individuelle Veränderung der Konfiguration – im TEE; halbmondförmige Form der EROA spricht für moderate oder höhergradige MI; derzeit Verwendung während interventioneller Therapie (Clipping) – zur Dokumentation der akuten Effekte	nur in TEE; zeitaufwendig; in Abhängigkeit von hämodynamischen Faktoren; setzt gleichen PISA-Radius während der gesamten Systole voraus; abhängig von 3D-Pixel, Setting des Ultraschallgeräts; in TTE fehleranfällig; geringe räumliche und zeitliche Auflösung bei Farbdoppler in TTE; Interpretation 2D-Form in TTE fehleranfällig
Systolischer Rückfluss in Pulmonalvenen	einfach, wenn detektiert; spricht für höhergradige MI	nicht sensitiv; abhängig von Jetverlauf, LA-Größe und -Druck sowie LVF; Anwendung im Sinusrhythmus
E-Wellen-Amplitude	einfach, < 1 m/s spricht für nicht relevante MI; erhöhte A-Welle spricht gegen wirksame MI	abhängig von Anlotung des PW-Sample-Volumes; nicht bei Mitralstenose; nicht bei großer Ringdilatation; limitiert bei Vorhofflimmern und diastolischer Dysfunktion
Ratio VTI MK/VTI LVOT	einfach	abhängig von PW-Sample-Volume, Lokalisation Mitralklappe und LVOT; nicht bei Mitralstenose; nicht bei Aorteninsuffizienz; nicht bei hochgradiger Ringdilatation; fehleranfällig bei VHF

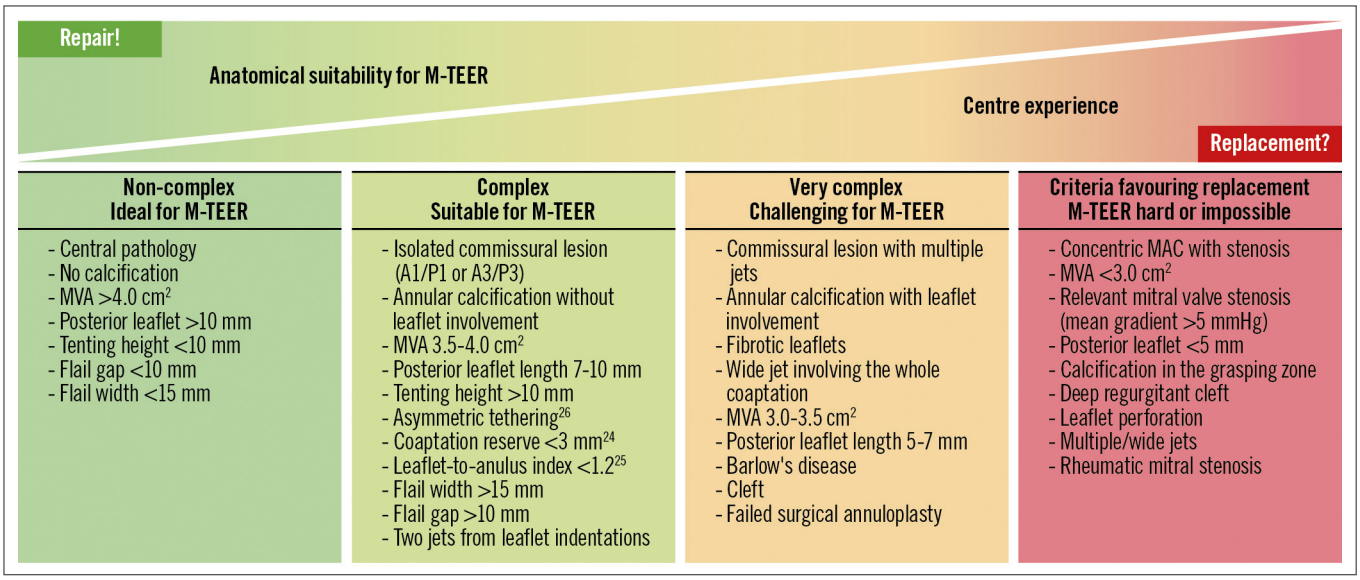

Abbildung 5: TEER-Kritieren je nach Klappenmorphologie und Erfahrung des Zentrums. Aus [Hausleiter J, et al. Mitral valve transcatheter edge-to-edge repair. EuroIntervention 2023; 18: 957–76] mit Genehmigung der Europa Group.

- Bei symptomatischen Patienten mit hochgradiger sekundärer Mitralinsuffizienz und zusätzlicher koronarer Herzerkrankung und/oder Aortenstenose bspw., wenn sie nicht operabel sind, besteht die Indikation zur PCI und/oder TAVI, gefolgt von TEER, wenn eine hochgradige Mitralinsuffizienz bestehen bleibt. **IIa C**
- Patienten, die aus verschiedenen Gründen nicht operiert werden (können) und ein Ansprechen auf TEER erwartet wird. **IIa B**
- Hochrisiko-Patienten, die zwar nicht die TEER-Kritieren erfüllen, aber nach Evaluierung für ein linksventrikuläres Herzunterstützungssystem (LVAD) und Herztransplantation (HTX) von TEER hinsichtlich der Symptome profitieren. **IIb C**

Die Beurteilung nach technischer Möglichkeit für TEER ist nicht nur von der Klappenmorphologie und der Komplexität der Pathologie abhängig, sondern auch von der Erfahrung des Zentrums (Abb. 5).

Letztendlich ist die multidisziplinäre Betreuung von entscheidender Bedeutung, um ein optimales, langfristig zufriedenstellendes Ergebnis für den Patienten erzielen zu können [1, 12] (Abb. 6).

Eine Zusammenfassung bezüglich Therapiemanagement der hochgradigen chronischen primären und sekundären Mitralinsuffizienz ist in Abb. 7 und 8 ersichtlich.

1.4. Echokardiographie jetzt und die Zukunft

1.4.1. Integrativer echokardiographischer Ansatz

Ein wesentlicher Punkt bei der großen Anzahl an Parametern und Bildern sind diskrepante Ergebnisse wie z. B. unter Verwendung der PISA-Methode. In diesem Fall ist für die Prüfung auf Plausibilität neben Quantifizierung mittels Dopplerechokardiographie auch die Volumetrie zu empfehlen [10, 14]. Diese ist aus Kapazitätsgründen im klinischen Alltag nicht immer routinemäßig möglich, sollte aber zumindest bei bestehender Diskrepanz von Messungen sowie in Zusammenschau mit der Klinik des Patienten erfolgen (Abb. 9).

1.4.2. 3D-Echokardiographie mit Beispiel 3D-Vena contracta

Als Methode der Wahl zur Feststellung und anschließenden Graduierung der Mitralinsuffizienz gilt nach wie vor die transthorakale Echokardiographie. Mit dem technischen Fortschritt steigt der Stellenwert der 3D-Echokardiographie, vor allem mittels transösophagealer Echokardiographie. Diese ist zur Evaluierung vor Intervention bzw. Operation sowie Guiding bei TEER nicht mehr wegzudenken. Als Beispiel sind hier das TEE mittels 3D mit multiplanarer Rekonstruktion sowie die detaillierte morphologische Beschreibung zu nennen [12].

Ein Parameter, der hier auch zunehmend an Bedeutung gewinnt, ist die Vermessung der Vena-contracta-Fläche mittels

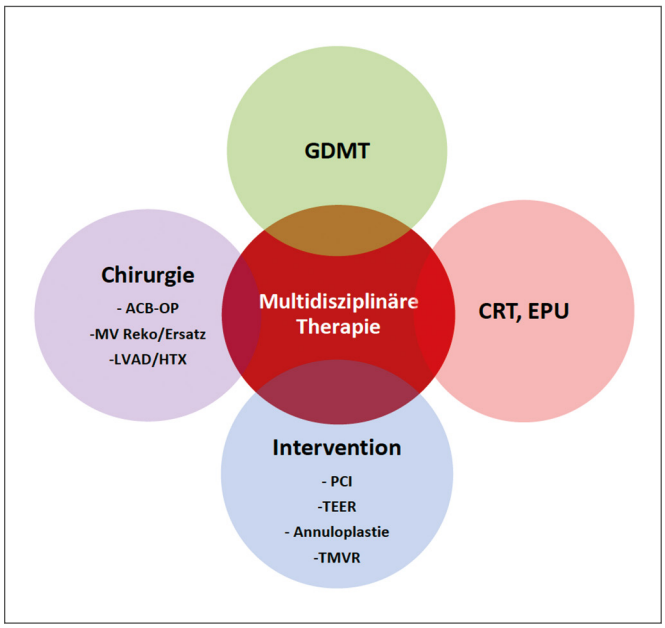

Abbildung 6: Multidisziplinäre Therapie. Übersetzt aus [Coats AJS, et al. The management of secondary mitral regurgitation in patients with heart failure: a joint position statement from the Heart Failure Association (HFA), European Association of Cardiovascular Imaging (EACVI), European Heart Rhythm Association (EHRA), and European Association of Percutaneous Cardiovascular Interventions (EAPCI) of the ESC. Eur Heart J 2021; 42: 1254–69.] © The Author(s) 2021. Open Access. Creative Commons CC-BY-NC 4.0-Lizenz.

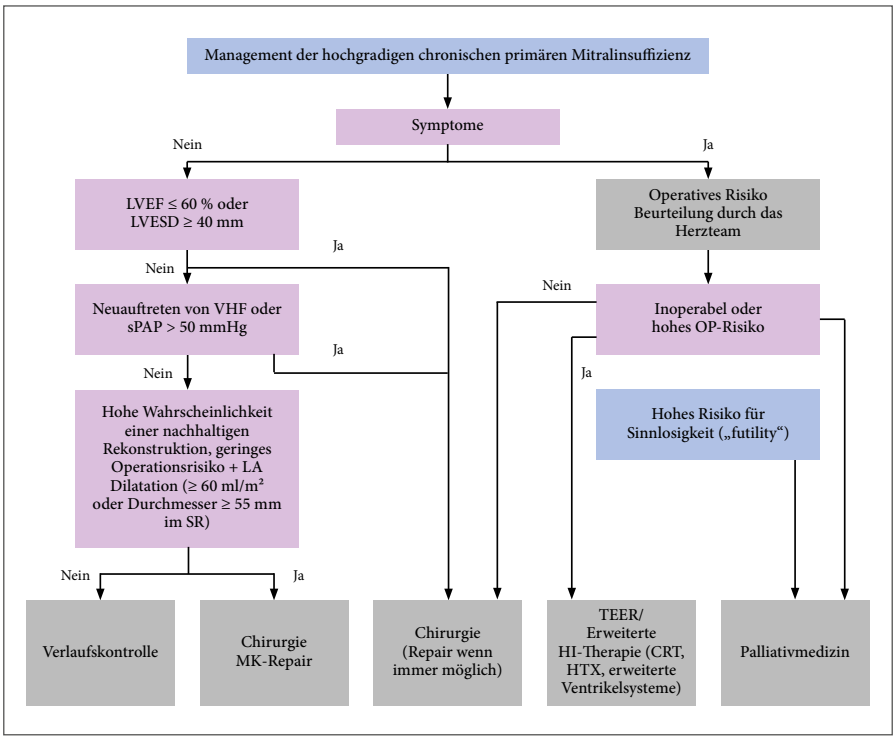

Abbildung 7: Management der hochgradigen chronischen primären Mitralinsuffizienz. Übersetzt aus [1] mit Genehmigung der Oxford University Press im Namen der European Society of Cardiology*.

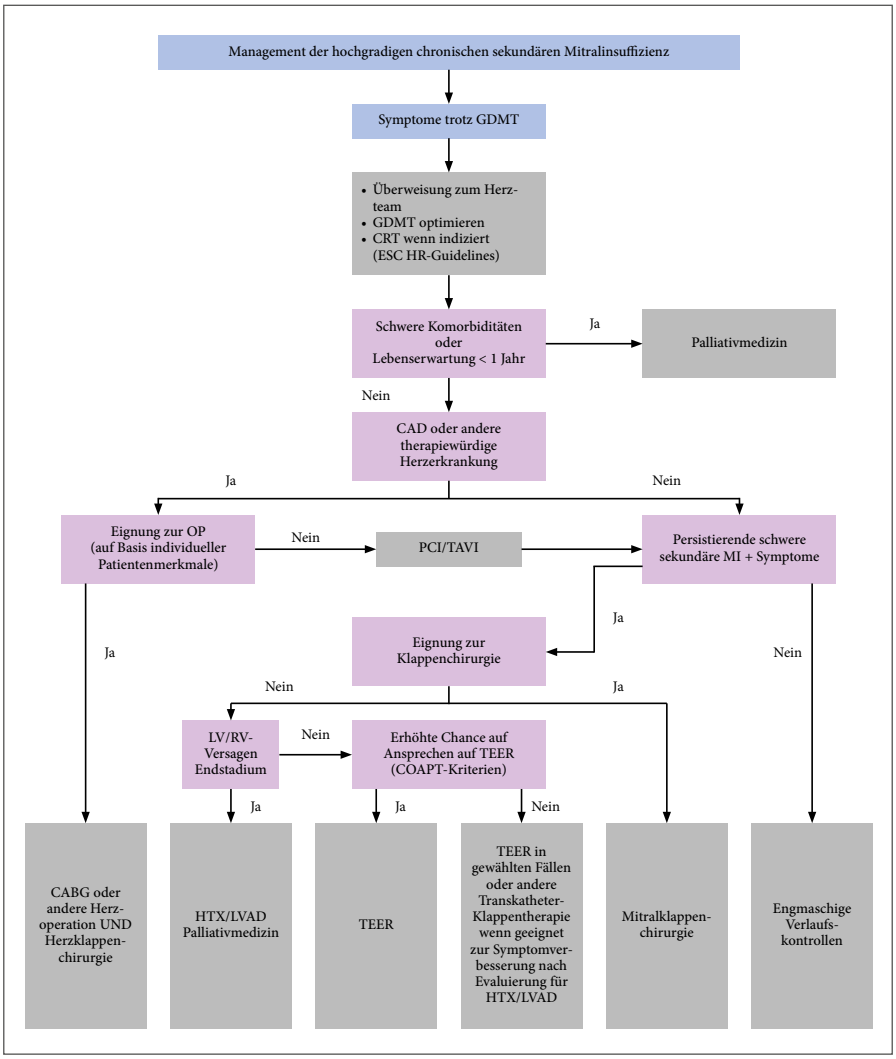

Abbildung 8: Management der hochgradigen chronischen sekundären Mitralinsuffizienz. Übersetzt aus [1] mit Genehmigung der Oxford University Press im Namen der European Society of Cardiology*.

3D-Farbdopplerechokardiographie [15]. Hier muss erwähnt werden, dass der technische Umgang mit 3D vorauszusetzen ist. Der Parameter korreliert gut mit der Mitralinsuffizienz im MRT und scheint robuster zu sein als die Graduierung mittels PISA-Methode. Weiters wird bei der sekundären Mitralinsuffizienz der Schweregrad bei geringer Untersucherabhängigkeit besser beurteilt. Vielversprechend werden Cut-off-Werte erarbeitet, die Vena-contracta-Fläche hat derzeit keinen großen Stellenwert im klinischen Alltag [1].

1.4.3. Computertomographie

Die Rolle der Computertomographie ist bei der Mitralinsuffizienz zwar hinsichtlich Morphologie und Graduierung eingeschränkt, jedoch zur präoperativen/interventionellen Planung unerlässlich: Beispielweise Messung des Annulus, Abstand bzw. Verlauf der Koronarien, Ausmaß der Verkalkung und Berechnung des Neo-LVOTs sind nur einige Informationen, die allein ein CT für die Planung verschiedenster Interventionen/OP-Techniken verlässlich liefern kann. Diese Modalität wird auch in Zukunft vermehrt in Anspruch genommen werden [12] (vgl. Bilder Online 9, 10].

1.4.4. Magnetresonanztomographie

Zunehmend unterstützend und ergänzend in der Diagnosestellung und vor allem in der Prognose ist hier die MRT zu nennen. Trotz der im Vergleich zur Echokardiographie geringeren Auflösung ist es möglich, Mitralsegel und den subvalvulären Apparat zu beurteilen. Als Goldstandard in der Berechnung von links- und rechtsventrikulärem Volumen ist dies hilfreich, um das Ausmaß der Klappeninsuffizienz zu erfassen. Zur Quantifizierung der Mitralinsuffizienz mittels MRT gibt es einige Methoden. Des Weiteren wird Gewebscharakterisierung mittels Late-Gadolinium-Enhancement und T1-Mapping bezüglich Prognose bzw. als Hilfsmittel zum Festlegen des weiteren Procederes erforscht [11, 16] (vgl. Bilder Online 11, 12).

1.4.5. Die künstliche Intelligenz

Die künstliche Intelligenz gewinnt in der Bildgebung zunehmend an Bedeutung. Neben automatischer Quantifizierung bzw. Graduierung von Herzklappenerkrankungen können unter Hinzunahme von klinischen Parametern Algo-

rithmen entwickelt werden, um eine Hochrisikopopulation zu identifizieren [17].

Mitralklappenerkrankungen in der Echokardiographie könnten auch beispielsweise mittels „machine learning" anhand von echokardiographischen und im MRT ermittelten Parametern, Phänotypen zugeordnet werden, um in weiterer Folge prognostische Aussagen herausarbeiten zu können. Hierzu gibt es erste Ansätze [18].

2. Mitralklappenstenose (MS)

2.1. Einleitung

Weltweit ist die Rheumatische Herzkrankheit die häufigste Ursache einer Mitralklappenstenose, am zweithäufigsten findet sich eine degenerative Genese [1].

Während die Prävalenz der rheumatischen MS in den Industrieländern in den letzten Jahrzehnten abgenommen hat, stellt sie in Entwicklungsländern noch ein relevantes Problem dar, das vorwiegend junge Menschen betrifft [1].

Die Prävalenz der degenerativen MS, assoziiert mit Mitralklappen-Ringverkalkung, nimmt mit dem Alter zu. Bei beiden Typen sind Frauen häufiger betroffen.

In der letzten *Euro Heart Survey*, in der Patienten untersucht wurden, die in ein Spital überwiesen wurden, beträgt der Anteil der MS 12 % aller Klappenerkrankungen [19]. 85 % davon sind rheumatischer Genese, 12 % degenerativ. Der degenerative Anteil steigt in der Gruppe der > 80-Jährigen auf 60 % an.

Seltene Ursachen der MS, die zu einer erhöhten Steifigkeit mit reduzierter Segelbeweglichkeit, nicht jedoch zu einer Verschmelzung der Kommissuren führen, können postinflammatorisch wie beim systemischem Lupus erythematodes (SLE) oder rheumatoider Arthritis sein bzw. Folge einer Strahlentherapie im Thoraxbereich, eines Karzinoids oder angeborener Stoffwechselerkrankungen. Kongenitale Abnormalitäten und mechanische Obstruktionen durch einen Tumor, Thrombus oder Vegetation sind sehr selten.

Die transthorakale Echokardiographie (TTE) ist die bevorzugte Methode zur Analyse der Ätiologie, des Schweregrades und der hämodynamischen Auswirkungen einer MS. Zusätzlich werden Informationen zur Festlegung der geeigneten Interventionsstrategie gesammelt. Daher sollen die Klappenanatomie und Beteiligung des subvalvulären Apparates, das Vorhandensein und die Schwere einer Mitralklappeninsuffizienz, eine Erkrankung der Aortenklappe, die Größe und der Druck im linken Vorhof (ein normales Volumen des linken Vorhofs schließt eine schwere MS praktisch aus), die Lungengefäßdrücke und das Rechtsherz in Größe und Funktion beurteilt werden.

2.2. Pathophysiologie

Die normale Mitralklappenöffnungsfläche („mitral valve area" [MVA]) beträgt beim Erwachsenen 4–6 cm² und wird durch die Bewegungseinschränkung infolge Verdickung und Verkalkung des Klappenapparates zunehmend kleiner. Während Patienten mit einer MVA von > 2,5 cm² meist asymptomatisch sind, kommt es darunter zu einem Druckanstieg im linken Vorhof (linkes Atrium, LA) mit konsekutivem Remodelling, Erhöhung des pulmonalvenösen Druckes, der die Symptomatik (Dyspnoe, Hämoptysen) verursacht, und schließlich zu einem Anstieg des pulmonalarteriellen Druckes. Eine klinisch signifikante MS wird durch eine MVA ≤ 1,5 cm² definiert [20].

Die rheumatische MS zeigt eine langsame Progression (ungefähr 0,1 cm²/Jahr nach Symptombeginn mit beachtlicher interindividueller Variabilität). Patienten können in Ruhe relativ lange kompensiert und asymptomatisch bleiben. Bei asymptomatischen Patienten beträgt das 10-Jahres-Überleben > 80 %, nach Symptombeginn 0–15 %.

Die Symptomatik wird bei Zunahme des transmitralen Flusses verstärkt. Dies kann sich bei Belastung, Fieber, Schwanger-

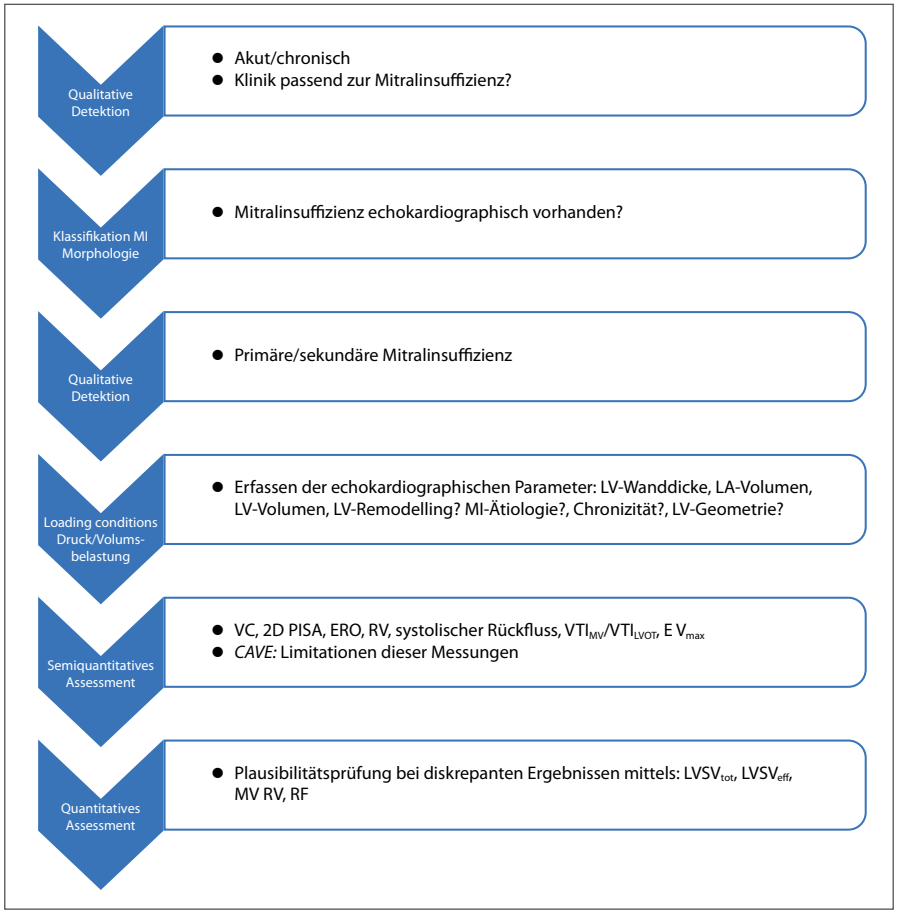

Abbildung 9: Beispiel einer Plausibilitätsprüfung bei Mitralinsuffizienz. Mod. nach [10]. Open Access. Creative Commons CC-BY-Lizenz.
VTI_{MV}: transmitral velocity time integral; VTI_{LVOT}: flow velocity time integral with LV outflow tract; $LVSV_{tot}$/$LVSV_{eff}$: LV total/effective stroke volume

Tabelle 4: Anatomische und morphologische Parameter bei Mitralklappenstenose. Übersetzt aus [20] mit Genehmigung von Elsevier.

Klappenauffälligkeiten	Assoziierte Auffälligkeiten
Ausmaß und Muster der kommissuralen Fusion	Größe des linken Vorhofs
Ausmaß der Verdickung und Verkalkung der Klappe	Thromben und/oder Spontankontrast im linken Vorhof und/oder Herzohr
Ausmaß der subvalvulären Veränderungen	Größe des rechten Ventrikels und Vorhofs
Schweregrad der Klappenstenose	Begleitveränderungen (z.B. Mehrklappenerkrankung)

schaft, Hyperthyreose, Anämie oder atrialen Tachyarrhythmien manifestieren.

2.3. Standarduntersuchungen zur Beurteilung des Schweregrades

Zur Quantifizierung der MS ist die Beurteilung multipler Parameter empfohlen. Stimmen die Einzelparameter überein, erhöht das die Zuverlässigkeit der Einschätzung des Schweregrades, bei widersprüchlichen Ergebnissen ist eine Stressechokardiographie empfohlen.

Die Bestimmung der Klappenöffnungsfläche mittels Planimetrie ist die Referenzmessung zur Quantifizierung des Stenosegrades, während der mittlere transvalvuläre Gradient und die Pulmonalisdrücke die hämodynamischen Auswirkungen widerspiegeln und prognostischen Wert haben.

2.3.1. Definition der rheumatischen MS

Transmitraler Gradient > 4 mmHg und mindestens zwei morphologische Kriterien, die zu einer rheumatischen Mitralklappenveränderung passen, sind in Tabelle 4 zusammengefasst.

2.3.2. Visuelle Beurteilung

Charakteristische morphologische Veränderungen sind:

1. Kommissurale Fusion (Hauptmechanismus der Obstruktion)
2. Verdickte Segel (betroffen sind v. a. die Segelspitzen und Kommissuren) mit oder ohne Verkalkung, welche die Segelspitzen meist ausspart.
3. Restriktive Segelbeweglichkeit mit „doming“ („hockey stick“, „elbowing“) des anterioren Mitralsegels (AMS) in der Diastole; die Ursache liegt in der besseren Beweglichkeit der Segelbasis in Relation zur Segelspitze.
4. Verdickte, verkürzte oder fusionierte Sehnenfäden [21].

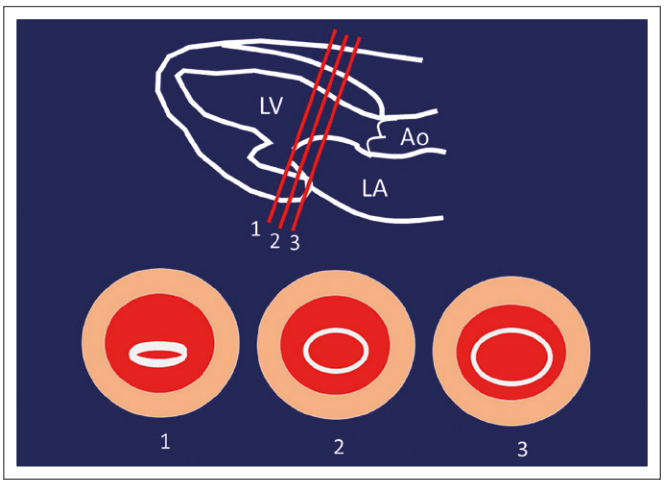

Abbildung 10: Überschätzung der Mitralklappenöffnung in Abhängigkeit von der Schnittebene. Nachdruck aus [20] mit Genehmigung von Elsevier.

Die Beurteilung erfolgt im zweidimensionalen (2D) oder dreidimensionalen (3D) Echokardiogramm.

Das „doming“ des AMS sieht man am besten im parasternalen Langachsenschnitt (PLAX), die restriktive Beweglichkeit des posterioren Mitralsegels (PMS) sowie die Fusion der Kommissuren, die zu einer „Fischmaul“-artigen Öffnungsbewegung der Mitralklappe führt, sind hingegen besser im parasternalen Kurzachsenschnitt (PSAX) zu erkennen.

Die kommissurale Verschmelzung ist charakteristisch für die rheumatische MS, ebenso die prädominanten Veränderungen im Bereich der Segelspitzen/-ränder. Demgegenüber greift bei der degenerativen Form die annuläre Kalzifizierung auf die basalen Segelabschnitte über.

Veränderungen des subvalvulären Apparates lassen sich gut im PLAX und in den apikalen Schnitten darstellen. Veränderungen in diesem Bereich sind bei der kongenitalen Form häufig, bei der ebenfalls die Segelspitzen/-ränder betroffen sein können, Verschmelzungen der Kommissuren jedoch selten sind.

Die Beschreibung der Anatomie der Papillarmuskel (Position, Anzahl und Größe) erlauben die Unterscheidung zur „Parachute“-Mitralklappe.

2.3.3. 2D-Planimetrie der MVA

Die planimetrische Messung der MVA ist die Referenzmethode und soll an den Spitzen der Segel erfolgen, um eine Überschätzung der Öffnungsfläche zu vermeiden. Der Einfluss der korrekten Schnittebene wird in Abbildung 10 verdeutlicht. Ein exakter PSAX, den man langsam zu den Spitzen der Mitralsegel kippt, ist die Voraussetzung, allerdings fehleranfällig. Durch Reduktion der Sektorbreite und Eindringtiefe bzw. mit dem 2D-Zoom können Bildgröße und Auflösung optimiert werden. Beim langsamen Durchscrollen im Standbild wird die maximale Öffnung identifiziert. Die Planimetrie soll entlang der Blut-Gewebegrenze erfolgen. Zur Abgrenzung kann der Farbdoppler helfen.

Eine zu hohe Verstärkung des 2D-Signals („overgain“) soll vermieden werden, da dies zu einer Unterschätzung der MVA führt. Im Gegensatz dazu wird die MVA bei schräger Ebene überschätzt. Die Schnittebene soll parallel zur Ebene der Klappenöffnung verlaufen.

2.3.4. 3D-Planimetrie der MVA

Mit der 3D-Echokardiographie kann die zur MVA parallele Ebene, vor allem bei exzentrischer Orientierung oder unregelmäßiger Form, exakter bestimmt werden.

Dies kann biplan erfolgen, indem in dem PLAX die zweite, orthogonale Ebene mittdiastolisch genau durch die Spitzen der Segel gelegt wird. Die exakte Einstellung des PLAX ist dabei essenziell, da sonst die orthogonale Ebene einen schrägen Schnitt durch die Mitralklappe (MK) darstellt und die MÖF überschätzt wird.

Im 3D-Zoom-Volumen-Datensatz (MK-Annulus und wenige Millimeter über der Segelhöhe inkludieren) kann nach multiplanarer Rekonstruktion die Orientierung der kurzen Achse auf Höhe der Mitralsegelspitzen durch Ausrichtung in zwei Ebenen festgelegt werden. So wird eine schräge Schnittebene vermieden. Die Messung der Öffnungsfläche erfolgt in der ventrikulären Aufsicht. 3D ist in Bezug auf die Planimetrie und Darstellung der kommissuralen Verschmelzung exakter und reproduzierbarer als 2D.

Entgegen früheren Annahmen ist die anatomische MVA bei mittlerer oder schwerer Stenose unabhängig von den Flussverhältnissen.

2.3.5. Transmitraler mittlerer Druckgradient (P_{mean})

Indirekte Verfahren zur Berechnung der MVA basieren auf Messungen der transmitralen Dopplerkurven und der vereinfachten Bernoulli-Gleichung ($\Delta P = 4v^2$) und sind daher abhängig von „loading-conditions" (Fluss- und Füllungszuständen) und begleitenden Klappenerkrankungen. Daher sollten sie nicht allein zur Quantifizierung herangezogen und Rhythmus und Herzfrequenz dokumentiert werden, um Messwerte vergleichbar zu machen.

Bei normaler Compliance des linken Vorhofs und Ventrikels korreliert der mittlere transmitrale Druckgradient gut mit der Schwere der MS, nicht jedoch, wenn eine kardiale Erkrankung besteht.

P_{mean} reduziert bei LV-Dysfunktion oder Aortenklappeninsuffizienz (reduzierter LA-LV Druckgradient).

P_{mean} erhöht bei Mitralklappeninsuffizienz (erhöhter LA-LV Druckgradient).

Bei Vorhofflimmern mit unregelmäßiger Zykluslänge sollte der Gradient in 5 Messungen gemittelt werden, wobei lange und kurze Zykluslängen nicht herangezogen werden sollten. Bei sehr irregulärer Schlagfolge mit vielen kurzen Zyklen ist die Messung des Gradienten bei einem Schlag nach langer Zykluslänge ausreichend.

Praktisches Vorgehen: Zoom der MK im apikalen 4-Kammerblick mit Farbdoppler; CW-Doppler („continuous wave"); Cursor durch das Zentrum der MK-Öffnung, in Richtung des Flusses ausrichten und an die Stelle der größten PISA („Proximal Isovelocity Surface Area"), die man im linken Vorhof sieht, legen. Ferner kann durch Einstellung der maximalen Signalgröße und Unterdrückung von Rauschen durch Anpassung des Doppler-Gains das CW-Dopplersignal optimiert werden.

2.3.6. Druckhalbwertszeit (Pressure Half Time [PHT])

Die Druckhalbwertszeit ist jene Zeit die vergeht, bis der instantane Druckgradient die Hälfte des frühdiastolischen Maximums beträgt.

$$\text{MVA (cm)}^2 = 220 / \text{PHT}$$

220 = Relaxationskonstante des linken Ventrikels (LV)

Die Messung der PHT ist gut durchführbar, wenn das CW-Doppler-Signal von guter Qualität ist und eine klar abgrenzbare lineare Dezelerationskurve vorliegt. Besteht eine biphasische Dezelerationskurve mit einem steilen Abfall zu Beginn, gefolgt von einem flacheren Anteil, dann sollte letzterer mitdiastolisch für die Messung herangezogen werden. Bei der selten auftretenden gekrümmten Dezelerationskurve kann eine sinnvolle Messung mitunter unmöglich sein.

Tabelle 5: Graduierung der MS. Erstellt nach [20, 21].

	Geringgradig	Mittelgradig	Hochgradig
MVA (cm²)	> 1,5	1,0–1,5	< 1,0
Mittlerer Gradient (mmHg)	< 5	5–10	> 10
sPAP (mmHg)	< 30	30–50	> 50
PHT (ms)	< 100	100–149	≥ 150

Bei Vorhofflimmern mit adäquater Frequenzkontrolle ist eine Messung möglich. Bei Sinustachykardie oder AVBL 1° wird aufgrund der E/A-Verschmelzung die Dezelerationskurve der E-Welle abgeschnitten, was eine exakte Messung verhindert.

Die mittels PHT berechnete funktionelle MVA ist bei ausgeprägten Veränderungen des subvalvulären Apparates kleiner als die planimetrisch ermittelte, weil es im Bereich des subvalvulären Apparates zu einem Gradienten kommt, der zusätzlich zu jenem über den Klappenspitzen entsteht. Grundsätzlich wird die PHT durch jeden Faktor beeinflusst, der die Compliance des LA, LV oder den diastolischen LV-Druck oder LA-Druck beeinflusst (Linksventrikelhypertrophie, Aortenklappeninsuffizienz, Mitralklappeninsuffizienz, LA-Fibrose). Deshalb gilt die PHT unter den Dopplermessmethoden als die ungenaueste. Unmittelbar nach einer Ballonvalvuloplastie (BVP) ist die PHT ebenfalls unzuverlässig. Eine Übersicht zur Graduierung der MS gibt Tabelle 5.

2.4. Erweiterte Untersuchungen zur Beurteilung des Schweregrades

2.4.1. Kontinuitätsgleichung

Bei der Bestimmung der MVA über die Kontinuitätsgleichung geht man von der Annahme aus, dass das Volumen des Vorwärtsflusses über der MK jenem über der Referenzklappe entspricht (üblicherweise der Aortenklappe).

$$\text{MVA (cm}^2) = \text{CSA}_{\text{LVOT}} \times \text{VTI}_{\text{LVOT}}/\text{VTI}_{\text{Mitral}}$$

Die Methode hat aufgrund potenzieller Messfehler und Fehlannahmen ihre Limitationen und eine eingeschränkte Reproduzierbarkeit sowie keine gute Validierung. Eine Fehlannahme ist, dass der LVOT kreisrund ist. Da dieser jedoch meist elliptisch ist, wird seine Fläche und damit auch die MVA unterschätzt. Alternativ kann die Bestimmung des Schlagvolumens biplan im 2D oder im 3D erfolgen. Die Limitationen bei Aortenklappeninsuffizenz (AI) oder Mitralklappeninsuffizienz (MI) bleiben aber unverändert.

Im Alltag wird die Kontinuitätsgleichung zur Quantifizierung daher selten verwendet. Sie sollte nicht verwendet werden, wenn eine wirksame AI oder MI besteht. Bei einer AI sollte jedenfalls der Fluss über der Pulmonalklappe herangezogen werden.

$$MVA\ (cm^2) = CSA_{RVOT} \times VTI_{RVOT}/VTI_{Mitral}$$

2.4.2. PISA-Methode

Die PISA-Methode geht von der Annahme aus, dass der Fluss über die verengte Klappenöffnung jenem über der Konvergenzzone entspricht. Wenn das Nyquist-Limit überschritten ist, kommt es zum Aliasing und Farbumschlag. Diese Methode ist technisch herausfordernd und mehrere Messungen sind notwendig. Aufgrund der typischen Tunnelform bei der rheumatischen MS ist die Konvergenzzone nicht hemisphärisch, sondern konisch, was zu einer Überschätzung der MVA führen würde, wenn keine Winkelkorrektur verwendet wird.

$$MVA\ (cm^2) = 2\pi r^2 \times V_r(cm)/V_{max}(ms) \times \alpha°/180$$

Die Messung des Winkels α erfordert einerseits eine spezielle Software, die nicht auf jedem Gerät verfügbar ist, andererseits kann sie sich in der klinischen Anwendung als aufwendig erweisen. In der täglichen Praxis sind daher die Messungen über die Kontinuitätsgleichung und PISA-Methode aufgrund ihrer Komplexität und Fehleranfälligkeit nicht empfohlen, können aber erwogen werden, wenn die Standardmessmethoden ein inkonklusives Ergebnis liefern.

2.4.3. Stressechokardiographie

Wenn die Ergebnisse der Bildgebung nicht mit den Symptomen korrelieren oder diese fehlen bzw. nicht eindeutig sind, ist eine Stressechokardiographie hilfreich. Anders ausgedrückt ist diese bei Patienten mit schwerer MS ohne Symptomatik und jenen mit mittelgradiger MS mit Symptomen, vor geplanter Schwangerschaft oder vor geplanter großer nicht-kardialer Operation sinnvoll. Die Belastung kann durch Heben der Beine, Liegerad oder Laufband bzw. pharmakologisch mit Dobutamin erfolgen.

Die funktionelle Wirksamkeit wird durch einen Anstieg des transmitralen mittleren Gradienten > 15 mmHg bei körperlicher Belastung oder ≥ 18 mmHg bei Dobutamingabe verifiziert. Dadurch können eine Belastungsdyspnoe erklärt und Hochrisiko-Patienten identifiziert werden, die von einer Intervention profitieren würden.

Ein Anstieg des sPAP > 60 mmHg ist ein weiterer Marker einer wirksamen MS. Typischerweise erfolgt dieser Anstieg in der frühen Belastungsphase und korreliert mit Symptomen. Ein früher Anstieg des sPAP > 90 % vom Ruhewert kann ebenfalls prognostisch relevant sein.

Einschränkend sei erwähnt, dass der sPAP in Ruhe und unter Belastung altersabhängig ist und der Wert nach Belastung nur schlecht mit dem Beginn einer Symptomatik korreliert.

2.4.4. Transösophageale Echokardiographie (TEE)

Eine TEE kann ergänzend zur morphologischen Beurteilung und 3D-Planimetrie durchgeführt werden und ist zum Ausschluss eines LA-Thrombus vor einer perkutanen Mitralkommissurotomie (PMK) oder nach einem thromboembolischen Ereignis empfohlen.

CAVE: Potenzielle hämodynamische Veränderungen durch Sedierung und Flüssigkeitsmangel sind zu beachten!

2.5. Management der MS

Die Art der Intervention und der Zeitpunkt sollten anhand der Klinik, Anatomie des Klappenapparates und der örtlichen Expertise festgelegt werden.

Die Durchführung einer PMK sollte in spezialisierten Zentren erfolgen. Ein Algorithmus zum Management der MS findet sich in Abbildung 11.

Kontraindikationen für eine PMK sind in Tabelle 6, Echo-Scores zur Beurteilung der Eignung zur PMK in Tabelle 7 zusammengefasst.

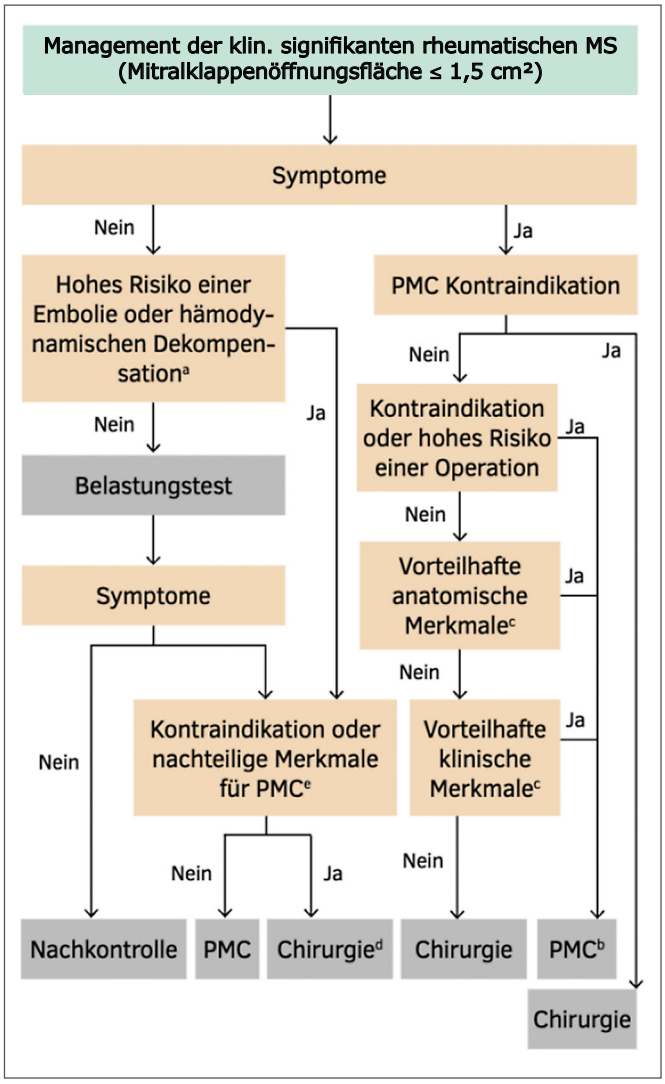

Abbildung 11: Management der MS. Übersetzt aus [1] mit Genehmigung der Oxford University Press im Namen der European Society of Cardiology* [a]Hohes thromboembolisches Risiko: Systemische Embolie in der Anamnese, dichter spontaner Echokontrast in LA, New-onset Vorhofflimmern. Hohes Risiko hämodynamischer Dekompensation: systolischer Lungendruck > 50 mmHg in Ruhe, notwendige schwere nicht-kardiale Chirurgie, Schwangerschaftswunsch. [b]Bei Kontraindikationen für eine PMC kann eine chirurgische Kommissurotomie von erfahrenen Operationsteams erwogen werden. [c]Nachteilige Merkmale für eine PMC: Klinische Merkmale: hohes Alter, Kommissurotomie in der Anamnese, New-York-Heart-Association-Class IV, permanentes Vorhofflimmern, schwere pulmonale Hypertonie. Anatomische Merkmale: Echo-Score > 8, Cormier-Score 3 (Verkalkung der Mitralklappe jeglichen Ausmaßes, fluoroskopisch gemessen), sehr kleines MVA, schwere Trikuspidalinsuffizienz. [d]Operation, wenn Symptome bei leichter körperlicher Betätigung auftreten und das Operationsrisiko gering ist. LA: Left atrium, left atrial/Linker Vorhof, linksatrial; MS: Mitralklappenstenose; MVA: Mitral valve area/Mitralklappenöfnungsfäche; PMC: Percutaneous mitral commissurotomy/Perkutane Mitralkommissurotomie

Ein Wilkins-Score von < 8 spricht für eine geeignete Anatomie für eine PMK mit gutem Langzeitergebnis ohne Notwendigkeit für eine Reoperation in den nächsten 15–20 Jahren. Die Symptomatik kann durch Diuretika, Betablocker, Digitalis-Präparate oder Nicht-Dihydropyridin-Kalziumkanalblocker kurzfristig gebessert werden.

Tabelle 6: Kontraindikationen für eine perkutane Mitral-Kommissurotomie (PMK) bei rheumatischer Mitralstenose[a]. Übersetzt aus [1] mit Genehmigung der Oxford University Press im Namen der European Society of Cardiology*.

Mitralklappenöffnungsfläche > 1,5 cm²
LA-Thrombus
Mehr als mittelgradige Mitralinsuffizienz
Kalzifizierung schwer oder beide Kommissuren betreffend
Fehlende kommissurale Fusion
Schwere begleitende Aortenklappenerkrankung oder schwere kombinierte Trikuspidalklappen-Stenose und Regurgitation, die chirurgisch saniert werden soll.
Begleitende koronare Herzerkrankung, die mittels aortokoronarer Bypass-Operation chirurgisch versorgt werden soll.

[a]PMK kann in Betracht gezogen werden bei Patienten mit einer Klappenöffnungsfläche > 1,5 cm² mit Symptomen, die nicht durch eine andere Ursache erklärt werden können und wenn die Anatomie dazu günstig ist.

Eine orale Antikoagulation mit Vitamin-K-Antagonisten ist bei Vorhofflimmern indiziert bzw. im Sinusrhythmus, wenn es zu systemischen Embolien gekommen oder ein Thrombus im LA vorhanden ist. Die orale Antikoagulation sollte erwogen werden, wenn es im TEE dichten Spontankontrast im LA gibt oder dieser vergrößert ist (LA-Volumen > 60 ml/m²).

2.5.1. Empfohlene Verlaufskontrollen

- Asymptomatische Patienten mit signifikanter MS ohne Intervention: jährlich
- Asymptomatische Patienten mit mittelgradiger MS: 2–3 jährlich
- Nach erfolgreicher PMK: jährlich
- Bei asymptomatischer Restenose nach PMK: häufiger

2.6. MS bei ausgeprägtem Mitralklappenringkalk (MKRK, „Big-MAC“)

Diese Entität nimmt aufgrund der demographischen Entwicklung zu [22]. Die stenosierte Mitralklappenöffnung ist eher planar (nicht tunnelartig wie bei der rheumatischen MS), die Planimetrie erschwert und die Symptomatik kann diskrepant zu den Dopplermessungen sein.

Bei den meist älteren Patienten finden sich häufig Komorbiditäten, die jenen einer HFpEF („heart failure with preserved ejection fraction“) ähneln, also einer diastolischen Dysfunktion,

Tabelle 7: Echokardiographische Scores zur Beurteilung der Durchführbarkeit einer perkutanen Mitral-Kommissurotomie (PMK): Wilkins-Score, Cormier-Score und Echo-Score „Revisited“. Übersetzt nach [Baumgartner H et al. 2017 ESC/EACTS Guidelines for the management of valvular heart disease. Eur Heart J 2017; 38: 2739–91] mit Genehmigung der Oxford University Press im Namen der European Society of Cardiology*.

Beurteilung Mitralklappenanatomie nach dem Wilkins-Score [Bonow RO, et al. J Am Coll Cardiol 2020; 76: 96–117].

Grad	Beweglichkeit	Verdickung	Kalzifizierung	Subvalvuläre Verdickung
1	Hoch mobil, nur Segelspitzen eingeschränkt	Nahezu normale Dicke (4–5 mm)	Einzelnes Areal erhöhter Echogenität	Minimale Verdickung knapp unter den Mitralklappensegeln
2	Segelbasis und mittlere Anteile normal beweglich	Mitte der Segel normal, wesentliche Verdickung der Ränder (5–8 mm)	Verstreut Areale erhöhter Echogenität beschränkt auf die Segelränder	Verdickung der Sehnenfäden erstreckt sich auf ⅓ der Sehnenfadenlänge
3	Klappensegel bewegt sich in Diastole weiter vorwärts, vorwiegend an der Basis	Verdickung erstreckt sich auf gesamtes Klappensegel (5–8 mm)	Erhöhte Echogenität erstreckt sich in mittlere Anteile der Klappensegel	Verdickung erstreckt sich bis zum distalen Drittel der Sehnenfäden
4	Keine oder minimale Vorwärtsbewegung der Klappensegel in Diastole	Wesentliche Verdickung gesamtes Segelgewebe (> 8–10 mm)	Erhöhte Echogenität ausgedehnt auf das gesamte Segelgewebe	Umfassende Verdickung und Verkürzung aller Sehnenfäden bis zu den Papillarmuskeln

Gesamtwert = Summe der 4 Charakteristika und Grade und kann zwischen 4 und 16 liegen.

Beurteilung Mitralklappenanatomie nach dem Cormier-Score [Bouleti C, et al. Eur Heart J 2013; 1923–30].

Echokardiographische Gruppe	Mitralklappenanatomie
Gruppe 1	Mobiles nicht-kalzifiziertes vorderes Mitralklappensegel und leichte subvalvuläre Veränderungen (d. h. dünne Sehnenfäden ≥ 10 mm lang).
Gruppe 2	Mobiles nicht-kalzifiziertes vorderes Mitralklappensegel und schwere subvalvuläre Veränderungen (d. h. verdickte Sehnenfäden < 10 mm lang).
Gruppe 3	Kalzifizierung der Mitralklappe jeden Ausmaßes bei fluoroskopischer Bestimmung, ungeachtet des Zustands des subvalvulären Apparates.

Echo-Score „Revisited“ zur Vorhersage des unmittelbaren Ergebnisses [Nunes MC, et al. Circulation 2014; 129: 886–95].

Echokardiographische Variablen	Scorepunkte (0–11)
Mitralklappenöffnungsfläche ≤ 1 cm²	2
Max. Klappensegelverschiebung ≤ 12 mm	3
Kommissurale Flächenratio ≥ 1,25	3
Subvalvuläre Beteiligung	3

Risikogruppen für den Echo-Score „Revisited: niedrig 0–3, mittel 4–5, hoch 6–11

die zu einer Vergrößerung und Reduktion der Compliance des linken Vorhofs führt. Dies und träge frühdiastolische lokale Beschleunigungskräfte erhöhen den initialen transmitralen Druckgradienten und dadurch die gemessenen Dopplergradienten trotz einer auch nur mittelgradigen MKRK-bedingten Stenosierung, weshalb die Stenose überschätzt wird.

Die Kontinuitätsgleichung zeigt ebenfalls deutliche Limitationen in der Quantifizierung des Stenosegrades, da einerseits der Fluss pulsatil ist und sich über die Zeit verändert (der Hauptfluss erfolgt in der frühen Diastole), andererseits die erwähnten kardialen Komorbiditäten zu einem von der MS unabhängig erniedrigten Schlagvolumen führen. Ein Hinweis darauf kann im Dopplersignal gefunden werden, wenn sich eine hohe Geschwindigkeit der E-Welle, gefolgt von einem raschen Abfall, und eine große E:A-Ratio zeigt (bei der rheumatischen MS spiegelt der langsame Abfall der Kurve den Widerstand wider, den die Segel dem passiven Fluss entgegenbringen). In diesen Fällen kann eine invasive Druckmessung indiziert sein, um den Anteil der Mitralklappe am erhöhten Druck im linken Vorhof zu bestimmen.

Diesen Anteil zu kennen, ist relevant, weil der Erfolg einer Intervention nicht allein durch die Senkung des transmitralen Gradienten, sondern vor allem durch die Senkung des Drucks im linken Vorhof gekennzeichnet ist. Ist der erhöhte Vorhofdruck hauptsächlich durch die diastolische Dysfunktion bedingt, wird die Symptomatik durch eine Klappenintervention kaum oder gar nicht gebessert. In diesen Fällen kann eine atriale Septostomie erwogen werden.

Sollte eine Klappenintervention indiziert sein, ist eine chirurgische Sanierung des stark kalzifizierten Annulus bei älteren Patienten und Komorbiditäten mit einem sehr hohen Risiko verbunden und eine PMK aufgrund der fehlenden kommissuralen Fusion nicht sinnvoll.

Eine Möglichkeit stellt die kathetergestützte Klappenimplantation mittels TAVI-Bioprothese in Mitralposition dar, wenn die Anatomie nach sorgfältiger Evaluation im Computertomogramm (CT) dafür geeignet ist. Ein beschriebenes Operationsverfahren ist die „Coulisse"-Technik [23].

2.7. MS nach Mitralklappen-Clipping

Eine Clip-bedingte Stenosierung der Mitralklappe führt zu einem schlechteren Langzeitergebnis und erhöhter Mortalität. Definiert ist die postprozedurale MS als ein mittlerer transmitraler Gradient ≥ 5 mmHg. Aufgrund uneinheitlicher Definitionen und fehlender Dokumentation in Studien fehlen konkrete epidemiologische Daten und die Angabe der Häufigkeit schwankt stark und wird bis zu 25–30 % angegeben. In rezenteren Arbeiten ging eine niedrigere Rate von 15 % mit einer erhöhten Rate an frustranen Implantationsversuchen einher.

Der mittlere Gradient ist im Echokardiogramm vor Entlassung signifikant höher als im Rahmen der Implantation, bleibt jedoch im Verlauf der folgenden 2 Jahre konstant. Als größter präprozeduraler Risikofaktor gilt eine im 3D-TEE gemessene MVA ≤ 4 cm².

Derzeit gibt es keine Evidenz, dass größere Clip-Größen oder eine höhere Anzahl von Clips unabhängig von der Anatomie häufiger zu Stenosen führen. Im Rahmen der Implantation sollten jedenfalls hohe Gradienten vermieden werden. Letztlich kann es aber selbst bei einer leicht- bis mittelgradigen postprozeduralen Stenosierung zu einer klinischen Verbesserung kommen, wenn die Reduktion der Mitralklappeninsuffizienz funktionell überwiegt.

Interessenkonflikt

Keiner.

**Translation Disclaimer: Oxford University Press and European Society of Cardiology are not responsible or in any way liable for the accuracy of the translation. The Licensee is solely responsible for the translation in this reprint.*

Literatur:

1. Vahanian A, et al. 2021 ESC/EACTS Guidelines for the management of valvular heart disease. Eur Heart J 2022; 43: 561–632.
2. Prisker S, Dusleag J. Klappeninsuffizienzen: Mitral- und Aorteninsuffizienz. J Kardiol 2014; 21: 20–8.
3. Strouhal A, Fiegl N, Riedl K, et al. Mitralklappeninsuffizienz und Aortenklappeninsuffizienz: Was sagen die Guidelines 2017? Was hat sich zu 2012 geändert? J Kardiol 2018; 25: 312–21.
4. Nkomo VT, et al. Burden of valvular heart diseases: a population-based study. Lancet 2006; 368: 1005–11.
5. Aluru JS, et al. Valvular heart disease epidemiology. Medical Sciences 2022; 10: 32.
6. Bartko PE, et al. A unifying concept for the quantitative assessment of secondary mitral regurgitation. JACC 2019; 73: 20.
7. Bartko PE, et al. Burden treatment use and outcome of secondary mitral regurgitation across the spectrum of heart failure: observational cohort study. BMJ 2021; 373.
8. Deferm S, et al. Atrial functional mitral regurgitation. JACC 2019; 73: 19.
9. Silbiger JJ. Mechanistic insights into atrial functional mitral regurgitation: Far more complicated than just left atrial remodeling. Echocardiography 2019; 36: 164–9.
10. Hagendorff A, et al. Echocardiographic assessment of mitral regurgitation: discussion of practical and methodologic aspects of severity quantification to improve diagnostic conclusiveness. Clin Res Cardiol 2021; 110: 1704–33.
11. Neuhold U. Echokardiographie aktuell: Komplikation eines akuten Myokardinfarktes. J Kardiol 2014; 21: 24–6.
12. Lancellotti A, et al. Multimodality imaging assessment of native valvular regurgitation: an EACVI and ESC council of valvular heart disease position paper. EHJ CV Imaging 2022; 23: e171–e232.
13. Cvijic M, et al. Application of strain echocardiography in valvular heart diseases. Anatol J Cardiol 2020; 23: 244–53.
14. Kreidel F, et al. Diagnostik der Mitralinsuffizienz. Wie viel und welche Quantifizierung brauchen wir? Herz 2019, 44: 574–85.
15. Goebel B, et al. Vena contracta area for severity grading in functional and degenerative mitral regurgitation: a transoesophageal 3D colour Doppler analysis in 500 patients. EHJ CV Imaging 2018; 19: 639–46.
16. Lopes BBC, et al. Importance of myocardial fibrosis in functional mitral regurgitation. JACC CV Imag 2021; 14: 867–78.
17. Nedadur R, Wang B, Tsang W. Artificial intelligence for the echocardiographic assessment of valvular heart disease. Heart 2022; 108: 1592–9.
18. Barry T, et al. The role of artificial intelligence in echocardiography. J Imaging 2023; 9: 50.
19. Iung B, Vahanian A. Epidemiology of acquired valvular heart disease. Can J Cardiol 2014; 30: 962–70.
20. Pandian NG, et al. Recommendations for the use of echocardiography in the evaluation of rheumatic heart disease: A report from the American Society of Echocardiography. J Am Soc Echocardiogr 2023; 36: 3–28.
21. Robinson S, et al. The assessment of mitral valve disease: a guideline from the British Society of Echocardiography. Echo Res Pract 2021; 27: G87–G136.
22. Reddy NV, et al. How do we define severe mitral stenosis in MAC? Circulation 2019; 140: 523–5.
23. Stelzmueller ME, Zilberszac R, Laufer G, Wisser W. Open transcatheter mitral valve implantation into the native mitral valve for inoperable „Big MAC". Tex Heart Inst J 2022; 49: e207491.

Mitteilungen aus der Redaktion

Besuchen Sie unsere Rubrik

☑ **Medizintechnik-Produkte**

Neues CRT-D Implantat
Intica 7 HF-T QP von Biotronik

Artis pheno
Siemens Healthcare Diagnostics GmbH

Philips Azurion:
Innovative Bildgebungslösung

Aspirator 3
Labotect GmbH

InControl 1050
Labotect GmbH

e-Journal-Abo

Beziehen Sie die elektronischen Ausgaben dieser Zeitschrift hier.

Die Lieferung umfasst 4–5 Ausgaben pro Jahr zzgl. allfälliger Sonderhefte.

Unsere e-Journale stehen als PDF-Datei zur Verfügung und sind auf den meisten der marktüblichen e-Book-Readern, Tablets sowie auf iPad funktionsfähig.

☑ **Bestellung e-Journal-Abo**

Haftungsausschluss

Die in unseren Webseiten publizierten Informationen richten sich **ausschließlich an geprüfte und autorisierte medizinische Berufsgruppen** und entbinden nicht von der ärztlichen Sorgfaltspflicht sowie von einer ausführlichen Patientenaufklärung über therapeutische Optionen und deren Wirkungen bzw. Nebenwirkungen. Die entsprechenden Angaben werden von den Autoren mit der größten Sorgfalt recherchiert und zusammengestellt. Die angegebenen Dosierungen sind im Einzelfall anhand der Fachinformationen zu überprüfen. Weder die Autoren, noch die tragenden Gesellschaften noch der Verlag übernehmen irgendwelche Haftungsansprüche.

Bitte beachten Sie auch diese Seiten:

Impressum **Disclaimers & Copyright** **Datenschutzerklärung**