Journal für
Kardiologie
Austrian Journal of Cardiology
Österreichische Zeitschrift für Herz-Kreislauferkrankungen

EKG-Beispiel: Aktuer Hauptstammverschluss

Redl N, Glaser F

Journal für Kardiologie - Austrian Journal of Cardiology 2024; 31 (3-4), 68-71

Homepage:
www.kup.at/kardiologie
Online-Datenbank mit Autoren- und Stichwortsuche

ÖKG Österreichische Kardiologische Gesellschaft
Offizielles Partnerjournal der ÖKG

EUROPEAN SOCIETY OF CARDIOLOGY®
Member of the ESC-Editor's Club

Offizielles Organ des Österreichischen Herzfonds

ACVC Association for Acute CardioVascular Care
In Kooperation mit der ACVC

Indexed in ESCI part of Web of Science
Indexed in EMBASE

Krause & Pachernegg GmbH • Verlag für Medizin und Wirtschaft • A-3003 Gablitz
P.b.b. 02Z031105M, Verlagsort: 3003 Gablitz, Linzerstraße 177A/21 Preis: EUR 10,–

Medtronic
Engineering the extraordinary

Expert 2 Expert 2026

15.01. – 17.01.2026, Linz

Gemeinsam für eine bessere Patientenversorgung.

OmniaSecure | Micra 2 | Aurora | Affera | LINQ II | TYRX

Vorabanmeldung aufgrund limitierter Plätze notwendig.
Bei Interesse bitte bei Ihrem Medtronic Außendienstmitarbeiter anfragen.

For personal use only. Not to be reproduced without permission of Krause & Pachernegg GmbH.

Akuter Hauptstammverschluss

N. Redl, F. Glaser

Klinische Abteilung für Innere Medizin I, Universitätsklinikum Krems an der Donau

Abkürzungen:

ACS	Akutes Koronarsyndrom
AP	Angina pectoris
AV	Atrioventrikulär
CX	Ramus circumflexus
EKG	Elektrokardiogramm
LAD	Left Anterior Descending Artery
LM	Linker Hauptstamm (Left Main Coronary Artery)
NSTEMI	Non-ST-Hebungsinfarkt
RCA	Right Coronary Artery
STEMI	ST-Hebungsinfarkt

Klinische Situation

Eine 55-jährige Patientin wird im Dezember 2023 mit dem Notarzthubschrauber mit der Diagnose „STEMI" in den Schockraum gebracht. Sie berichtet über seit einer Woche rezidivierende AP-Beschwerden. Nun besteht seit drei Stunden erneut AP mit Ausstrahlung in den Rücken und den linken Arm. Bei Ankunft präsentiert sich die Patientin im kardiogenen Schock und respiratorisch insuffizient (SpO_2 82 % bei 15L O_2). Die arterielle Laktatkonzentration liegt bei 5,2 mmol/L (0,6–1,7 mmol/L). Es erfolgt sofort die endotracheale Intubation und Beatmung, der Katecholaminbedarf ist von Anfang an hoch. Bei der akuten Koronarangiographie zeigen sich ein Verschluss des linken Hauptstamms sowie eine hochgradige, jedoch nicht flusslimitierende Stenose der dominanten rechten Kranzarterie und des Ramus interventricularis posterior (Abb. 1). Es gelingt zwar, den Hauptstamm teilweise wieder zu eröffnen, es kommt jedoch während der Intervention zur irreversiblen elektromechanischen Dissoziation und die Patientin verstirbt.

EKG-Analyse

Das EKG zeigt eine Sinustachykardie mit einer Frequenz von 103/Minute, mit normaler AV-Überleitung. Die QRS-Dauer wird bei der automatischen Messung mit 96 msec angegeben. In den Extremitätenableitungen besteht eine deutliche ST-Streckenhebung in I und aVL, sowie eine noch ausgeprägtere spiegelbildliche Senkung in den inferioren Ableitungen, am ausgeprägtesten in III. In den Brustwandableitungen findet sich eine signifikante ST-Hebung in V_2 bis V_6. Der Analysealgorithmus erkennt einen anterolateralen Infarkt.

Weitere EKG-Details

Bei genauer Betrachtung beträgt die tatsächliche QRS-Breite 120 msec: In V_1 und V_6, sowie den Extremitätenableitungen ist deutlich erkennbar, dass der terminale Anteil des QRS verbreitert und auch fraktioniert (V_5, V_6) ist. Dementsprechend muss auch der J-Punkt richtig angelegt werden. In aVL findet sich eine QR-Konfiguration des Kammerkomplexes. Die QRS-Gesamtamplitude ist in V_4–V_6 reduziert, die S-Welle in V_5 eindeutig hochgezogen (Abb. 2).

Diskussion

Wie oben berichtet, bestand ein akuter kompletter Verschluss des linken Hauptstamms. Üblicherweise findet sich angiographisch bei einem akuten Koronarsyndrom auf Basis einer ursächlichen Hauptstammläsion entweder eine subtotale Stenose mit Flussreduktion oder – seltener – ein kompletter Hauptstammverschluss mit kollateraler Zirkulation. Das EKG zeigt dann als Ausdruck einer nahezu globalen subendokardialen Ischämie das Bild eines NSTEMI mit sieben oder mehr Ableitungen mit ST-Senkung und Hebung in aVR, oft verbunden mit Hebung in V_1, wobei letztere üblicherweise geringer ausgeprägt ist als in aVR [2] (siehe Beispiel in Abbildung 3).

Die linke Koronararterie liefert mehr als 80 % des Blutflusses zum linken Ventrikel [3], weswegen bei einem kompletten akuten LM-Verschluss nur wenige Patienten das Krankenhaus lebend erreichen. Unter der Gesamtzahl aller Angiographien findet sich nur bei etwa 0,1–1 % ein Hauptstamm<u>verschluss</u>, bei etwa 4–5 % eine signifikante Hauptstamm<u>läsion</u> (Stenose oder Verschluss) [4, 5]. Die EKGs der Patienten mit LM-Verschluss bieten ein bunteres Bild als jene mit LM-Stenose: Bei 75 % zeigt sich das Bild eines STEMI als Ausdruck der transmuralen Myokardischämie [6]. In den früheren Serien betreffend ACS mit ursächlicher LM-Läsion wurde nicht zwischen LM-Verschluss und subtotaler LM-Stenose unterschieden, sodass mit „Hauptstamm-EKG" nahezu ausschließlich das

Abbildung 1: Links: Verschluss des linken Hauptstamms; **rechts:** hochgradige Stenose der dominanten RCA und des Ramus interventricularis posterior.

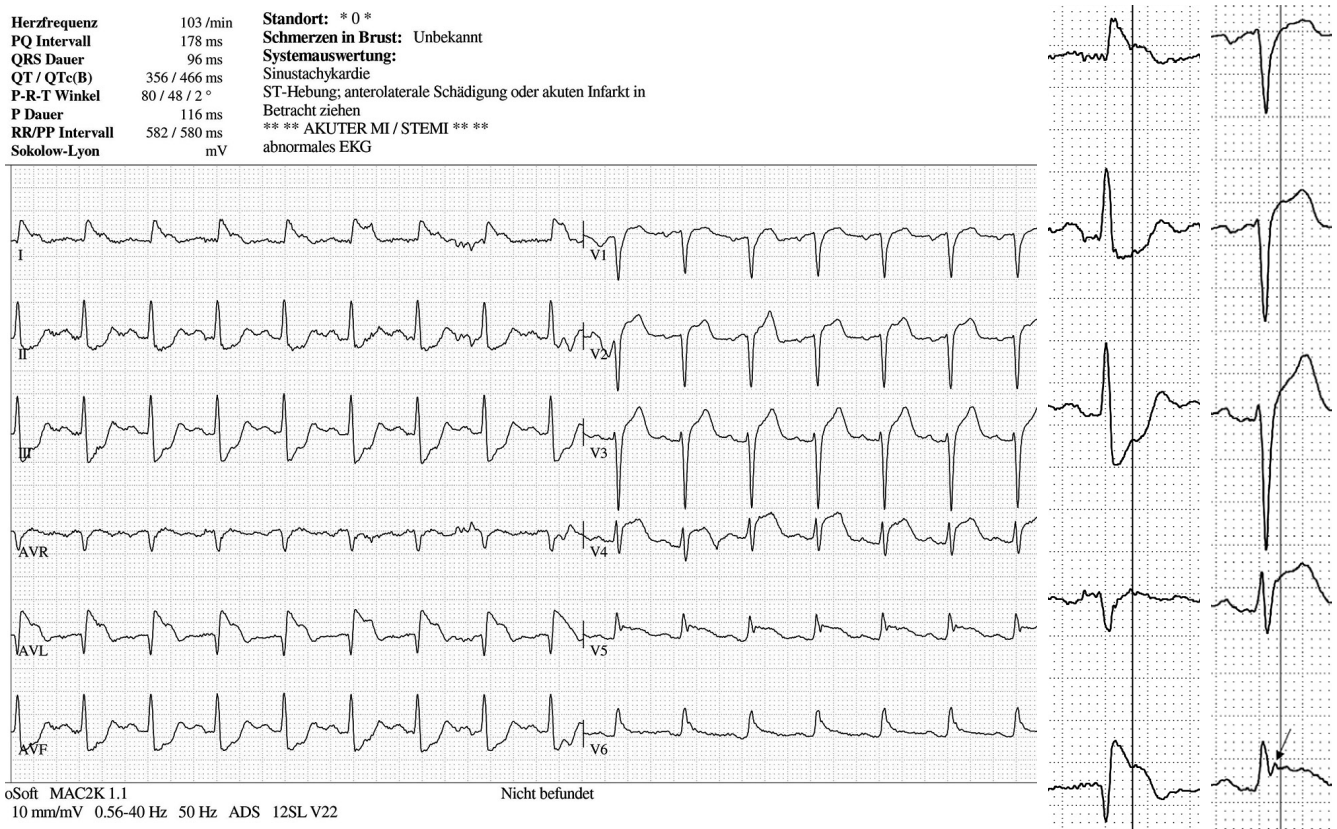

Abbildung 2: Links: 12-Kanal-EKG mit der automatischen Analyse; **Mitte:** Extremitätenableitungen mit Markierung des J-Punktes (Strich); **rechts:** Brustwandableitungen mit Markierung des J-Punktes (Strich) und terminaler Fraktionierung des QRS (Pfeile). Filterung 0,56–40 Hz: Feine QRS-Details wie Fraktionierungen werden geglättet. Empfohlen ist eine Filterung von 0,56–150 Hz [1].

oben diskutierte Bild der globalen subendokardialen Ischämie assoziiert wird. Natürlich besteht auch bei ACS-Patienten mit diesem EKG-Muster entsprechend der ausgedehnten Ischämie eine schlechte Prognose und somit die Indikation zur akuten Revaskularisation [7].

Die bei unserer Patientin vorliegende Kombination von ST-Hebung in I, aVL, V_2–V_6 und massiven spiegelbildlichen Senkungen in den inferioren Ableitungen ist eines von mehreren typischen EKG-Bildern bei komplettem Verschluss des linken Hauptstamms [2, 6]. Die automatische Analyse „Anterolateralinfarkt" ist richtig: Idente Bilder kann man auch bei einem Verschluss eines diagonalen Astes der LAD finden (Beispiel: Abb. 4). Die Erklärung ist, dass ein LM-Verschluss eine Kombination aus extensivem LAD- und CX-Infarkt ist. Bei extensivem LAD-Infarkt weist der ST-Vektor in der Frontalebene nach superior, bei CX-Infarkt zwischen inferior und lateral. Der Summenvektor weist je nach Verteilungstyp und eventuell vorhandener asym-

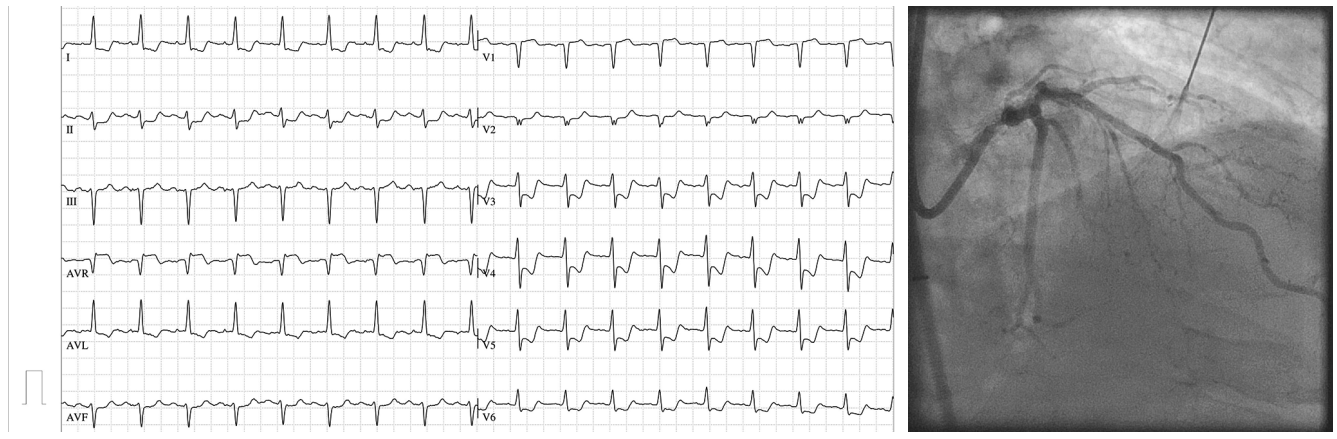

Abbildung 3: Links: EKG eines 80-Jährigen mit kritischer Stenose des LM drei Stunden nach Schmerzbeginn; **rechts:** Koronarangiographie. Es besteht eine ST-Hebung in aVR, geringer in V_1. Acht der übrigen Ableitungen weisen ST-Senkungen im Sinne einer diffusen Innenschichtischämie auf. Gleiche Bilder findet man bei LM-Verschluss mit Kollateralisierung [6].

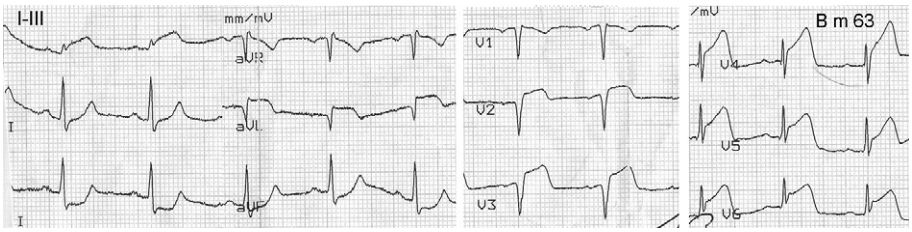

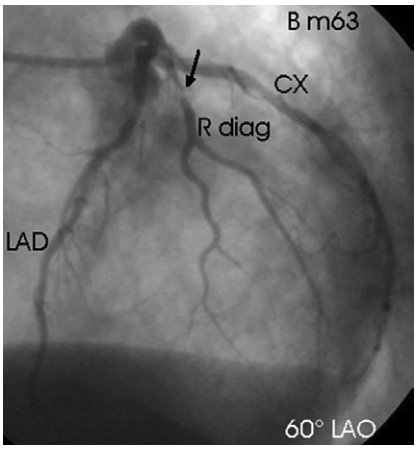

Abbildung 4: Links: EKG bei Verschluss eines großen diagonalen Astes bei einem 63-Jährigen sechs Stunden nach Schmerzbeginn; **rechts:** Koronarangiographie. Die maximale ST-Auslenkung in der Frontalebene ist die spiegelbildliche Senkung in III, die maximale ST-Hebung in der Horizontalebene ist in V_4, der ST-Vektor somit fast ident mit jenem in Abbildung 2. Im Angiogramm ist die fadenförmige Stenose des großen diagonalen Astes kurz nach dem Abgang aus der LAD sichtbar.

metrischer Kollateralisierung in Richtung anterolateral, weg von III. Für die Horizontalebene gilt: Bei extensivem LAD-Infarkt weist der ST-Vektor nach anterior Richtung V_1–V_6, bei CX-Infarkt nach posterior und lateral [4]. Der Summenvektor weist in Richtung V_4 oder V_5, woraus ein isoelektrischer ST-Abgang in V_1 resultiert. Grundprinzip ist also, dass beim LM-Verschluss in beiden im EKG abgebildeten Ebenen weitgehend entgegengesetzt gerichtete Vektoren einen Summenvektor ergeben, die dem Vektor, der bei einem Diagonalast- (oder hohen Marginalast-) Verschluss entsteht, entspricht.

Zwei Veränderungen des terminalen QRS sind zu bemerken: Verlust der S-Welle in V_5, verbunden mit dem Abgang des angehobenen ST-Segments von der absteigenden R-Welle. Dieses Phänomen ist schon lange bekannt und hat sowohl prognostische als auch diagnostische Bedeutung: Patienten mit dieser Veränderung haben eine schlechtere Prognose hinsichtlich Mortalität im Vergleich zu Patienten mit STEMI ohne terminale QRS-Veränderung [9]. Wenn vorhanden, tritt es sehr früh im Infarktverlauf auf, ist also ähnlich wie ein „Erstickungs-T“ ein Hinweis für ein noch sehr frühes Infarktstadium [10].

Die zweite Veränderung ist die Verbreiterung des terminalen QRS. In V_5 und V_6 ist eine diskrete Fragmentierung (zusätzliche Zacke) zu sehen, die die Verbreiterung des QRS verursacht. Ursächlich ist eine lokal verzögerte Depolarisation. Patienten mit dieser Form der QRS-Verbreiterung haben eine bis zu 4× höhere Spitalsmortalität [11]. Zu bemerken ist, dass das EKG leider mit einer Low-Pass-Filterung von 40 Hz geschrieben wurde, wodurch feine QRS-Fragmentierungen (diese wären bei ordnungsgemäßer Filtereinstellung von 150 Hz vermutlich auch in den QRS-Komplexen der Extremitätenableitungen zu sehen) weggefiltert werden.

Das „Hauptstamm-Verschluss-EKG“

Wie erwähnt, erfüllen etwa ¾ aller EKGs bei akutem komplettem Verschluss des linken Hauptstamms STEMI-Kriterien (signifikante ST-Hebung in zwei zusammengehörigen Ableitungen). Die Verteilung der Ableitungen mit Hebungen ist wie folgt (Zahlen gerundet, Summe daher 99 %) [6]:

- I, aVL, Brustwand ohne V_1: ca. 54 % (das Muster unserer Patientin)
- I, aVL, Brustwand mit V_1: ca. 25 %
- I, aVL, aVR ca. 14 %
- andere Verteilung: ca. 6 %

Ein Viertel aller EKGs bei akutem komplettem Verschluss des linken Hauptstamms weist keine STEMI-Kriterien auf. Die Verteilung der Ableitungen mit ST-Hebungen bei diesen „NSTEMI- EKGs“ ist:

- aVR: ca. 39 %
- aVR, aVL: ca. 45 % (siehe Abb. 5)
- aVR + V_1: ca. 15 %

Patienten mit Hebung in aVR oder aVR + V_1 weisen im Sinne einer ausgedehnten Innenschichtischämie ausgedehnte ST-Senkungen in sechs oder mehr Ableitungen auf. Laut Liu et al. [6] kommt es aufgrund ausreichender Kollateralisierung nicht zur transmuralen Ischämie mit Ausbildung eines STEMI. Die Sonderstellung von aVR ist die, dass diese Ableitung auf die Innenseite des Herzens gerichtet ist und daher bei diffuser Innenschichtischämie eine ST-Hebung aufweist.

Eine Hebung in aVR + aVL ist ebenfalls mit diffuser Innenschichtischämie vereinbar. Bei weitgehendem Fehlen von ST-Senkungen in der Mehrzahl der Ableitungen V_2–V_6 muss jedoch von einer transmuralen Ischämie ausgegangen werden (vgl. Legende zu Abb. 5).

Bei 50 % aller Patienten besteht auch ein Rechtsschenkelblock, ein links anteriorer Hemiblock oder eine Kombination aus beiden (Abb. 5). Ein Linksschenkelblock ist selten.

Zusammenfassung

EKGs von Patienten mit angiographisch nachgewiesenem, akutem vollständigem Verschluss des LM sind selten. Klinisch präsentieren sich die Patienten hämodynamisch, oft auch rhythmologisch und respiratorisch instabil. Im Gegensatz zu früheren Berichten (und verbreiteter Meinung) erfüllen ca. ¾ der EKGs bei akutem LM-Verschluss die Kriterien eines STEMI. Das EKG-Bild kann dem eines vergleichsweise „harmlosen“ Anterolateralinfarkts gleichen.

Patienten mit NSTEMI weisen eine Hebung in aVR auf, oft auch in V_1 oder aVL, verbunden mit ausgedehnten ST-Senkungen in den übrigen Ableitungen. Dieses Bild (außer der Kombination Hebung in aVR + aVL) findet sich auch bei der kritischen Hauptstammstenose oder bei schwerer Mehrgefäßerkrankung.

Abbildung 5: Links: EKG eines 71-Jährigen mit akutem Verschluss des LM drei Stunden nach Schmerzbeginn; **rechts:** Angiographie.
Es bestehen ein breiter bifaszikulärer Block, geringe ST-Hebung in aVR, deutlich in aVL. Formal liegt ein NSTEMI vor. Massive ST-Senkung in den inferioren Ableitungen, geringer in V_6. Der isoelektrische ST- Abgang in V_1–V_5 spricht dafür, dass entgegengesetzt gerichtete Verletzungsvektoren Richtung anterior und posterior vorliegen, wie am Beispiel unserer Patientin (Abb. 2, Diskussion) beschrieben. Die QRS-Amplitude ist in vielen Ableitungen reduziert. Es ist somit von massivem Verlust an Myokardmasse und Transmuralität des Infarkts auszugehen. Gerade bei Infarkten, die aufgrund ihrer Größe gegenüberliegende Myokardareale betreffen, wird die Definition eines STEMI oft nicht erfüllt.

Bei 50 % aller Patienten mit LM-Verschluss besteht zusätzlich ein Rechtsschenkelblock, ein links anteriorer Hemiblock oder ein bifaszikulärer Block, ähnlich wie beim LAD-Verschluss vor Abgabe des ersten septalen Astes.

Patienten mit kritischer LM-Stenose, vor allem aber Patienten mit LM-Verschluss, haben eine schlechte Prognose und bedürfen der akuten Revaskularisation. Patienten mit den diskutierten Bildern der globalen subendokardialen Ischämie müssen der Gruppe „Very high-risk NSTE-ACS“ entsprechend den ACS-Guidelines 2023 [7] zugeordnet, akut invasiv abgeklärt und revaskularisiert werden.

Literatur:

1. Kligfield P, Gettes LS, Bailey JJ; American Heart Association Electrocardiography and Arrhythmias Committee, Council on Clinical Cardiology; American College of Cardiology Foundation; Heart Rhythm Society; et al. Recommendations for the standardization and interpretation of the electrocardiogram: part I: The electrocardiogram and its technology: a scientific statement from the American Heart Association Electrocardiography and Arrhythmias Committee, Council on Clinical Cardiology; the American College of Cardiology Foundation; and the Heart Rhythm Society: endorsed by the International Society for Computerized Electrocardiology. Circulation 2007; 115: 1306–24.

2. Fiol M, Carrillo A, Rodríguez A, et al. Electrocardiographic changes of ST-elevation myocardial infarction in patients with complete occlusion of the left main trunk without collateral circulation: differential diagnosis and clinical considerations. J Electrocardiol 2012; 45: 487–90.

3. Cerci RJ, Arbab-Zadeh A, George RT, et al. Aligning coronary anatomy and myocardial perfusion territories: an algorithm for the CORE320 multicenter study. Circ Cardiovasc Imaging 2012; 5: 587–95.

4. Showkathali R, Yalamanchi RP. Contemporary left main percutaneous coronary intervention: A state-of-the-art review. Interv Cardiol 2023; 18: e20.

5. Édes IF, Ruzsa Z, Lux Á, et al. Acute, total occlusion of the left main stem: coronary intervention options, outcomes, and recommendations. Postepy Kardiol Interwencyjnej 2018; 14: 233–9.

6. Liu C, Yang F, Hu Y, Zhang J, et al. Combining electrocardiographic criteria for predicting acute total left main coronary artery occlusion. Front Cardiovasc Med 2022; 9: 936687.

7. Byrne RA, Rossello X, Coughlan JJ, et al; ESC Scientific Document Group. 2023 ESC Guidelines for the management of acute coronary syndromes: Developed by the task force on the management of acute coronary syndromes of the European Society of Cardiology (ESC). Eur Heart J 2023; 44: 3720–826.

8. Andersen MP, Terkelsen CJ, Sørensen JT, et al. The ST injury vector: electrocardiogram-based estimation of location and extent of myocardial ischemia. J Electrocardiol 2010; 43: 121–31.

9. Mulay DV, Mukhedkar SM. Prognostic significance of the distortion of terminal portion of QRS complex on admission electrocardiogram in ST segment elevation myocardial infarction. Indian Heart J 2013; 65: 671–7.

10. Barnhill JE 3rd, Tendera M, Cade H, et al. Depolarization changes early in the course of myocardial infarction: significance of changes in the terminal portion of the QRS complex. J Am Coll Cardiol 1989; 14: 143–9.

11. Luo G, Li Q, Duan J, et al. The predictive value of fragmented QRS for cardiovascular events in acute myocardial infarction: A systematic review and meta-analysis. Front Physiol 2020; 11: 1027.

Korrespondenzadresse:
OA Dr. Nicolas Redl
Klinische Abteilung für Innere Medizin I
Universitätsklinikum Krems an der Donau
A-3500 Krems, Mitterweg 10
E-Mail: Nicolas.Redl@krems.lknoe.at

Mitteilungen aus der Redaktion

Besuchen Sie unsere Rubrik

☑ **Medizintechnik-Produkte**

Neues CRT-D Implantat
Intica 7 HF-T QP von Biotronik

Artis pheno
Siemens Healthcare Diagnostics GmbH

Philips Azurion:
Innovative Bildgebungslösung

Aspirator 3
Labotect GmbH

InControl 1050
Labotect GmbH

e-Journal-Abo

Beziehen Sie die elektronischen Ausgaben dieser Zeitschrift hier.

Die Lieferung umfasst 4–5 Ausgaben pro Jahr zzgl. allfälliger Sonderhefte.

Unsere e-Journale stehen als PDF-Datei zur Verfügung und sind auf den meisten der marktüblichen e-Book-Readern, Tablets sowie auf iPad funktionsfähig.

☑ **Bestellung e-Journal-Abo**

Haftungsausschluss

Die in unseren Webseiten publizierten Informationen richten sich **ausschließlich an geprüfte und autorisierte medizinische Berufsgruppen** und entbinden nicht von der ärztlichen Sorgfaltspflicht sowie von einer ausführlichen Patientenaufklärung über therapeutische Optionen und deren Wirkungen bzw. Nebenwirkungen. Die entsprechenden Angaben werden von den Autoren mit der größten Sorgfalt recherchiert und zusammengestellt. Die angegebenen Dosierungen sind im Einzelfall anhand der Fachinformationen zu überprüfen. Weder die Autoren, noch die tragenden Gesellschaften noch der Verlag übernehmen irgendwelche Haftungsansprüche.

Bitte beachten Sie auch diese Seiten:

Impressum **Disclaimers & Copyright** **Datenschutzerklärung**