Journal für
Kardiologie
Austrian Journal of Cardiology
Österreichische Zeitschrift für Herz-Kreislauferkrankungen

Technische Aspekte der Strain-Echokardiographie // Technical aspects of strain echocardiography

Blessberger H, Hackl M
Bergler-Klein J

Journal für Kardiologie - Austrian Journal of Cardiology 2024; 31 (5-6), 104-112

Homepage:
www.kup.at/kardiologie
Online-Datenbank
mit Autoren-
und Stichwortsuche

ÖKG Österreichische Kardiologische Gesellschaft
Offizielles Partnerjournal der ÖKG

EUROPEAN SOCIETY OF CARDIOLOGY®
Member of the ESC-Editor's Club

Offizielles Organ des Österreichischen Herzfonds

ACVC Association for Acute CardioVascular Care
In Kooperation mit der ACVC

Indexed in ESCI part of Web of Science
Indexed in EMBASE

Krause & Pachernegg GmbH • Verlag für Medizin und Wirtschaft • A-3003 Gablitz
P.b.b. 02Z031105M, Verlagsort: 3003 Gablitz, Linzerstraße 177A/21 Preis: EUR 10,–

Medtronic
Engineering the extraordinary

Expert 2 Expert 2026

15.01. – 17.01.2026, Linz

Gemeinsam für eine bessere Patientenversorgung.

OmniaSecure | Micra 2 | Aurora | Affera | LINQ II | TYRX

Vorabanmeldung aufgrund limitierter Plätze notwendig.
Bei Interesse bitte bei Ihrem Medtronic Außendienstmitarbeiter anfragen.

For personal use only. Not to be reproduced without permission of Krause & Pachernegg GmbH.

Technische Aspekte der Strain-Echokardiographie

H. Blessberger[1], M. Hackl[2], J. Bergler-Klein[3]

Kurzfassung: Die Strain-Echokardiographie hat Einzug in den klinischen Alltag des Echolabors gehalten. Neben dem globalen linksventrikulären Strain finden nun auch rechtsventrikuläre und linksatriale Strainmessungen immer stärker Anwendung. Dieser Artikel erläutert die Grundprinzipien der Straintechnik, beleuchtet die technischen Aspekte der praktischen Durchführung und fasst die derzeitigen klinischen Anwendungsgebiete der einzelnen Verfahren kurz zusammen.

Schlüsselwörter: Speckle-Tracking, Strain-Echokardiographie, globaler longitudinaler linksventrikulärer Strain, rechtsventrikulärer Strain, linksatrialer Strain

Abstract: Technical aspects of strain echocardiography. Strain echocardiography has become part of the daily clinical routine in the echo lab. In addition to global longitudinal left ventricular strain, right ventricular and left atrial strain measurements are now increasingly being used. This article explains the basic principles of myocardial strain measurements, highlights the technical aspects of its practical implementation, and briefly summarizes the current main clinical applications of different strain types. **J Kardiol 2024; 31 (5–6): 104–12.**

Key words: Speckle tracking, strain echocardiography, global longitudinal left ventricular strain, right ventricular strain, left atrial strain.

Abkürzungen:

AV	Atrioventrikulär
EACVI	European Association of Cardiovascular Imaging
EF	Ejektionsfraktion
ESC	European Society of Cardiology
GLS	Globaler longitudinaler Strain
HFpEF	Heart Failure with preserved Ejection Fraction
IVS	Interventrikuläres Septum
LA	Linksatrial
LAScd	Linksatrialer Conduit Strain
LASct	Linksatrialer Contraction Strain
LASr	Linksatrialer Reservoir Strain
LV	Linksventrikulär
LVOT	Linksventrikulärer Ausflusstrakt
ROI	Region of Interest
RV	Rechtsventrikulär
RV FWS	Rechtsventrikulärer Free Wall Strain
TAPSE	Tricuspid Annular Plane Systolic Excursion
VHF	Vorhofflimmern

Grundprinzipien

Der Strain beschreibt als sogenannter Deformationsparameter die Verkürzung bzw. die Verdickung eines myokardialen Segments. Er ist eine dimensionslose Größe und wird in Prozent angegeben. Die Berechnung des Strains erfolgt nach der Formel [1]:

$$\text{Strain} = (\text{Länge}_{(\text{enddiast.})} - \text{Länge}_{(\text{endsyst.})})/\text{Länge}_{(\text{enddiast.})}$$

Dabei zeigt ein negatives Vorzeichen eine Kontraktion oder Verdünnung an, ein positives Vorzeichen eine Dilatation oder Verdickung des Myokards.

Die Kontraktion des linken Ventrikels ist komplex und entspricht aufgrund des zirkulären Faserverlaufes am ehesten der Auswringbewegung eines Handtuchs. Dabei kann man die Kontraktionsbewegung in drei wesentliche Komponenten aufteilen: eine longitudinale Kontraktion (Verkürzung entlang der Ventrikellängsachse), eine zirkumferenzielle Kontraktion (tangentiale Verkürzung im Querschnitt entsprechend einer Verkleinerung des Ventrikeldurchmessers in der kurzen Achse) und eine radiale Kontraktion (Verdickung des Myokards während der Kontraktion in der kurzen Achse). Entsprechend dieser drei Komponenten kann man einen longitudinalen, zirkumferenziellen und radialen Strain beschreiben [2]. Während der Kontraktion in der Systole kommt es dabei zu einer Verkürzung im Bereich der Längsachse und des Querdurchmessers mit entsprechend negativen longitudinalen und zirkumferenziellen Strainwerten. Da sich das Myokard systolisch verdickt, ist der gemessene radiale Strain jedoch positiv. Die Veränderung des Strains pro Zeiteinheit wird als Strainrate (Einheit 1/sec) bezeichnet.

Es besteht prinzipiell die Möglichkeit, oben genannte Deformationsparameter des linken Ventrikels mit unterschiedlichen Verfahren zu messen. Dabei ist eine Messung der Gewebegeschwindigkeit, über die der Strain ermittelt werden kann, mittels Tissue-Doppler-Imaging (TDI) schon länger verfügbar. Da die Messergebnisse bei dieser Doppler-Technik aber maßgeblich vom Einschallwinkel der Ultraschallstrahlen auf das Myokard abhängen und auch andere Limitationen vorliegen, wird derzeit vor allem die sogenannte Speckle-Tracking-Technologie, die nicht vom Einschallwinkel abhängig ist, zur Messung der Deformationsparameter verwendet. Dabei macht man sich natürliche akustische Marker im Myokard zunutze, die als „Speckles“ (Flecken) bezeichnet werden (Abb. 1). Sie entstehen durch die Streuung der Ultraschallstrahlen an kleinen Strukturen und verleihen dem Myokard seine spezifische Textur. Ein kleiner Myokardabschnitt mit mehreren dieser Speckles („kernel“) wird nun gleich einem Fingerabdruck von einer Software gespeichert und über den gesamten Herzzyklus verfolgt („getrackt“). Während des Herzzyklus bewegen sich innerhalb des beobachteten Be-

Eingelangt und angenommen am 15.02.2024

Aus der [1]Klinik für Kardiologie und Internistische Intensivmedizin (Interne I), Med. Campus III, Kepler Universitätsklinikum Linz; der [2]Abteilung für Innere Medizin und Kardiologie, Klinikum Klagenfurt am Wörthersee und aus der [3]Klinik für Innere Medizin II – Klinische Abteilung für Kardiologie, Allgemeines Krankenhaus der Stadt Wien, Medizinische Universität Wien

Korrespondenzadresse: OA Dr. Hermann Blessberger, Klinik für Kardiologie und Internistische Intensivmedizin (Interne I), Med. Campus III, Kepler Universitätsklinikum Linz, A-4021 Linz, Krankenhausstraße 9; E-Mail: hermann.blessberger@kepleruniklinikum.at

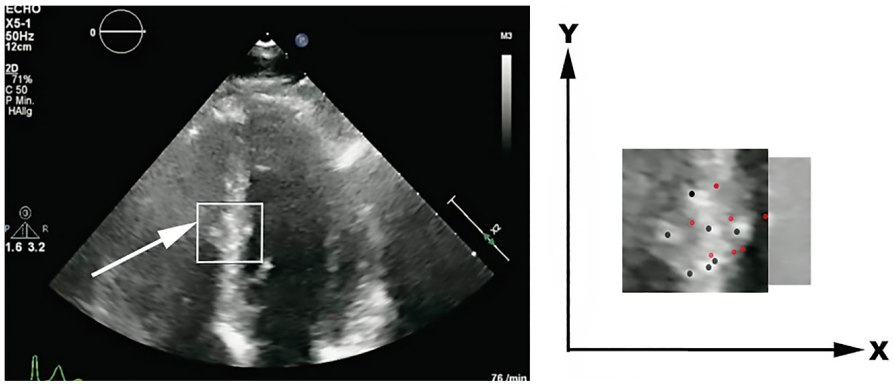

Abbildung 1: Ein Muster von Speckles im Myokard wird wie ein Fingerabdruck erfasst. Die räumliche Verlagerung dieses Fingerabdrucks während des Herzzyklus wird von der Software nachverfolgt („getrackt"). **Links:** Apikaler 4-Kammer-Blick mit Speckle-Muster (Pfeil, weißes Quadrat). **Rechts:** Verlagerung des Speckle-Musters. **Vordergrund:** Schwarze Punkte repräsentieren Myokard-Speckles in der Diastole. **Hintergrund:** Rote Punkte repräsentieren Myokard-Speckles in der Systole.

reichs die Speckles relativ zu- bzw. auseinander. Aus diesen räumlichen Verlagerungen wird dann durch eine Software gemäß oben angeführter Formel der Strain für den gesamten linken Ventrikel (global) in der jeweiligen Schnittebene berechnet. Darüber hinaus kann dann in weiterer Folge auch der Strain der jeweiligen myokardialen Segmente (regional) berechnet werden. Als klinisch robustester und derzeit am meisten angewandter klinischer Parameter hat sich der globale longitudinale Strain (GLS) des linken Ventrikels herauskristallisiert [3].

Praktische Durchführung der Messung des GLS des linken Ventrikels

Die Strain-Bestimmung ist ein semi-automatisiertes Post-Processing-Verfahren, das bei Aufzeichnung geeigneter Bildschleifen nur wenige Minuten in Anspruch nimmt. Dabei ist zu beachten:

- Ein EKG muss zur zeitlichen Bestimmung von Systole und Diastole in guter Qualität mit aufgezeichnet werden. Dies ist üblicherweise ausreichend zur zeitlichen Erfassung der Phasen des Herzzyklus. Zusätzlich kann bei Bedarf (selten notwendig) auch noch der Schluss der Aortenklappe zeitlich definiert werden (z. B. visuell im apikalen 3-Kammer-Blick oder mit Doppler im LVOT).
- Zur Bestimmung des linksventrikulären longitudinalen Strains werden jeweils ein 4-Kammer-, 2-Kammer- und 3-Kammer-Blick des linken Ventrikels unter bestmöglicher Nutzung des Ultraschallsektors aufgezeichnet. Die Bildwiederholungsrate soll dabei numerisch in etwa so hoch wie die Herzfrequenz sein. Der linke Ventrikel soll dabei optimiert dargestellt werden, d. h. den gesamten Sektor ausfüllen und während des Herzzyklus den Sektor nicht verlassen oder von Lungengewebe überlagert werden. Die basalen Teile der Vorhöfe können außerhalb des Sektors liegen (d. h. abgeschnitten werden).
- Visuelle Kontrolle, ob das Myokard in der jeweiligen Schnittebene richtig erfasst und auch während des gesamten Herzzyklus adäquat verfolgt („getrackt") wird (laufende Bildschleife, in der die „Region of Interest" (ROI) und das Myokard über den gesamten Herzzyklus hinweg kongruent sind).
- Myokardsegmente, die trotz bestmöglicher Optimierung die Schnittebene des Sektors während des Herzzyklus verlassen oder inadäquat getrackt werden, müssen deaktiviert und von der Analyse ausgeschlossen werden.

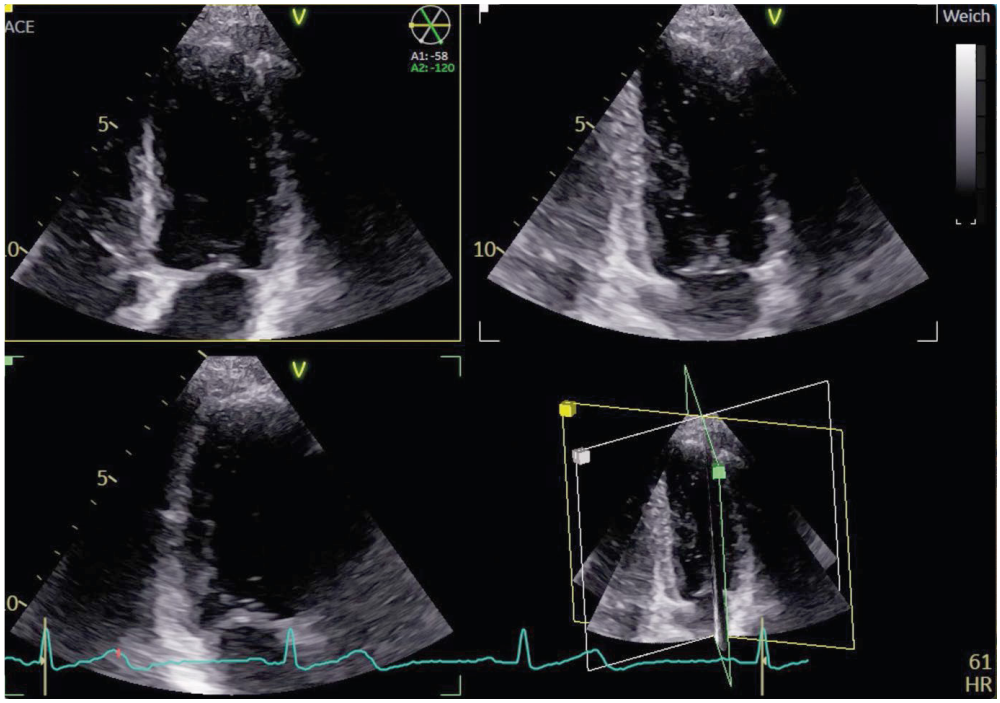

Abbildung 2: Triplane Aufnahme des linken Ventrikels mit einem 3D-Schallkopf (apikaler 4-Kammer-Blick **links oben,** 2-Kammer-Blick **rechts oben,** 3-Kammer-Blick **links unten**).

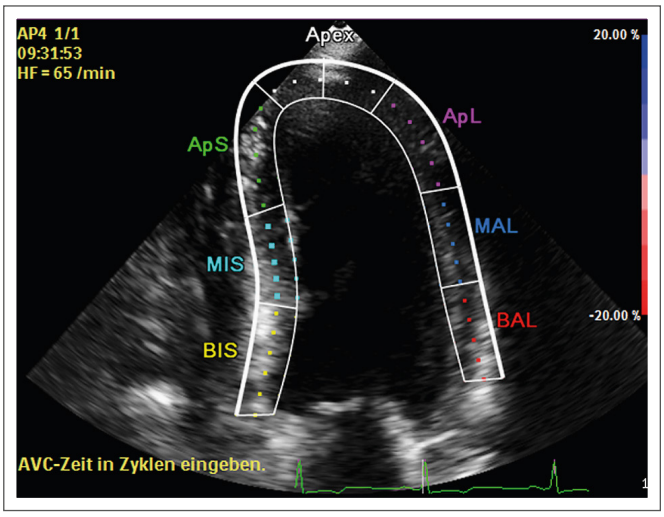

Abbildung 3: Apikaler 3-Kammer-Blick optimiert für den linken Ventrikel mit Region of Interest (ROI).

- Bei Vorhofflimmern muss die Herzfrequenz < 100/min. sein, und die letzten 2 Schläge vor dem evaluierten Indexschlag sollen ein möglichst identes RR-Intervall aufweisen. Für die Analyse wird ein repräsentativer Indexschlag idealerweise mit einem 3D-Schallkopf triplan aufgezeichnet (d. h. 4-Kammer-, 2-Kammer- und 3-Kammer-Blick auf einmal, siehe Abb. 2), wenn verfügbar. Hier steht dem Vorteil eines identen RR-Intervalls in allen Schnittebenen der Nachteil einer meist geringeren Bildwiederholungsrate gegenüber. Die drei apikalen Schnitte können aber auch separat mit möglichst identen RR-Intervallen aufgenommen werden (höhere Bildwiederholungsrate, aber nicht völlig idente RR-Intervalle). Es sollen 2–3 Messungen von unterschiedlichen Schlägen gemittelt werden [4, 5]. Die Mittelung bei mehreren Messungen erfolgt je nach Software-Hersteller entweder automatisch oder muss händisch durchgeführt werden.
- Follow-up-Messungen sollen jeweils mit Geräten desselben Herstellers durchgeführt werden (siehe unten „Referenzwerte des linksventrikulären Strains“).

Im Rahmen des Post-Processings kann nun der Strain mit einer spezifischen Software gemessen werden. Hierbei werden die Endo- und Epikardgrenzen bei Auswahl der Bildschleife automatisch detektiert. Der Anwender muss nun diese Grenzen sowie die Breite der ROI überprüfen und manuell adjustieren (Abb. 3). Die ROI-Breite kann mit den neuen Software-Versionen bei manchen Herstellern bereits für jedes myokardiale Segment in der Breite separat adjustiert werden. Das Festlegen der ROI kann bei suboptimaler Bildqualität aufgrund der schlechten Definierbarkeit der endokardialen Grenze herausfordernd sein. Es ist darauf zu achten, dass das echoreiche Perikard außerhalb der ROI liegt, da dies sonst zur Berechnung falscher Werte führen kann. Die Software berechnet nun den systolischen Spitzenstrain für die gesamte Länge des linksventrikulären Myokards. Gleichzeitig wird das Myokard automatisch in 6 gleich große Myokardabschnitte unterteilt und für jeden dieser Abschnitte auch ein regionaler segmentaler Strainwert berechnet. Die Strainwerte müssen so für alle 3 Schnittebenen ermittelt werden, damit schließlich ein GLS für den gesamten linken Ventrikel ermittelt werden kann. Derzeit gängige Softwarepakete ermöglichen die Darstellung der Ergebnisse in einem Bull's-Eye-View (Werte für alle 16 bzw. 17 linksventrikulären Segmente). Dabei werden die regionalen Strainwerte für die einzelnen Segmente angezeigt und diese auch abgestuft farbkodiert (Abb. 4). Eine dunkelrote Färbung signalisiert gute systolische longitudinale Kontraktilität. Je heller die Rotfärbung (hellrot/rosa), desto eingeschränkter ist die Kontraktion. Die Farbe Blau signalisiert eine Dilatation des myokardialen Segments in der Systole (mit korrespondierend positiven Strainwerten). Daneben erfolgt auch eine Darstellung der Kurven des zeitlichen Verlaufes der Kontraktion für alle Segmente, was eine Evaluierung der zeitlichen Synchronizität der Kontraktion ermöglicht. Alternativ können auch die Strainrate oder die Zeit bis zur maximalen Kontraktion angezeigt werden.

Referenzwerte des linksventrikulären Strains

Für alle Strain-Komponenten wurden Referenzwerte für den linken Ventrikel publiziert (Tab. 1) [3, 6, 7]. Dabei ist zu beachten, dass die erhobenen Referenzwerte je nach kommerziellem Anbieter und Softwareversion leicht variieren können [8, 9]. Der systolische longitudinale Spitzenstrain („longitudinal peak systolic strain“) wird anbieterabhängig als „endokardialer“ Strain berechnet oder über die gesamte Dicke des Myokards gemittelt gemessen (also über die gesamte ROI). Davon unabhängig weisen die basalen Segmente dabei natürlicherweise eine etwas geringere longitudinale Kontraktion auf als die apikalen Segmente [7]. Der niedrigste zu erwartende GLS-Wert lag in einer multizentrischen Studie an 549 gesunden Probanden bei etwa –17,0 % (Männer: –16,7 %,

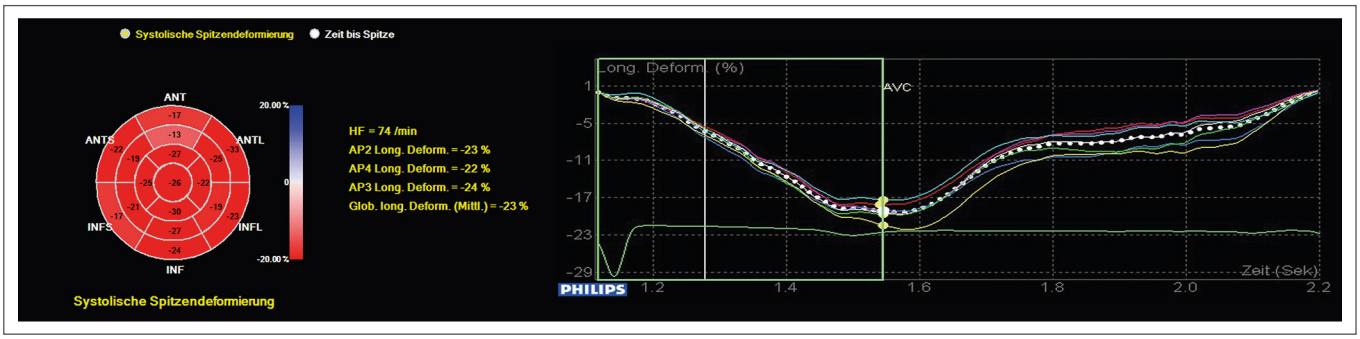

Abbildung 4: Links: Bull's-Eye-View mit allen 17 linksventrikulären Segmenten. Die Farbcodierung zeigt eine gute longitudinale Kontraktilität aller Segmente an. Der GLS beträgt –23,0 %. **Rechts:** zugehörige segmentale Strainkurven. Die Maxima der systolischen Kontraktion (= Minima der Kurven) fallen zeitlich zusammen (synchrone Kontraktion aller Segmente). Divergieren die Kurven hinsichtlich des zeitlichen Auftretens ihrer Minima, handelt es sich um eine dyssynchrone Kontraktion der linksventrikulären Segmente. Dies kann beispielsweise beim Vorliegen eines Linksschenkelblocks beobachtet werden.

Frauen: –17,8 %) [3]. Die Auswertung erfolgte hierbei für alle Probanden mit einer anbieterunabhängigen Software. Die longitudinalen Strainwerte zeigten sich in einer multivariaten Analyse von Geschlecht und Alter beeinflusst [3]. Dabei waren die erhobenen Strainwerte (alle Komponenten) bei Männern niedriger als bei Frauen. Der longitudinale Strain nahm mit dem Alter ab, während der zirkumferenzielle und der radiale Strain zunahmen. All diese Veränderungen waren jedoch für den longitudinalen Strain in absoluten Zahlen gering ausgeprägt mit fraglicher klinischer Relevanz.

Auch die Vergleichbarkeit von Strainmessungen zwischen den Geräten verschiedener kommerzieller Anbieter ist für den globalen longitudinalen Strain am besten gegeben, wobei es bei segmentalen longitudinalen Strainwerten sowie zirkumferenziellen und radialen Strainmessungen zu größeren Abweichungen zwischen Herstellern kommen kann [3]. Zusammenfassend hat sich der globale longitudinale Strain mit sehr niedriger Inter- und Intra-Observer-Variabilität als robustester Parameter gezeigt, der auch am häufigsten klinisch Anwendung findet [3]. Wissenschaftliche Publikationen in verschiedenen Populationen ergaben jedoch unterschiedliche Mittelwerte für den globalen longitudinalen Strain des linken Ventrikels. Generell wird von der „European Association of Cardiovascular Imaging“ (EACVI) klinisch-praktisch ein Cut-off von –20 % empfohlen (Tab. 2) [10], Werte schlechter als –17 % sind auf jeden Fall auffällig [3]. Obwohl eine Harmonisierung der gemessenen Strainparameter sowie der Softwarelösungen zwischen den Anbietern bereits in einem Konsensuspapier der EACVI, der „American Society of Echocardiography“ (ASE), sowie Vertretern der Industrie beschlossen wurde ist derzeit noch zu empfehlen, Verlaufskontrollen generell mit Geräten desselben Herstellers durchzuführen [3, 9, 11].

Tabelle 1: Referenzwerte ermittelt an einer Gruppe von 549 gesunden Probanden [3]. Auswertung mit einer Anbieter-unabhängigen Strain-Softwarelösung.

Longitudinaler Strain (LV)	Mittelwert ± SD (%)	95-%-Konfidenzintervall (%)
Apikaler 4-Kammer-Blick	–22,6 ± 3,0	–16,6 bis –28,5
Apikaler 2-Kammer-Blick	–23,2 ± 3,3	–16,8 bis –29,7
Apikaler 3-Kammer-Blick	–21,6 ± 3,2	–15,3 bis –27,7
GLS für gesamten LV	–22,5 ± 2,7	–21,7 bis –26,7

GLS: globaler longitudinaler Strain, SD: Standardabweichung, LV: linker Ventrikel

Tabelle 2: Von der EACVI empfohlene Cut-offs für links- und rechtsventrikuläre longitudinale Strainwerte. Erstellt nach [10].

Longitudinaler Strain	Cut-off (%)
Globaler Strain des linken Ventrikels	normal < –20
Free-Wall-Strain des rechten Ventrikels	normal < –23

Einfluss der Bildqualität auf die Messungen des GLS des linken Ventrikels

Generell besteht die Empfehlung, eine Strain-Echokardiographie nur bei ausreichend guter Bildqualität durchzuführen [12]. Beim Aufnehmen der Bildschleifen für die Analyse ist im Besonderen ein Abschneiden des Apex bzw. lateral randbildender myokardialer Segmente und deren Verschwinden aus dem Bild während des Herzzyklus („out-of-plane motion“) zu vermeiden. Es muss für die Software möglich sein, das Myokard über den gesamten Herzzyklus hinweg zu „tracken“. Bei Lungenüberlagerung ist es auch möglich, für die Aufnahme der relevanten Bildschleifen neben Atemmanövern Linksherzkontrastmittel einzusetzen (Abb. 5) [13].

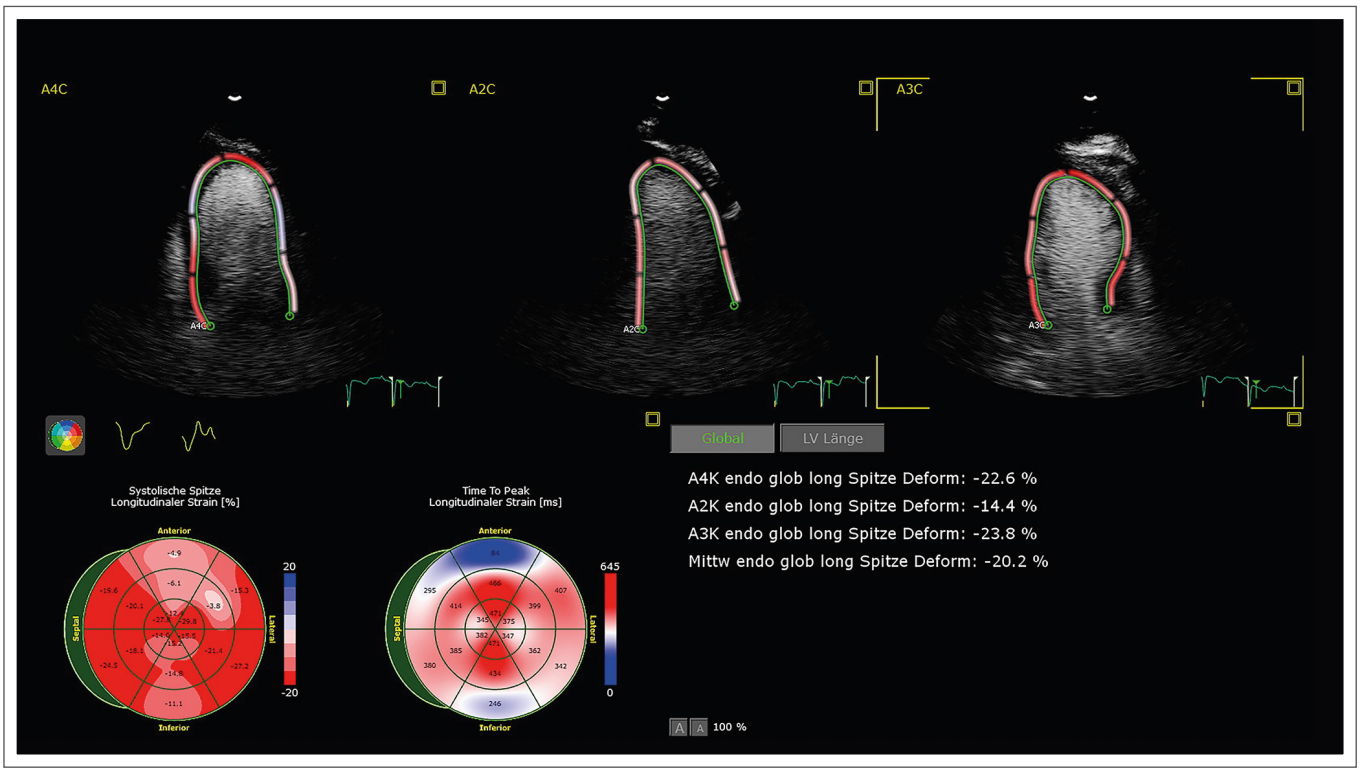

Abbildung 5: Anwendung von Linksherzechokontrastmittel (Sonovue®) bei Aufnahme der apikalen Schnitte zur besseren Darstellung des Endokards bei schlechten transthorakalen Schallbedingungen. Bei der Auswertung der drei apikalen Schnitte zeigt sich ein normaler GLS mit –20,2 %.

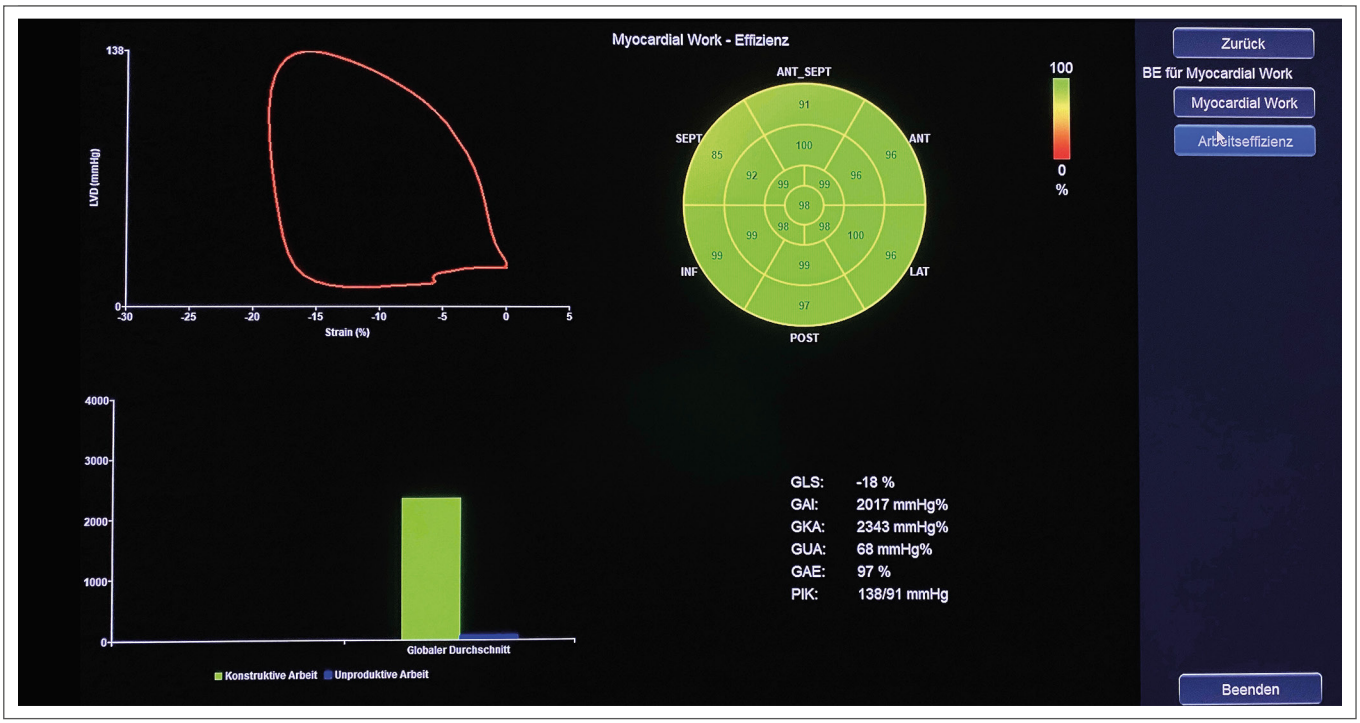

Abbildung 6: „Myocardial Work"-Applikation. Anzeige des Pressure-Strain-Loops **(links oben),** der globalen konstruktiven bzw. verschwendeten myokardialen Arbeit **links unten** sowie der globalen Arbeitseffizienz im Bull's-Eye-View **(rechts oben)**. **Rechts unten** befinden sich die Messwerte: GLS –18 %, GAI: globaler Arbeitsindex (mmHg %), GKA: globale konstruktive Arbeit (mmHg %), GUA: globale unproduktive Arbeit (mmHg %), GAE: globale Arbeitseffizienz (%). Letztere ist mit 97 % in diesem Fall im Normbereich. Der Blutdruck mit 138/91 mmHg wurde händisch gemessen und in das System eingegeben.

Einfluss der Echogeräte-Parameter auf die Messungen des GLS des linken Ventrikels

Bei den in der Erwachsenen-Echokardiographie üblichen Echogeräteeinstellungen wirken sich nach heutigem Wissen die Verstärkung (Gain), die Bildwiederholungsrate (Frame Rate), die Eindringtiefe sowie die Frequenz des Schallkopfes nicht in einem klinisch relevanten Ausmaß auf die gewonnenen GLS-Werte des linken Ventrikels aus. Hierbei ist erwähnenswert, dass die Verstärkung (Gain) lediglich eine Anzeigeoption ist und die Rohdaten nicht verändert. Bei sehr niedrigem oder hohem Gain-Setting könnte sich aber durch schlechtere Erkennbarkeit der endokardialen und epikardialen Myokardgrenzen die benutzerabhängige Festlegung der ROI verändern. In einer rezenten Studie unserer Arbeitsgruppe konnte gezeigt werden, dass die GLS-Werte im apikalen 4-Kammer-Blick durch Veränderung des Gains (+24 dB bis –24 dB) und der Bildwiederholungsrate (51–113 Bilder pro Sekunde) nicht systematisch verändert wurden [14]. Höhere Schallkopffrequenzen (untersuchtes Frequenzband: „Harmonic Imaging" zwischen 1,5/3,1 MHz und 2,0/4,3 MHz bzw. „Fundamental Imaging" zwischen 2,0 und 3,5 MHz) sowie geringere Eindringtiefen (untersuchte Eindringtiefe: Sektortiefe 12 cm bis 24 cm) waren mit einer statistisch signifikanten, aber absolut äußerst geringen und damit klinisch nicht relevanten Verringerung der longitudinalen Kontraktilität verbunden.

Ausblick: „Myocardial Work" und 3D-Strain

Die Bestimmung des GLS (wie auch die Bestimmung der EF) ist vor- und nachlastabhängig [15]. Um ein besseres Maß für die myokardiale Arbeit („myocardial work") und damit auch für den myokardialen Sauerstoffverbrauch sowie für die myokardiale Arbeitseffizienz zu haben, wurde hierfür eine Echo-Applikation entwickelt [16]. Dabei werden dieselben Bildschleifen wie zur Bestimmung des GLS herangezogen. Zusätzlich wird der systolische Blutdruck gemessen und das Ergebnis der Software zur Einschätzung des Afterloads zur Verfügung gestellt. Aus diesen Informationen werden dann Pressure-Strain-Loop-Kurven sowie zahlreiche Indizes berechnet (Abb. 6). Alters- und geschlechtsspezifische Referenzwerte wurden schon publiziert [17]. So liegt beispielsweise die so ermittelte globale Arbeitseffizienz bei > 45-Jährigen normalerweise bei 95–97 %. Gerade bei jüngeren, gut trainierten Personen oder Profisportlern könnte diese neue Applikation in Zukunft zum Ausschluss eines „falsch niedrigen" GLS-Anwendung finden.

Mit zunehmendem Einsatz der 3D-Echokardiographie in der täglichen Routine des Echolabors ist auch die Bestimmung eines 3D-Strains naheliegend. Auch hier existieren die technischen Voraussetzungen für den Einsatz schon (3D-Schallköpfe und Software-Applikationen). Allerdings stellt die niedrigere Bildwiederholungsrate und damit die niedrigere zeitliche Auflösung bei den 3D-Bildsätzen im Vergleich zum 2D-Echo derzeit noch ein gewisses Problem in der klinischen Anwendung dar, das es zu überwinden gilt.

Klinische Anwendung und Mehrwert des GLS

Der globale longitudinale Strain korreliert gut mit der linksventrikulären Auswurffraktion (EF). Allerdings sind diese beiden Werte nicht als ident zu betrachten [18]. Der Mehrwert der Strain-Echokardiographie liegt u. a. in der Detektierbarkeit „subklinischer" Einschränkungen der linksventrikulären Funktion – einer Einschränkung der longitudinalen Kontraktion (= des longitudinalen Strains) bei noch erhaltener globaler

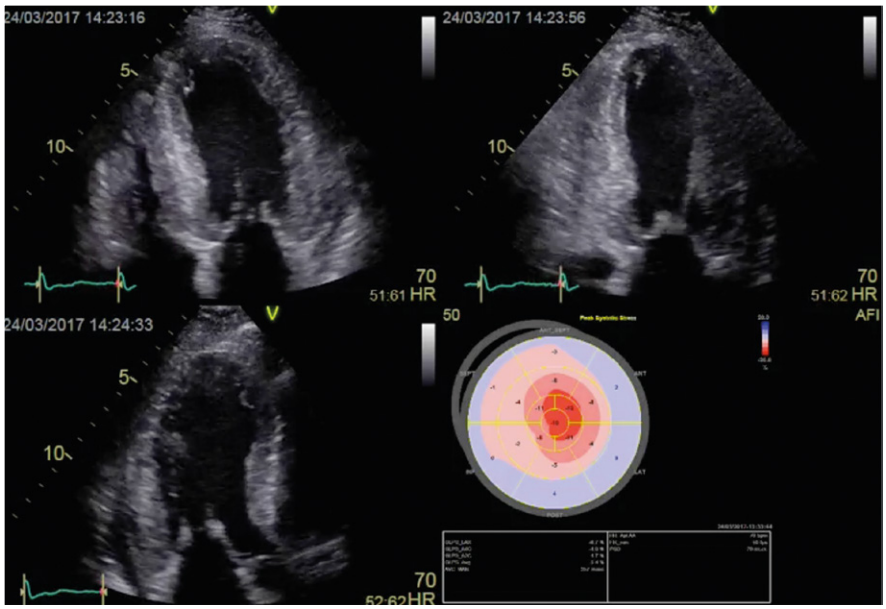

Abbildung 7: Apikaler 4-, 2- und 3-Kammerblick und zugehörige Bull's-Eye-Darstellung des linksventrikulären longitudinalen Strains: Das Muster mit erhaltener Kontraktilität am Apex und eingeschränkter Kontraktilität an der Basis und den mittleren Segmenten wird als „Cherry on top"-Muster bezeichnet und ist typisch für die kardiale Amyloidose.

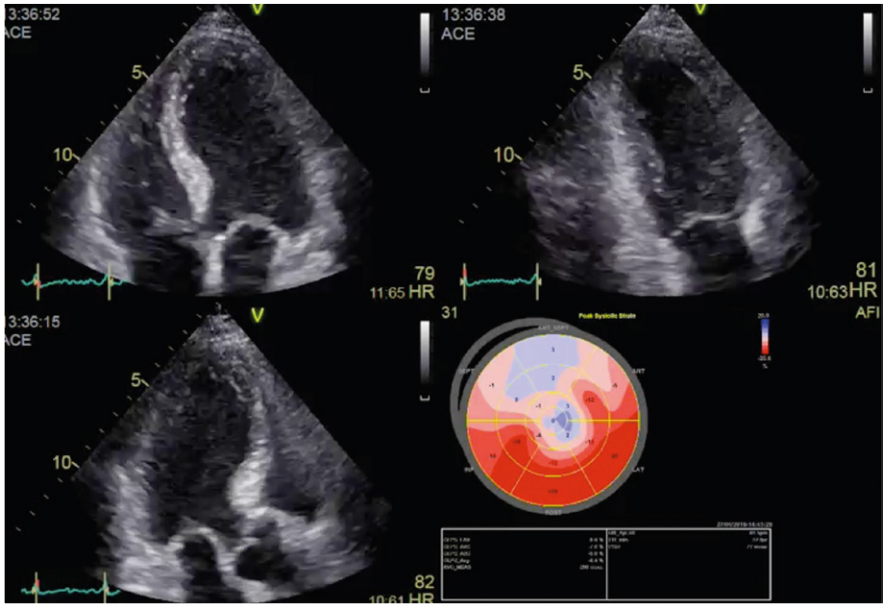

Abbildung 8: Apikaler 4-, 2- und 3-Kammerblick und zugehörige Bull's-Eye-Darstellung des linksventrikulären longitudinalen Strains: Es zeigt sich eine deutliche Einschränkung der Kontraktilität im Bereich des Apex, des Septums, der anteroseptalen Wand sowie der Vorderwand (LAD-Versorgungsgebiet) bei STEMI der Vorderwand.

Auswurffraktion. Des Weiteren können die regionale und globale Funktion des linken Ventrikels visuell dargestellt werden, was sich gut zur Verlaufsbeobachtung eignet.

Die klinischen Hauptanwendungsgebiete der linksventrikulären Strainanalyse sind derzeit das Verlaufsmonitoring der Linksventrikelfunktion unter potenziell kardiotoxischer Chemotherapie [19, 20] sowie bei möglicherweise reversiblen Kardiomyopathien (Myokarditis/inflammatorische Kardiomyopathie, Tako-Tsubo-Syndrom, peripartale Kardiomyopathie). Dabei besteht für die Anwendung des GLS zum Verlaufsmonitoring der linksventrikulären Funktion unter Chemotherapie eine Klasse-I-Empfehlung der ESC, wenn diese Funktion verfügbar ist [21]. Der GLS soll zu Beginn der Therapie (Baseline-Messung) und im weiteren Verlauf zusammen mit der EF und Biomarkern zur Überwachung der Linksventrikelfunktion erhoben werden [22]. Ein relativer Abfall des GLS um 15 % vom initialen Absolutwert unter Chemotherapie bzw. unter onkologischer Therapie kann auf Kardiotoxizität hindeuten. Dieser Befund muss aber immer in Zusammenschau mit anderen Parametern (EF und Biomarkern) interpretiert werden.

Des Weiteren kann mittels Strainanalyse eine subklinische systolische Dysfunktion identifiziert werden (z. B. bei HFpEF, bei Frühformen erblicher Kardiomyopathien oder bei Klappenerkrankungen) [23–25]. Auch bei verschiedenen Formen der Linksventrikelhypertrophie kann die Strainanalyse zusätzliche Informationen liefern (z. B. „Apical sparing/Cherry on top" bei Amyloidose, Abb. 7, oder klassisches Muster einer posterolateralen Hypokontraktilität bei M. Fabry) [26, 27]. Bei der Beurteilung regionaler Wandbewegungsstörungen besteht der Vorteil der Strain-Echokardiographie darin, dass nur die aktive Kontraktion des Myokards erfasst wird (Abb. 8) [27]. Die Verwechslung aktiver Kontraktion mit passiver Bewegung eines Narbenareales durch Zug angrenzender gesunder Myokardabschnitte („tethering effect") oder einer Relativbewegung des gesamten Herzens kann so vermieden werden [2].

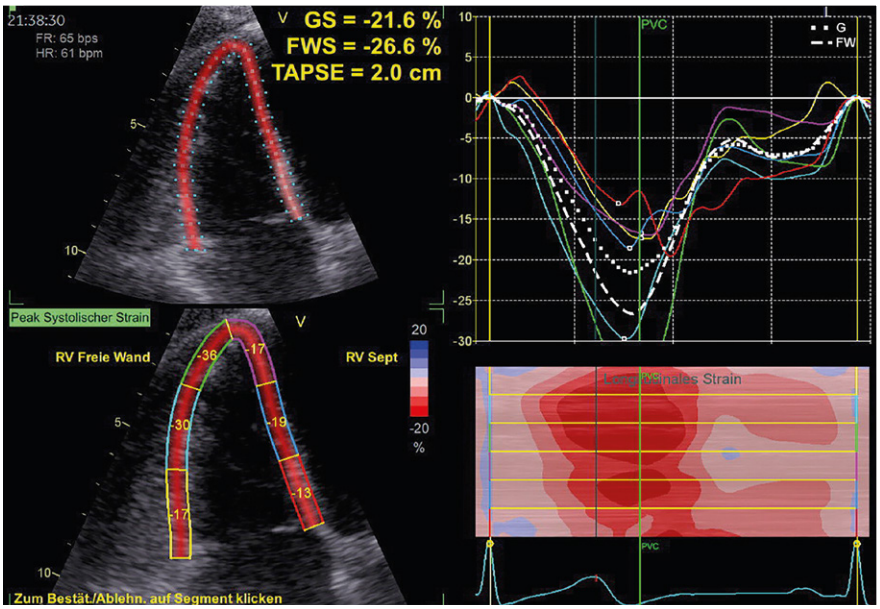

Abbildung 9: Links: Auf den rechten Ventrikel fokussierter apikaler 4-Kammer-Blick. ROI im Bereich des rechten Ventrikels (freie Wand und interventrikuläres Septum). Angezeigt werden links oben der globale Strain des rechten Ventrikels (–21,6 %), der globale rechtsventrikuläre Strain der freien Wand (–26,6 %) sowie automatisch auch die TAPSE (20 mm). Links unten werden die segmentalen rechtsventrikulären Strainwerte angezeigt. **Rechts oben:** Die Strainkurven aller rechtsventrikulärer Segmente (synchroner Kontraktionsablauf).

Die Reproduzierbarkeit der regionalen segmentalen Strainwerte ist jedoch noch geringer und die Unterschiede zwischen verschiedenen kommerziellen Anbietern höher als bei den GLS-Messungen. Die segmentalen Werte müssen daher mit Vorsicht interpretiert werden [28, 29].

Rechtsventrikuläre Strainanalyse

Durch die Geometrie und das komplexe Kontraktionsmuster, das dem Zuschnüren eines Gürtels mit Annäherung an das Septum des linken Ventrikels gleicht, ist die Evaluierung der Rechtsventrikelfunktion methodologisch deutlich schwieriger als die der Linksventrikelfunktion. Neben den klassischen Möglichkeiten zur Bestimmung der Rechtsventrikelfunktion („fractional area change“ [TAPSE], max. systolische Geschwindigkeit S’ des basalen rechtsventrikulären Segments der freien Wand etc.) steht nun auch die Möglichkeit zur Bestimmung des rechtsventrikulären longitudinalen Strains (RV GLS) mittels Speckle-Tracking-Technologie zur Verfügung (Abb. 9) [30].

Speziell für den rechten Ventrikel entwickelte und validierte semi-automatisierte Strain-Softwareanwendungen wurden in den letzten Jahren breit verfügbar. Dabei wird die Messung folgendermaßen durchgeführt:

- Ein EKG muss zur zeitlichen Bestimmung der Phasen des Herzzyklus in guter Qualität mit aufgezeichnet werden.
- Im Gegensatz zur Bestimmung des LV GLS wird der RV GLS lediglich in einer Schnittebene erhoben, einem auf den rechten Ventrikel fokussierten 4-Kammer-Blick. Dabei soll der Schallkopf im Vergleich zum konventionellen 4-Kammer-Blick leicht nach lateral bewegt werden, der LV-Apex an der Spitze des Sektors verbleiben und der rechte Ventrikel möglichst groß mit maximalem basalem Durchmesser und Visualisierung des RV-Apex zur Darstellung kommen [11].
- Die ROI umfasst die freie Wand des RV sowie das interventrikuläre Septum (IVS). Dabei werden die freie Wand des RVs sowie das IVS automatisch in jeweils 3 gleich große Segmente geteilt. Würde die ROI nur die freie Wand des RVs umfassen, könnte sie weniger stabil von der Software getrackt werden [31]. Die 3 Segmente des IVS entsprechen bei dieser Analyse nicht genau den 3 Segmenten des IVS bei Bestimmung des LV GLS, da sie aufgrund der Geometrie des RVs leicht unterschiedlich dimensioniert sind [11].
- Bei der Auswertung besteht nun einerseits die Möglichkeit, nur die 3 Segmente der freien rechtsventrikulären Wand zu analysieren („right ventricular free wall strain“ [RV FWS], bevorzugte Variante). Andererseits können alle 6 Segmente zur Ermittlung des globalen longitudinalen rechtsventrikulären Strains (RV GLS) herangezogen werden.

Referenzwerte sind für beide dieser rechtsventrikulären Strain-Varianten bereits publiziert worden (Tab. 3) [31]. Dabei ist die physiologische longitudinale Kontraktion der rechtsventrikulären freien Wandsegmente stärker ausgeprägt als die der linksventrikulären Segmente (höhere absolute Strainwerte). Auch die rechtsventrikulären longitudinalen Strainwerte sind gut reproduzierbar, wobei die Referenzwerte für Frauen ebenfalls höher sind als für Männer, mit jeweils nur geringen absoluten Unterschieden (RV FWS: –31,6 ± 4,0 vs. –29,3 ± 3,4, RV GLS: –26,7 ± 3,1 vs. –24,7 ± 2,6, $p < 0{,}0001$ in beiden Fällen) [31]. Ein RV FWS, der schlechter als –23 % ist, ist gemäß EAC-VI wahrscheinlich als pathologisch einzustufen (Tab. 2) [10]. Dabei stellt der Bereich zwischen –20 % und –23 % noch eine gewisse Grauzone dar [8, 32]. Der rechtsventrikuläre Strain eignet sich klinisch gut zur Verlaufsbeurteilung der Rechts-

Tabelle 3: Referenzwerte ermittelt an einer Gruppe von 276 gesunden Probanden [31]. Daten wurden mit einer GE Vivid E9 (GE Vingmed, Horton, Norwegen) erhoben.

Longitudinaler Strain (RV)	Mittelwert ± SD (%)	Untere Grenze der Norm (97,5. Perzentile) (%)
RV GLS (6 Segmente)	–25,8 ± 3,0	–20,2
RV Free Wall Strain (3 Segmente)	–30,5 ± 3,9	–23,3

RV: rechter Ventrikel, GLS: globaler longitudinaler Strain, SD: Standardabweichung, LV: linker Ventrikel

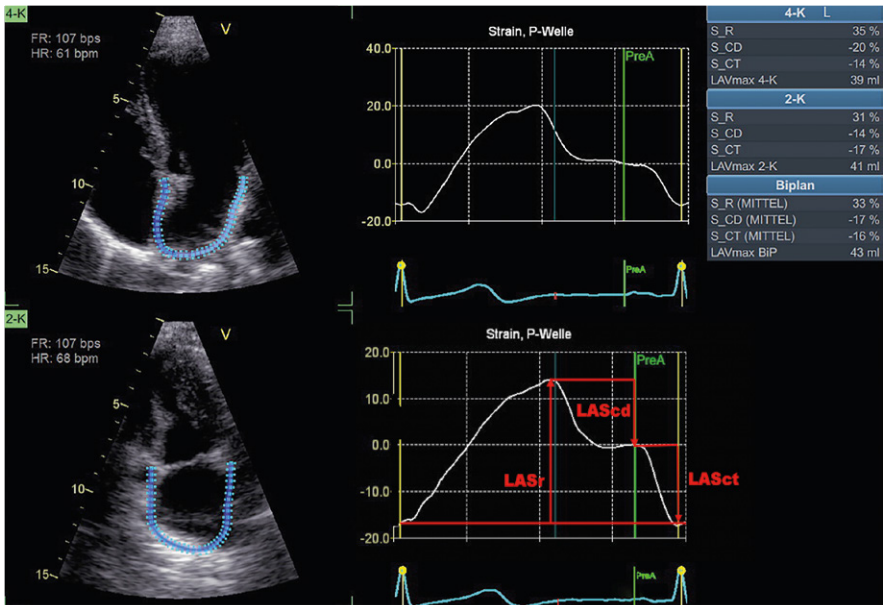

Abbildung 10: Analyse des linksatrialen Strains aus einem apikalen 4-Kammer-Blick **(links oben)** und einem apikalen 2-Kammer-Blick **(links unten)**. Man beachte die schmale ROI, die dem dünnen atrialen Myokard angepasst ist. In den beiden mittleren Diagrammen sind die linksatrialen Strainkurven mit Annotierung der P-Welle im Oberflächen-EKG abgebildet (P-P-Gating). Die Messwerte in der Tabelle rechtsseitig geben den Reservoir-, Conduit- und Contraction-Strain des linken Vorhofes im 4-Kammer- und 2-Kammer-Blick sowie biplan gemittelt an.
LASr: linksatrialer Reservoir-Strain, LAScd: linksatrialer Conduit-Strain, LASct: linksatrialer Contraction-Strain.

herzfunktion (z. B. im Rahmen einer pulmonalen Hypertonie, bei Z. n. Rechtsherzinfarkt oder bei einer arrhythmogenen rechtsventrikulären Kardiomyopathie).

Linksatriale Strainanalyse

Auch die Bestimmung des linksatrialen Strains hat in den letzten Jahren mit dem Verfügbarwerden semi-automatisierter validierter Softwarelösungen in der klinischen Routine zugenommen. Die linksatriale Hämodynamik ist komplex, was sich in der Aufgliederung der linksatrialen Funktion in 3 Phasen niederschlägt (Abb. 10): Die linksatriale Strainkurve steigt in der Systole zunächst steil an. Dies entspricht der systolischen Füllung des linken Vorhofes aus den Pulmonalvenen. Diese Phase der Dehnung (positiver Strainwert) wird als „Reservoir-Strain" bezeichnet. In der 2. Phase bewegt sich die AV-Klappenebene am Beginn der Diastole in Richtung Herzbasis (Recoil des linken Ventrikels) mit einer konsekutiven Verkürzung des linksatrialen Myokards (negativer Strainwert), was als „Conduit-Strain" bezeichnet wird. Hier erfolgt eine überwiegend passive Füllung des linken Ventrikels. Nach einer kurzen Pause (= Diastase, Plateau der linksatrialen Strainkurve) erfolgt dann zuletzt als 3. Phase eine aktive Kontraktion des linken Atriums kurz nach der P-Welle im Oberflächen-EKG („Contraction-Strain", ebenfalls negativer Strainwert).

Die Messung des linksatrialen Strains wird folgendermaßen durchgeführt:

- Ein EKG muss zur zeitlichen Bestimmung der Phasen des Herzzyklus in guter Qualität mit aufgezeichnet werden.
- Es wird zur Analyse ein apikaler 4-Kammer-Schnitt benötigt (herstellerabhängig können optionalerweise auch der 4- und 2-Kammer-Schnitt zur Berechnung herangezogen werden). Hierbei ist darauf zu achten, dass die Sektorenbreite so eng wie möglich ist, der linke Vorhof aber in voller Größe durch den ganzen Herzzyklus hindurch gut abgebildet wird. Eine hohe Bildwiederholungsrate von 60–80 Bildern/Sekunde (= hohe zeitliche Auflösung) ist von Vorteil [33, 34].
- Nun wird die semi-automatisierte Software im 4-Kammer-Blick gestartet. Die korrekte Annotierung des QRS-Komplexes und der P-Welle im Oberflächen-EKG muss überprüft und ggf. korrigiert werden. Der Nullpunkt der Strainkurve kann entweder zum Zeitpunkt der linksventrikulären End-Diastole (entspricht dem Mitralklappenschluss bzw. der Spitze der R-Zacke im EKG) festgelegt werden („R-R-Gating") oder zum Beginn der atrialen Kontraktion (Beginn der P-Welle im EKG, „P-P-Gating", nur im Sinusrhythmus möglich) [34, 35].
- Die ROI wird jetzt U-förmig über das linksatriale Myokard mit Aussparung des Mitralklappenannulus gelegt. Hierbei muss die ROI sehr schmal (3 mm) [34] gewählt und somit

Tabelle 4: Definition der linksatrialen Strainkomponenten mit Referenzwerten ermittelt in einer Meta-Analyse von 40 Studien (2542 gesunde Personen). Erstellt nach [35].

LA-Strainkomponente	Zeitliche Begrenzung [34]	Anzahl an gepoolten Studien	Mittelwert (%)	95-%-Konfidenzintervall (%)
Reservoir-Strain (LASr) (immer positiver Wert, Dehnung)	LV-Enddiastole bis zur Spitze der LA-Strainkurve	40	+ 39,4	+ 38,0% bis +40,8
Conduit-Strain (LAScd) (immer negativer Wert, bei VHF numerisch gleich dem Reservoir Strain)	Öffnung der Mitralklappe (= Spitze der Strainkurve) bis zum Beginn der Kontraktion des Vorhofes (Beginn der P-Welle im EKG)	14	–23,0	–20,7 % bis –25,2
Contraction-Strain (LASct) (immer negativer Wert, bei VHF nicht berechenbar)	Beginn der Vorhofskontraktion bis zur LV-Enddiastole	18	–17,4	–16,0 % bis –19,0

LA: linksatrial, LV: linksventrikulär, VHF: Vorhofflimmern

an die nur wenige Millimeter messende Dicke des Myokards im linken Vorhof angepasst werden.
- Das korrekte Tracking des linken Vorhofes über den Herzzyklus muss am bewegten Bild nochmals sichergestellt werden. Die ROI und in weiterer Folge auch die Strainmessung werden im Bereich der Einmündungsstellen der Pulmonalvenen und des linken Herzohres automatisch extrapoliert.
- Dieselbe Analyse erfolgt nochmals optional im apikalen 2-Kammer-Blick.
- Die Darstellung des Ergebnisses der Strainanalyse erfolgt abschließend mittels einer Strainkurve und der numerischen Angabe des linksatrialen Reservoir-, Conduit- und Contraction-Strains (siehe Abb. 10 und Tab. 4). Segmentale Strainwerte werden für den linken Vorhof nicht berechnet.

Aktuell wird der Zusammenhang des linksatrialen Strains mit verschiedensten Krankheitsbildern beforscht, allen voran mit Vorhofflimmern und Insulten [33]. Es ist wichtig anzumerken, dass der linksatriale Reservoir-Strain bei der Bestimmung der diastolischen Funktion des linken Ventrikels neben den etablierten Parametern eine relevante Zusatzinformation liefern kann [36]. Es konnte gezeigt werden, dass mit steigendem Grad einer linksventrikulären diastolischen Dysfunktion der linksatriale Reservoir- sowie der Contraction-Strain sinken. Dabei sind Werte des Reservoir-Strains unter +18 % bzw. des Contraction-Strains schlechter als –8 % mit einer Erhöhung des linksventrikulären Füllungsdruckes assoziiert [37, 38]. In einer anderen Untersuchung sprach ein linksatrialer Reservoir-Strain von über +24 % mit guter Vorhersagekraft gegen eine diastolische Dysfunktion Grad II oder III [39].

Interessenkonflikt

Keiner.

Literatur:

1. Pavlopoulos H, Nihoyannopoulos P. Strain and strain rate deformation parameters: from tissue Doppler to 2D speckle tracking. Int J Cardiovasc Imaging 2008; 24: 479–91.

2. Blessberger H, Binder T. NON-invasive imaging: Two dimensional speckle tracking echocardiography: basic principles. Heart 2010; 96: 716–22.

3. Sugimoto T, Dulgheru R, Bernard A, et al. Echocardiographic reference ranges for normal left ventricular 2D strain: results from the EACVI NORRE study. Eur Heart J Cardiovasc Imaging 2017; 18: 833–40.

4. Kotecha D, Mohamed M, Shantsila E, et al. Is echocardiography valid and reproducible in patients with atrial fibrillation? A systematic review. Europace 2017; 19: 1427–38.

5. Wang CL, Ho WJ, Luqman N, et al. Biplane assessment of left ventricular function during atrial fibrillation at beats with equal subsequent cycles. Int J Cardiol 2006; 113: 54–60.

6. Hurlburt HM, Aurigemma GP, Hill JC, et al. Direct ultrasound measurement of longitudinal, circumferential, and radial strain using 2-dimensional strain imaging in normal adults. Echocardiography 2007; 24: 723–31.

7. Marwick TH, Leano RL, Brown J, et al. Myocardial strain measurement with 2-dimensional speckle-tracking echocardiography: definition of normal range. JACC Cardiovasc Imaging 2009; 2: 80–4.

8. Lang RM, Badano LP, Mor-Avi V, et al. Recommendations for cardiac chamber quantification by echocardiography in adults: an update from the American Society of Echocardiography and the European Association of Cardiovascular Imaging. Eur Heart J Cardiovasc Imaging 2015; 16: 233–70.

9. Voigt JU, Pedrizzetti G, Lysyansky P, et al. Definitions for a common standard for 2D speckle tracking echocardiography: consensus document of the EACVI/ASE/Industry Task Force to standardize deformation imaging. Eur Heart J Cardiovasc Imaging 2015; 16: 1–11.

10. Galderisi M, Cosyns B, Edvardsen T, et al. Standardization of adult transthoracic echocardiography reporting in agreement with recent chamber quantification, diastolic function, and heart valve disease recommendations: an expert consensus document of the European Association of Cardiovascular Imaging. Eur Heart J Cardiovasc Imaging 2017; 18: 1301–10.

11. Badano LP, Kolias TJ, Muraru D, et al. Standardization of left atrial, right ventricular, and right atrial deformation imaging using two-dimensional speckle tracking echocardiography: a consensus document of the EACVI/ASE/Industry Task Force to standardize deformation imaging. Eur Heart J Cardiovasc Imaging 2018; 19: 591–600.

12. Hagendorff A FW, Flachskampf FA, Helfen A, et al. Manual zur Indikation und Durchführung der Echokardiographie – Update 2020 der Deutschen Gesellschaft für Kardiologie. Kardiologe 2020; 14: 396–431.

13. Medvedofsky D, Lang RM, Kruse E, et al. Feasibility of left ventricular global longitudinal strain measurements from contrast-enhanced echocardiographic images. J Am Soc Echocardiogr 2018; 31: 297–303.

14. Blessberger H, Bergler-Klein J, Graf S, et al. Speckle tracking-derived longitudinal strain: Validation and influence of scanner settings. Ultrasound Med Biol 2021; 47: 154–62.

15. Becker M, Kramann R, Dohmen G, et al. Impact of left ventricular loading conditions on myocardial deformation parameters: analysis of early and late changes of myocardial deformation parameters after aortic valve replacement. J Am Soc Echocardiogr 2007; 20: 681–9.

16. Moya A, Buytaert D, Penicka M, et al. State-of-the-Art: Noninvasive assessment of left ventricular function through myocardial work. J Am Soc Echocardiogr 2023; 36: 1027–42.

17. Galli E, John-Matthwes B, Rousseau C, et al. Echocardiographic reference ranges for myocardial work in healthy subjects: A preliminary study. Echocardiography 2019; 36: 1814–24.

18. Delgado V, Mollema SA, Ypenburg C, et al. Relation between global left ventricular longitudinal strain assessed with novel automated function imaging and biplane left ventricular ejection fraction in patients with coronary artery disease. J Am Soc Echocardiogr 2008; 21: 1244–50.

19. Bergler-Klein J. Strain and left ventricular volumes for predicting cardiotoxicity: a life-saving approach in anthracycline cancer treatment? Eur Heart J Cardiovasc Imaging 2015; 16: 968–9.

20. Zamorano JL, Lancellotti P, Rodriguez Munoz D, et al. 2016 ESC Position Paper on cancer treatments and cardiovascular toxicity developed under the auspices of the ESC Committee for Practice Guidelines: The Task Force for cancer treatments and cardiovascular toxicity of the European Society of Cardiology (ESC). Eur Heart J 2016; 37: 2768–801.

21. Lyon AR, Lopez-Fernandez T, Couch LS, et al. 2022 ESC Guidelines on cardio-oncology developed in collaboration with the European Hematology Association (EHA), the European Society for Therapeutic Radiology and Oncology (ESTRO) and the International Cardio-Oncology Society (IC-OS). Eur Heart J 2022; 43: 4229–361.

22. Frey MK, Bergler-Klein J. Echocardiographic evaluation of patients undergoing cancer therapy. Eur Heart J Cardiovasc Imaging 2021; 22: 375–82.

23. Ponikowski P, Voors AA, Anker SD, et al. 2016 ESC Guidelines for the diagnosis and treatment of acute and chronic heart failure: The Task Force for the diagnosis and treatment of acute and chronic heart failure of the European Society of Cardiology (ESC)Developed with the special contribution of the Heart Failure Association (HFA) of the ESC. Eur Heart J 2016; 37: 2129–200.

24. Nagueh SF, Smiseth OA, Appleton CP, et al. Recommendations for the evaluation of left ventricular diastolic function by echocardiography: An update from the American Society of Echocardiography and the European Association of Cardiovascular Imaging. Eur Heart J Cardiovasc Imaging 2016; 17: 1321–60.

25. Arbelo E, Protonotarios A, Gimeno JR, et al. 2023 ESC Guidelines for the management of cardiomyopathies. Eur Heart J 2023; 44: 3503–626.

26. Liu D, Hu K, Nordbeck P, et al. Longitudinal strain bull's eye plot patterns in patients with cardiomyopathy and concentric left ventricular hypertrophy. Eur J Med Res 2016; 21: 21.

27. Blessberger H, Binder T. Two dimensional speckle tracking echocardiography: clinical applications. Heart 2010; 96: 2032–40.

28. Mirea O, Pagourelias ED, Duchenne J, et al. Intervendor differences in the accuracy of detecting regional functional abnormalities: A report from the EACVI-ASE strain standardization task force. JACC Cardiovasc Imaging 2018; 11: 25–34.

29. Mirea O, Pagourelias ED, Duchenne J, et al. Variability and reproducibility of segmental longitudinal strain measurement: A report from the EACVI-ASE strain standardization task force. JACC Cardiovasc Imaging 2018; 11: 15–24.

30. Ayach B, Fine NM, Rudski LG. Right ventricular strain: measurement and clinical application. Curr Opin Cardiol 2018; 33: 486–92.

31. Muraru D, Onciul S, Peluso D, et al. Sex- and method-specific reference values for right ventricular strain by 2-dimensional speckle-tracking echocardiography. Circ Cardiovasc Imaging 2016; 9: e003866.

32. Muraru D, Haugaa K, Donal E, et al. Right ventricular longitudinal strain in the clinical routine: a state-of-the-art review. Eur Heart J Cardiovasc Imaging 2022; 23: 898–912.

33. Gan GCH, Ferkh A, Boyd A, Thomas L. Left atrial function: evaluation by strain analysis. Cardiovasc Diagn Ther 2018; 8: 29–46.

34. Voigt JU, Malaescu GG, Haugaa K, Badano L. How to do LA strain. Eur Heart J Cardiovasc Imaging 2020; 21: 715–7.

35. Pathan F, D'Elia N, Nolan MT, et al. Normal ranges of left atrial strain by speckle-tracking echocardiography: A systematic review and meta-analysis. J Am Soc Echocardiogr 2017; 30: 59–70.

36. Venkateshvaran A, Tureli HO, Faxen UL, et al. Left atrial reservoir strain improves diagnostic accuracy of the 2016 ASE/EACVI diastolic algorithm in patients with preserved left ventricular ejection fraction: insights from the KARUM haemodynamic database. Eur Heart J Cardiovasc Imaging 2022; 23: 1157–68.

37. Inoue K, Khan FH, Remme EW, et al. Determinants of left atrial reservoir and pump strain and use of atrial strain for evaluation of left ventricular filling pressure. Eur Heart J Cardiovasc Imaging 2021; 23: 61–70.

38. Smiseth OA, Morris DA, Cardim N, et al. Multimodality imaging in patients with heart failure and preserved ejection fraction: an expert consensus document of the European Association of Cardiovascular Imaging. Eur Heart J Cardiovasc Imaging 2022; 23: e34–e61.

39. Singh A, Addetia K, Maffessanti F, et al. LA Strain for categorization of LV diastolic dysfunction. JACC Cardiovasc Imaging 2017; 10: 735–43.

Mitteilungen aus der Redaktion

Besuchen Sie unsere Rubrik

☑ **Medizintechnik-Produkte**

Neues CRT-D Implantat
Intica 7 HF-T QP von Biotronik

Artis pheno
Siemens Healthcare Diagnostics GmbH

Philips Azurion:
Innovative Bildgebungslösung

Aspirator 3
Labotect GmbH

InControl 1050
Labotect GmbH

e-Journal-Abo

Beziehen Sie die elektronischen Ausgaben dieser Zeitschrift hier.

Die Lieferung umfasst 4–5 Ausgaben pro Jahr zzgl. allfälliger Sonderhefte.

Unsere e-Journale stehen als PDF-Datei zur Verfügung und sind auf den meisten der marktüblichen e-Book-Readern, Tablets sowie auf iPad funktionsfähig.

☑ **Bestellung e-Journal-Abo**

Haftungsausschluss

Die in unseren Webseiten publizierten Informationen richten sich **ausschließlich an geprüfte und autorisierte medizinische Berufsgruppen** und entbinden nicht von der ärztlichen Sorgfaltspflicht sowie von einer ausführlichen Patientenaufklärung über therapeutische Optionen und deren Wirkungen bzw. Nebenwirkungen. Die entsprechenden Angaben werden von den Autoren mit der größten Sorgfalt recherchiert und zusammengestellt. Die angegebenen Dosierungen sind im Einzelfall anhand der Fachinformationen zu überprüfen. Weder die Autoren, noch die tragenden Gesellschaften noch der Verlag übernehmen irgendwelche Haftungsansprüche.

Bitte beachten Sie auch diese Seiten:

Impressum **Disclaimers & Copyright** **Datenschutzerklärung**