Journal für
Kardiologie
Austrian Journal of Cardiology
Österreichische Zeitschrift für Herz-Kreislauferkrankungen

Echokardiographischer Befund des rechten Herzens // Echocardiographic findings of the right heart

Neuhold U, Huber G

Journal für Kardiologie - Austrian Journal of Cardiology 2024; 31 (5-6), 136-147

Homepage:
www.kup.at/kardiologie
Online-Datenbank mit Autoren- und Stichwortsuche

ÖKG Österreichische Kardiologische Gesellschaft
Offizielles Partnerjournal der ÖKG

EUROPEAN SOCIETY OF CARDIOLOGY®
Member of the ESC-Editor's Club

Offizielles Organ des Österreichischen Herzfonds

ACVC Association for Acute CardioVascular Care
In Kooperation mit der ACVC

Indexed in ESCI part of Web of Science
Indexed in EMBASE

Krause & Pachernegg GmbH • Verlag für Medizin und Wirtschaft • A-3003 Gablitz
P.b.b. 02Z031105M, Verlagsort: 3003 Gablitz, Linzerstraße 177A/21 Preis: EUR 10,–

Medtronic
Engineering the extraordinary

Expert 2 Expert 2026

15.01. – 17.01.2026, Linz

Gemeinsam für eine bessere Patientenversorgung.

OmniaSecure | Micra 2 | Aurora | Affera | LINQ II | TYRX

Vorabanmeldung aufgrund limitierter Plätze notwendig.
Bei Interesse bitte bei Ihrem Medtronic Außendienstmitarbeiter anfragen.

For personal use only. Not to be reproduced without permission of Krause & Pachernegg GmbH.

Echokardiographischer Befund des rechten Herzens

U. Neuhold[1], G. Huber[2]

Kurzfassung: Zur echokardiographischen Beurteilung von Struktur und Funktion des rechten Herzens müssen Größe, Volumen und Funktion in multiplen, speziell auf das Rechtsherz ausgerichteten Schnitten untersucht werden. Der Befund sollte quantitative und qualitative Parameter über die Dimensionen des rechten Ventrikels und des rechten Vorhofs, sowie eine Beurteilung der rechtsventrikulären Funktion nach visuellen und (semi-) quantitativen Kriterien enthalten. Ebenso ist eine Angabe des systolischen pulmonal-arteriellen Drucks mit einer Abschätzung des rechtsatrialen Drucks unter Beachtung der Größe und der respiratorischen Schwankungen der Vena cava inferior nötig.

Die aktuellen Empfehlungen der Europäischen Gesellschaft für kardiovaskuläre Bildgebung (EACVI) [1] werden unter Bezugnahme auf neuere Studien zusammengefasst, sodass sie inhaltlich den nationalen und europäischen Empfehlungen entsprechen. Jeder vollständige echokardiographische Befund muss eine leitliniengerechte Untersuchung des rechten Herzens enthalten. Der Fokus liegt auf Untersuchungsschritten, Methoden und Parametern, die unmittelbare klinische Relevanz haben und in jedem Echolabor beherrscht werden müssen.

Schlüsselwörter: Standardschnitte, quantitative und qualitative Parameter über die Größe des rechten Ventrikels und des rechten Vorhofs, rechtsventrikuläre systolische Funktion, TAPSE, SPAP

Abstract: Echocardiographic findings of the right heart. For echocardiographic assessment of the right heart, size, volume, and function need to be examined in multiple steps specific to the right heart. Findings should include quantitative and qualitative parameters of the right ventricular and right atrial dimensions, as well as assessment of the right ventricular function visually, and according to the recommended semiquantitative parameters. Similarly, estimation of the systolic pulmonary arterial pressure with an estimate of the right atrial pressure according to the size and the respiratory response of the inferior vena cava is necessary.

The current recommendations of the European Society of Cardiovascular Imaging (EACVI) [2] are summarized, so that the content of the recommendations corresponds to national and European recommendations. Any complete echocardiographic study must include a guideline-based right heart examination. We focus on examination steps, methods and parameters of clinical relevance which must be mastered in every echo laboratory. **J Kardiol 2024; 31 (5–6): 136–47.**

Key words: standardized echo work-up protocol, quantitative assessment of the right ventricular and right atrial dimensions, assessment of the right ventricular systolic function, TAPSE, systolic pulmonary artery pressure (SPAP)

Abkürzungen:

FAC	Fractional area change
IVS	Interventrikuläres Septum
LV	Linker Ventrikel
RA	Rechtes Atrium
RIMP	Right ventricular index of myocardial performance
RV	Rechter Ventrikel
RVOT	Rechtsventrikulärer Ausflusstrakt
SPAP	Systolischer pulmonal-arterieller Druck
TAPSE	Tricuspid annular plane systolic excursion
VCI	Vena cava inferior

Der rechte Ventrikel (RV)

Der rechte Ventrikel spielt eine wichtige Rolle bezüglich Morbidität und Mortalität bei Patienten mit kardiopulmonalen Erkrankungen. Für den Outcome von Herzoperationen und die in den letzten Jahren vermehrt eingesetzten interventionellen Trikuspidalklappen-Behandlungen stellt seine Funktion oft den limitierenden Faktor dar. Aufgrund der immer älter werdenden Bevölkerung mit behandlungspflichtigen Linksherzklappenerkrankungen, stetig steigenden Zahlen an Patienten mit angeborenen Herzfehlern, die das Erwachsenenalter erreichen, sowie der Beschreibung und morphologischen Charakterisierung von Krankheitsentitäten wie der arrhythmogenen rechtsventrikulären Kardiomyopathie (ARVC) ist von einer weiteren Zunahme der klinischen Bedeutung der Evaluierung des RV auszugehen. Auch das Monitoring des rechten Herzens erlangt zunehmenden Stellenwert im Hinblick auf die stetig wachsende Anzahl an interventionell Trikuspidalklappen-behandelten Patienten.

Die echokardiographische Untersuchung des rechten Ventrikels ist aufgrund seiner komplexen Form schwieriger als die des linken Ventrikels (LV), eine Standardisierung der Untersuchungstechnik erfolgte wesentlich später als für den linken Ventrikel. Die ersten Richtlinien der EACVI zur echokardiographischen Untersuchung des rechten Herzens erschienen 2010 [2], gefolgt von den bis heute aktuellen Guidelines aus dem Jahre 2015 [1]. Sie stellen nach wie vor den Eckpfeiler für eine umfassende leitliniengerechte Untersuchung des rechten Herzens dar.

Generelle Empfehlungen zur Quantifizierung des RV

Der RV stellt die meist anterior gelegene Herzkammer dar, unmittelbar hinter dem Sternum gelegen. Er ist dünnwandig und unter normalen Füllungsbedingungen von triangulärem Aussehen, definiert durch Einfluss-, Ausfluss-Trakt und Apex. Dies macht die Erhebung von quantitativen und qualitativen Parametern mitunter schwierig. Es ist daher essenziell, multiple, auf den RV speziell zugeschnittene Ebenen zu verwenden, um die Dimension und Funktion zu evaluieren.

Eine RV-Dysfunktion stellt sich als Folge von Druck- oder Volumsbelastungen oder verminderter Kontraktilität ein. Die deutlich dünnere Wand des RV im Vergleich zum LV bedingt eine bessere Adaptierung an Volumsbelastungen als an Druckbelastungen, weswegen akutes Rechtsherzversagen hauptsächlich als Folge von akuter Druckbelastung auftritt. Qualitativ kann man eine Druckbelastung am dominierend systolischen

Aus der [1]Klinischen Abteilung für Innere Medizin I, Universitätsklinikum Krems, und dem [2]zim9, Zentrum für Innere Medizin, Wien

Korrespondenzadresse: OÄ Dr. Ulrike Neuhold, Klinische Abteilung für Innere Medizin I, Universitätsklinikum Krems, A-3500 Krems an der Donau, Mitterweg 10; E-Mail: ulrike.neuhold@krems.lknoe.at

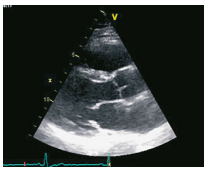

a) Parasternale lange Achse, Vorderwand (RVOT)
Visuelle Beurteilung der rechtsventrikulären Dimensionen, der RV-Funktion und des RVOT. Messung des PLAX-LVOT-Diameters. Als Einzelschnitt zur Beurteilung des RV oder RVOT ungenügend.

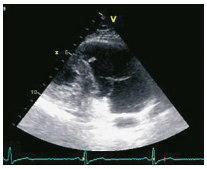

b) Parasternale lange Achse, RV-Einflusstrakt
Wichtiger Schnitt zur Beurteilung der anterioren und posterioren RV-Wand samt gleichnamiger Papillarmuskeln sowie des anterioren und des posterioren Segels der Trikuspidalklappe, Eustachische Klappe

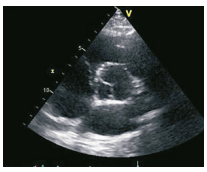

c) Parasternale kurze Achse, basaler RV
Basale und anteriore RV-Wand, RVOT, Pulmonalklappe, anteriores und septales Trikuspidalklappensegel. Trikuspidalinsuffizienz (TI), je nach Jetrichtung. Interatriales Septum, RA, LA-Messung des PSAX-Durchmessers des RVOT.

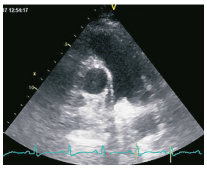

d) Parasternale kurze Achse, dist. RVOT, PA
Distaler RVOT und dessen Diameter, Pulmonalklappe, Pulmonalarterie.

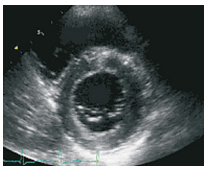

e) Parasternal kurze Achse, RV-Höhe MV
Basaler Abschnitt der anterioren, inferioren und lateralen rechtsventrikulären Wand. Meist bester Schnitt zur Beurteilung der systolischen oder diastolischen Abflachung des Septums bei RV-Druck- oder Volumsbelastung. Im Kurzachsenschnitt auf Höhe der LV-Papillarmuskel werden die mittleren Abschnitte der obigen Anteile des RV miterfasst.

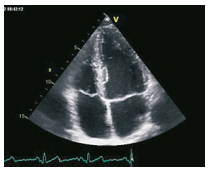

f) Apikaler Vierkammerblick
Größe, Form und Funktion von RA und RV. Vermessung der RV- und RA-Diameter und des RA-Volumens. Visualisierung und Vermessung einer TI, je nach Jetrichtung.

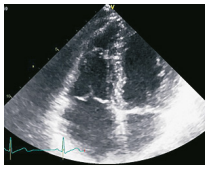

g) Apikaler Vierkammerblick, Fokus RV
RV-fokussierter Vierkammerblick mit nach lateral versetztem Schallkopf: Empfohlen zur Vermessung des basalen RV-Diameters.
Anteriores und septales Trikuspidalklappensegel, oft bessere Anlotung des TI-Jets

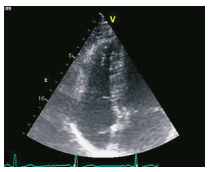

h) RV-modifizierter Vierkammerblick
RV-modifizierter Vierkammerblick mit nach rechts versetztem Schallkopf: Zusatzschnitt für Teile der Lateralwand des RV. Sollte nicht zur Vermessung der RV-Dimensionen verwendet werden. TI je nach Jetrichtung.

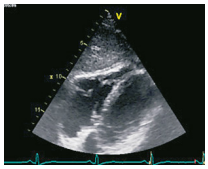

i) Subkostaler Vierkammerblick
Vermessung der RV-Wanddicke. Beste Visualisierung eines Kollaps der rechtsventrikulären Wand bei tamponierendem Perikarderguss. Interatriales Septum. TI je nach Jetrichtung.

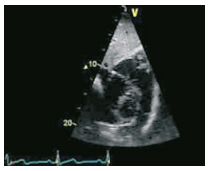

j) Subkostale basale kurze Achse
Basaler RV mit RV-Einfluss, Ausfluss, Pulmonalklappe, Pulmonalarterie. Alternative und Ergänzung zu den parasternalen kurze Achse Schnitten.

Abbildung 1: Standardschnitte bei der Untersuchung des rechten Herzens. Aus [Huber G, Glaser F. Echokardiographie des rechten Herzens. J Kardiol 2018; 25: 332–42].
RVOT: rechtsventrikulärer Ausflusstrakt; LVOT: linksventrikulärer Ausflusstrakt; MV: mitral valve; TI: Trikuspidalinsuffizienz; PA: Pulmonalarterie

Ventrikelseptumshift in Richtung LV im PSAX- und Vierkammer-Schnitt erkennen, wohingegen eine Volumsbelastung einen überwiegend diastolischen Septumshift bewirkt.

Eine verminderte Kontraktilität des RV z. B. in Folge eines Rechtsherzinfarktes führt zu einem Anstieg des diastolischen Drucks und vermindertem Schlagvolumen. Es kommt auch zur Dilatation des RV und verminderter Funktion. Die Befundung der rechsventrikulären systolischen Funktion sollte zumindest nach einer der folgenden Methoden erfolgen: „fractional area change“ (FAC), maximale systolische Geschwindigkeit des Trikuspidalrings laut Gewebedoppler (S´), „tricuspid annular plane systolic excursion“ (TAPSE), oder den RV-„index of myocardial performance“ (RIMP). Die Deformationsmessung („Strainanalyse“) der freien Wand des RV mittels Speckle-Tracking-Echokardiographie ist weniger fluss- und winkelabhängig, weist jedoch eine geringere zeitliche Auflösung auf. Es kann eine RV-Dysfunktion in früheren Stadien detektieren und hat prognostische Relevanz für die Beurteilung der pulmonalen Hypertonie, Rechtsherzinsuffizienz, Rechtsherzinfarkt und Trikuspidalinsuffizienz [3–8]. Ein gut gelungener, auf den RV fokussierter Vierkammerblick ist dafür Voraussetzung. Die Deformationsmessung der freien Wand des RV wird daher im EACVI-Konsensuspapier 2017 als geeignete Methode für den Routineeinsatz in der Bestimmung der RVF empfohlen [9].

Die Messung der rechtsventrikulären Funktion mittels 3D-Echokardiographie erfordert spezielle Hard- und Software: Sie wird für Labors mit entsprechender Erfahrung empfohlen [1]. Die in den letzten Jahren zunehmend entwickelten Software-Algorithmen unter Verwendung künstlicher Intelligenz werden deren breitflächigen Einsatz in der täglichen klinischen Routine vorantreiben.

Ebenso ist eine Angabe des systolischen pulmonal-arteriellen Drucks mit einer Abschätzung des rechtsatrialen (RA-) Drucks unter Beachtung der Größe und der respiratorischen Schwankungen der Vena cava inferior möglich.

Schallfenster und Schnitte

Apikaler Vierkammerblick, RV-fokussierter apikaler Vierkammerblick, linksparasternale lange Achse und parasternale kurze Achse, linksparasternaler rechtsventrikulärer Einflusstrakt-Schnitt, sowie subkostaler Vierkammerblick und subkostale Kurzachsen-Schnitte. Der auf den LV ausgerichtete Vierkammerblick erlaubt meist keine ausreichende Beurteilung der RV-freien Wand, weswegen ein speziell auf den RV ausgerichteter Vierkammerblick („Blick auf den RV durch den LV“) verwendet werden soll.

Echokardiographische Bildgebung	Empfohlene Methoden	Vorteile	Einschränkungen
Lineare Vermessung des rechtsventrikulären Einflusstraktes in der Enddiastole in einem rechtsventrikulär fokussierten Vierkammerblick 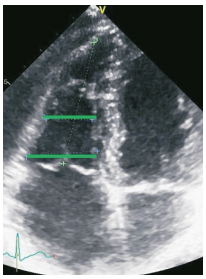	RVD1 = maximaler transversaler basaler Durchmesser RVD2 = transversaler RV-Durchmesser im mittleren Drittel. Gemessen zwischen basalem Durchmesser und dem Apex, auf der Ebene der Papillarmuskeln.	Einfach Schnell Ausreichend Literatur	Die wahre RV-Größe kann aufgrund der halbmondförmigen RV-Geometrie unterschätzt werden. Die Abmessungen sind abhängig von der Sondenposition. Diese und das Schallfenster sollten angegeben werden.
Lineare Abmessungen des rechtsventrikulären Einflusstraktes 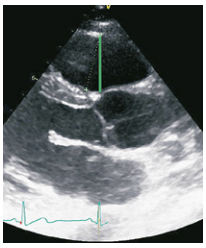 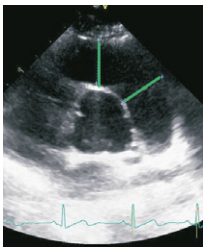	Proximaler RV-Ausflussdurchmesser (RVOTprox) = lineare Dimension des RVOT, gemessen von der vorderen RV-Wand zum Interventrikularseptum- oder der Aortenklappen-Kreuzung in der Enddiastole. Distaler RV-Ausflussdurchmesser (RVOTdistal) = linear transversal, Dimension gemessen nur proximal der Pulmonalklappe in der Enddiastole.	Leicht erhältlich Einfach Schnell	RVOTprox ist abhängig von der Bildebene und weniger reproduzierbar als RVOTdistal. Risiko der Unterschätzung oder Überschätzung bei schrägen Schnitten. Das Endokard der RV-Vorderwand ist oft suboptimal abgrenzbar.
Rechtsventrikuläre enddiastolische Fläche 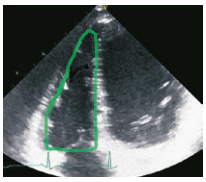	Manuelle Nachzeichnung des rechtsventrikulären Endokards von der Grenze des Trikuspidalannulus entlang der freien Wand zur Spitze und entlang des Septumendokards zurück zum medialen Trikuspidalannulus in der Endsystole. Trabekulierungen, Papillarmuskeln und Moderatorenband sind innerhalb des Messbereiches.	Relativ leicht zu messen	Herausfordernd bei suboptimaler Bildqualität und schlechter Abgrenzbarkeit des RV-Endokards und der freie RV-Wand. Unterschätzung bei „Foreshortening" analog dem linken Ventrikel möglich, aufgrund der komplexen RV-Geometrie sogar wahrscheinlicher.
3D-Volumina 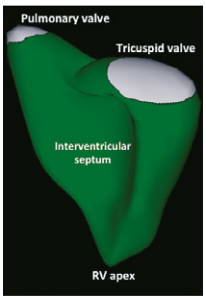	Erfassung des gesamten RV-Cavums durch Multibeat-3D-Akquisition. Die automatisch identifizierten Zeitpunkte der Enddiastole und Endsystole sollten vom Operator verifiziert werden.	Gesamtdatensatz aller relevanten Informationen unabhängig von geometrischen Annahmen. Gut Herz-MRT-validiert	Aussagekraft abhängig von der Bildqualität, dem Vorliegen eines regelmäßigen Rhythmus und der Patientenmitarbeit. Höhere Anforderungen an die technische Ausrüstung und die Ausbildung. Referenzwerte noch wenig abgesichert.
RV-Wandstärke	Lineare Messung der freie Wandstärke des RV (entweder durch M-Mode oder 2DE) in der Enddiastole im kavitären Bereich nach dem Trikuspidalannulus. Trabekulierungen, Papillarmuskeln und epikardiales Fett sollte nicht mitgemessen werden.	Leicht durchführbar	Single-Site-Messung. Harmonische Bildgebung und schräge M-Mode-Schnittebene können zu einer Überschätzung der RV-Wandstärke führen. Es existieren keine Normwerte für eine ungewöhnlich dünne RV-Wand.

Abbildung 2: Messungen der RV-Dimensionen. Erstellt nach [1]. Aus [Huber G, Glaser F. Echokardiographie des rechten Herzens. J Kardiol 2018; 25: 332–42].

Um zwischen normaler und abnormaler RV-Struktur und Funktion zu unterscheiden, sollen alle angeführten Standardschnitte angewandt werden (Abb. 1).

Rechtsherzdimensionen

Alle linearen Diameter werden enddiastolisch (unmittelbar nach Schluss der Mitralklappe bzw. am Beginn des QRS-Komplexes) „inner edge to inner edge" gemessen. Die exakten Schnittführungen und Messung ist in Abbildung 2 ersichtlich.

RV- und RV-Ausflusstrakt- (RVOT-) Dimensionen

Qualitativ ist die Größe des RV nicht mehr als ⅔ der Größe des LV im Standard-Vierkammerblick, der LV ist spitzenbildend. Erreicht der RV in diesem Schnitt die Größe des LV, ist er sicher signifikant dilatiert.

Der basale und mittventrikuläre Durchmesser wird im RV-fokussierten Vierkammerblick gemessen. Hier muss besonders darauf geachtet werden, nur unverkürzte Schnitte zu verwenden. Diese gelingen meist unter Zuhilfenahme von Atemmanövern („tief ein- oder ausatmen und Luft anhalten"). Die richtige Einstellung des RV-fokussierten Vierkammerblicks gelingt, indem man ausgehend vom „regulären" Vierkammerblick den Schallkopf nach lateral bewegt, sodass der RV zentral im Bild erscheint. Meist ist eine zusätzliche geringe Rotation des Schallkopfes erforderlich, um den maximalen „basalen Diameter" des RV zu erhalten.

Der basale RV-Durchmesser ist der größte innerhalb des basalen Drittels des RV, der mittlere wird in RV-Mitte gemessen. Der longitudinale Durchmesser wird vom Apex bis zur Trikuspidalringebene gemessen.

Der RVOT umfasst das subpulmonale Infundibulum und die Pulmonalklappe. Die proximale Begrenzung ist die Crista supraventricularis. Er hat besondere Bedeutung bei kongenitalen Herzerkrankungen sowie Arrhythmien aus dem rechten Herzen. Der proximale RVOT wird in der parasternalen langen (RVOT PLAX) von der RV-anterioren Wand bis zur septal-aortalen Junktion und kurzen Achse (RVOT PSAX) von der RV-anterioren Wand bis zum Aortenring gemessen, woraus unterschiedliche Referenzwerte resultieren. Den distalen RVOT vermisst man in der parasternalen kurzen Achse am ventrikelseitigen Pulmonalklappenansatz, die rechtsventrikuläre Wandstärke bevorzugt von subkostal, alternativ von links parasternal.

Als abnorm wird gewertet [1]:
- basaler Diameter > 41 mm
- RV-Mitte > 35 mm
- longitudinaler Diameter > 83 mm
- RVOT PLAX > 30 mm
- RVOT PSAX > 35 mm
- RVOT dist. > 27 mm
- RV-Wandstärke > 5 mm

Ein Grenzwert für eine „zu dünne Wand" (wie bei der Uhl'schen Anomalie, welche eine seltene kongenitale Erkrankung mit Hypo-Aplasie des rechtsventrikulären Myokards darstellt, ARVC oder Narben) ist nicht definiert.

Es existieren keine auf die Körperoberfläche bezogenen Normwerte, bei besonders großen oder kleinen Patienten sollten die Werte aber kommentiert werden, ebenso bei Ausdauerathleten. Kurzgefasst entspricht ein basaler RV-Diameter von > 41 mm oder ein mittventrikulärer RV-Diameter von > 35 mm einer rechtsventrikulären Dilatation.

Empfehlung: Die visuelle Beurteilung der RV-Größe in Relation zu jener des LV sowie der basale RV-Durchmesser sollten in allen kompletten echokardiographischen Berichten enthalten sein. Bestehen Hinweise für eine rechtsseitige Herzerkrankung, sollten auch der mittlere quere und der longitudinale Durchmesser, sowie die RV-Wandstärke erhoben werden. Auch bei Messwerten innerhalb des Normbereiches kann der RV als dilatiert beschrieben werden, wenn er größer ist als der LV.
Bei ausgewählten Patienten mit kongenitalen Herzerkrankungen oder Arrhythmien mit potenziellem Ursprung aus dem RVOT sollen der proximale und der distale Diameter des RVOT in den parasternalen Lang- und Kurzachsenschnitten gemessen werden.

3D-RV-Dimension

Die 3D-Vermessung des enddiastolischen und endsystolischen Volumens ermöglicht die Umgehung der Nachteile aller 2D-Vermessungen hinsichtlich Schnittführung und ist besonders hilfreich bei Verformungen des rechten Ventrikels.

Die Normwerte in ml/m² variieren hinsichtlich Geschlecht und Alter und werden auf die Körperoberfläche indexiert (Tab. 1).

Tabelle 1: Normwerte 3D-RVF und -Dimensionen, alters- und geschlechtsspezifisch. Übersetzt aus [1]. Nachdruck mit Genehmigung der Oxford University Press.

		RV-EDV (mL/m²)		RV-ESV (mL/m²)		RV-EF (%)	
Alter (J)	n (Frauen, Männer)	Frauen	Männer	Frauen	Männer	Frauen	Männer
< 30	102 (45, 57)	53 (38, 78)	66 (42, 100)	20 (8, 45)	28 (16, 52)	60 (43, 82)	56 (42, 68)
30–39	96 (50, 46)	50 (38, 77)	58 (35, 85)	18 (11, 38)	23 (12, 38)	63 (50, 78)	60 (47, 74)
40–49	96 (53, 43)	50 (34, 65)	54 (36, 78)	18 (8, 27)	21 (11, 33)	65 (49, 80)	59 (51, 75)
50–59	88 (47, 41)	49 (37, 69)	53 (36, 76)	18 (11, 29)	19 (10, 37)	62 (46, 76)	62 (45, 74)
60–69	69 (39, 30)	46 (26, 64)	52 (37, 86)	17 (8, 26)	19 (10, 36)	61 (50, 79)	63 (49, 79)
≥ 70	37 (23, 14)	43 (25, 62)	54 (31, 68)	12 (7, 21)	18 (7, 28)	71 (57, 82)	65 (55, 76)

RV-EDV: rechtsventrikuläres enddiastolisches Volumen; RV-ESV: rechtsventrikuläres endsystolisches Volumen; RV-EF: rechtsventrikuläre Auswurffraktion

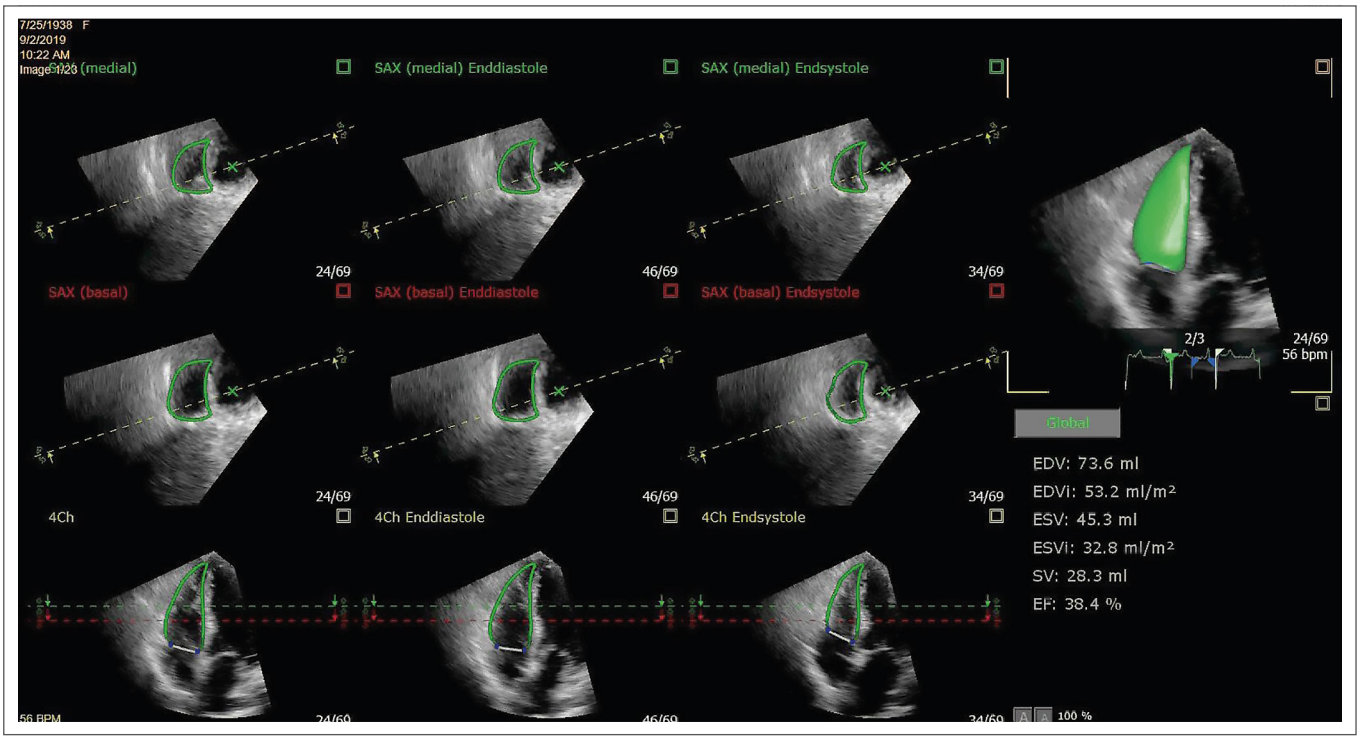

Abbildung 3: 3D-RV-Postprocessing-Software mit automatischer Identifikation und Tracking des Endokards in Systole und Diastole mit Möglichkeit zur manuellen Korrektur der Endokardgrenzen, welche automatisch auf alle anderen Frames des Herzzyklus übertragen werden.

Die Daten hierfür wurden damals aus der bis dato größten Studie von Maffessanti gewonnen und haben Eingang in die Guidelines 2015 [1] gefunden. 2022 wurde mit der WASE-Studie eine Multicenter-Studie aus 6 Kontinenten, welche an 1000 gesunden Probanden neue Normwerte evaluierte, publiziert [10]. Interessanterweise fand sich hier kein relevanter Altersunterschied und die oberen Grenzwerte für den EDVi waren 95 ml/m² für Männer und 81 ml/m² für Frauen, für den ESVi 43 ml/m² für Männer und 36 ml/m² für Frauen. Die Unterschiede lassen sich überwiegend durch neuere Software-Analyseprogramme erklären. Eine entsprechende Adaptierung der Guidelines wäre wünschenswert. Im Vergleich zu den 3D-LV-Volumina waren diese jeweils größer.

Zur Gewinnung einer 3D-Pyramide wird der RV-fokussierte Vierkammerblick herangezogen. Eine ausgezeichnete Bildqualität ist hierfür Grundvoraussetzung. In der WASE-Studie [10] konnte eine hierfür suffiziente Bildqualität nur in 50 % der Fälle erzielt werden. Es wird ein „Full-volume-Dataset" des gesamten RV-Cavums durch Multi- oder Single-beat-3D-Akquisition erfasst. Zeitliche und örtliche Auflösung sind bei Single-beat-Erfassung allerdings geringer als bei 2D. Dieser Nachteil wird bei der Multi-beat-Akquisition ausgeglichen, indem „Subvolumes" zusammengeführt werden. Allerdings kommt es dadurch gehäuft zu Stitching-Artefakten und der Patient muss in der Lage sein, ausreichend lange die Luft anzuhalten, weswegen manche Autoren die „Single-beat-Erfassung" bevorzugen. In der WASE-Studie wird die „Multi-beat-Erfassung", bestehend aus 4 Zyklen, empfohlen. Der Datensatz wird in exspiratorischer Atemanhaltung gewonnen. Das rechte Atrium wird exkludiert, die Frame-Rate sollte > 25 Hz betragen. Je nach Gerätehersteller wird ein voll-, semi-automatisiertes oder manuelles Endokardtracking durchgeführt, wobei die Herausforderung darin besteht, den kompletten RVOT in die 3D-Pyramide zu bekommen. Dieses Problem wird durch eine neue Software-Entwicklung umgangen, indem lediglich Vierkammerblick und PSAX-Schnitt dem 3D-Dataset entnommen werden (Abb. 3). Die dadurch gewonnenen Volumina sind im Vergleich zum „Goldstandard" MR gering unterschätzt [11].

Alle Messwerte, im Besonderen die mittels 3D erhobenen RV-Werte, sollte man einer selbstkritischen Überprüfung unterziehen, indem man beispielsweise das errechnete Schlagvolumen des RV mit dem des LV vergleicht. Bei groben Abweichungen ist aufgrund der komplexen Geometrie des RV wohl eher die 3D-Quantifizierung des RV als falsch einzustufen. Sollten die Messwerte der kritischen Überprüfung standhalten, so bleibt noch immer die teils beachtliche Streubreite an Normwerten – vor allem für die Volumina – als Nachteil zu erwähnen [12]. Eine ausführliche Beschreibung und Übersicht der 3D-Echokardiographie des RV findet sich im Review-Artikel von Ahmad [13]. Erfahrene Echolabors, die über eine entsprechende Software verfügen, sollten eine 3D-Quantifizierung anstreben.

Rechtes Atrium- (RA-) Dimensionen (Abb. 4)

Die Größe des RA wird endsystolisch (unmittelbar vor dem Öffnen der Trikuspidalklappe) im Vierkammerblick gemessen. Als Zeichen einer Druckerhöhung im kleinen Kreislauf führen die aktuellen Guidelines eine RA-Fläche von > 18 cm² (nicht indexiert) an [14]. Die bevorzugte Messung ist die monoplane 2D-Volumetrie mittels der Area-Length oder Disk-Summationsmethode. Verglichen mit 3D-Messungen wird damit das Volumen etwas unterschätzt. Die neu erhobenen Richtwerte für das RA-Volumen sind für Männer größer als für Frauen. Dies wird durch Indexierung auf die Körperoberfläche nicht ausgeglichen, der Grund hierfür ist unklar. Alle Werte sollen auf die Körperoberfläche indexiert werden. Das rechte Atrium ist etwas kleiner als das linke. Als abnorm wird gewertet:

- RA-Länge: Frauen: > 28 mm/m²; Männer: > 27 mm/m²
- RA-Diameter: Frauen: > 22 mm/m²; Männer: > 22 mm/m²

Echokardiographischer Parameter	Echokardiographische Bildgebung	Vorteile	Einschränkungen
Lineare Abmessung des RA in einem auf den Vorhof fokussierten apikalen Vierkammerblick.	Lineare 2D-Messung 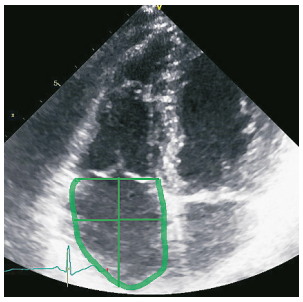	Leicht durchführbar Etablierte Normalwerte	Nur in einer Ebene. Setzt die Annahme voraus, die RA-Vergrößerung sei symmetrisch. Abhängig von der Bildebene
RA-Flächenmessung: Endsystolische (kurz vor der Öffnung der Trikuspidalklappe), Messung in einem apikalen Vierkammerblick.	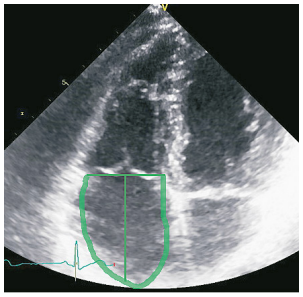	Valider als die linearen Messungen Gut etablierte Normalwerte	Rechtsatrial fokussierter Schnitt, der eine „Foreshortening" des rechten Atriums vermeidet, ist nötig. Setzt die Annahme voraus, die RA-Vergrößerung sei symmetrisch.
2D-volumetrische Messungen in der Regel nach der Simpson'schen Disk-Methode oder aus Datensätzen nach 3D-TTE-Full-Volume-Akquisition	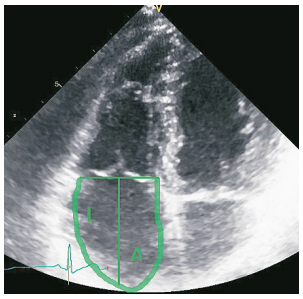	Valider als die linearen Messungen Prognostische Relevanz	Nimmt eine symmetrische Form des RA und der RA-Erweiterung an. In der Praxis noch nicht gut etabliert.
3D-Datasets	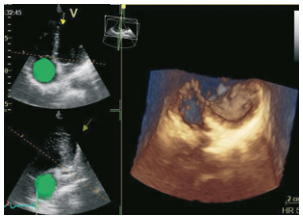	Keine geometrische Annahme Normalwerte festgelegt	Abhängig von der Bildqualität. Geringere zeitliche Auflösung. Mitarbeit des Patienten erforderlich.

Abbildung 4: 2D-Messung des rechten Atriums. (Die Vermessung der RA-Fläche wird zugunsten des 2D-RA-Volumens nicht mehr empfohlen). Erstellt nach [1]. Aus [Huber G, Glaser F. Echokardiographie des rechten Herzens. J Kardiol 2018; 25: 332–42].

- RA-Fläche: Männer und Frauen > 18 cm²
- RA 2D-Volumen: Frauen: > 27 mL/m²; Männer: > 32 mL/m²

Vena cava inferior- (VCI-) Dimensionen und RA-Mitteldruck (vereinfacht RA-Druck)

Der RA-Druck wird primär auf Basis der VCI-Weite und ihres Kollaps beim Sniff-Test abgeschätzt. Der Durchmesser der VCI und ihr inspiratorischer Kollaps werden in Rückenlage endexspiratorisch von subkostal 1–2 cm proximal der Mündung in den rechten Vorhof in der langen Achse gemessen. Die Atemvariabilität wird bei ruhiger Atmung sowie beim Sniff-Test beobachtet. Ein VCI-Durchmesser ≤ 21 mm mit Kollaps > 50 % beim Sniff-Test entspricht einem normalen RA-Druck von 3 mm (0–5 mmHg), ein Durchmesser > 21 mm mit Kollaps < 50 % mit Sniff entspricht einem erhöhten RA-Druck von 15 mmHg (10–20 mmHg). Bei intermediären Situationen, die nicht in dieses Schema passen, soll ein Zwischenwert von 8 mmHg angegeben werden. Bei Patienten, die keinen Sniff-Test durchführen können, kann bei ruhiger Atmung die Abnahme der VCI-Weite beobachtet werden: Eine Volumenabnahme der VCI ≥ 20 % entspricht einem normalen Sniff-Test. Diese Richtwerte können individuell (unter Zuhilfenahme sekundärer Parameter und der diastolischen Funktion des RV, siehe unten) adaptiert werden. Der Einfachheit halber und nachdem der RA-Druck zusammen mit dem maximalen systolischen RV/RA-Gradienten (über V_{max} des Trikuspidalinsuffizienz-Jets) in die Berechnung des systolischen PA-Druckes eingeht, sollen Werte (z. B. 3 mmHg) statt Bereiche (z. B. 0–5 mmHg) angegeben werden.

Diese Parameter sind bei der Mehrzahl der Patienten anwendbar und gut evaluiert. Die VCI-Weite ist bei beatmeten Patienten nicht aussagekräftig, aber hier kann üblicherweise der

Echokardiographische Bildgebung	Empfohlene Methoden	Vorteile	Einschränkungen
Globale RV-Funktion mit PW (RIMP) 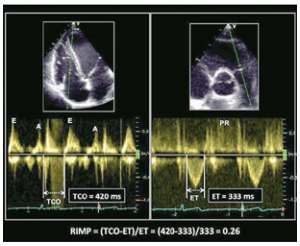	RIMP (Tei-Index) = (TCO – ET)/ET	Von prognostischem Wert, unabhängig von der Herzfrequenz.	Erfordert einen Abgleich der R-R-Intervalle bei zweizeitigen Messungen. Unzuverlässig bei RA-Druckerhöhung.
Gewebe-Doppler-RIMP 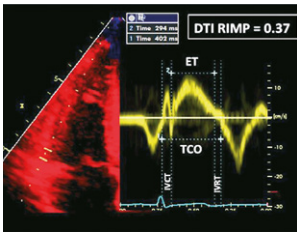	RIMP mit Gewebedoppler-Messung RIMP = (IVRT + IVCT)/ET = (TCO–ET)/ET	Unabhängig von der Herzfrequenz Single-Beat-Aufnahme ohne Notwendigkeit für R-R-Intervall Anpassung	Unzuverlässig bei RA-Druckerhöhung
FAC-globale RV-Funktion 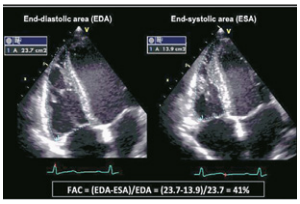	RV-FAC im rechtsventrikulär fokussierten apikalen Vierkammerblick: RV FAC (%) = 100 (EDA ESA)/EDA	Prognostisch etablierte Werte. Reflektiert beide (longitudinale und radiale Komponenten) der RV-Kontraktion. Gute Korrelation mit RV-EF durch CMR.	Vernachlässigt den Beitrag des RV-Ausflusstraktes, insgesamt systolische Funktion. Nur mäßige (Interobserver) Reproduzierbarkeit.
3D-TTE EF 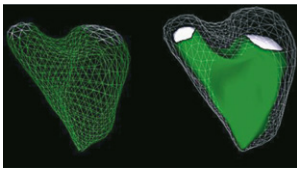	Änderung des fraktionierten RV-Volumens aus der 3D-TTE: RV EF (%) = 100 (EDVESV)/EDV	Beinhaltet den Beitrag des RV-Ausflusstraktes zur Gesamtfunktion. Korreliert gut mit der im CMR gemessenen RV-EF	Abhängig von angemesser Bildqualität. Erfordert Offline-Analyse. Noch unklare prognostische Wertigkeit.
TAPSE (Tricuspid annular plane systolic excursion) 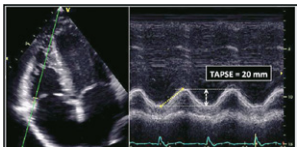	M-Mode-Darstellung der systolischen Aufwärtsbewegung des Trikuspidalannulus gemessen in mm, wobei der Cursor, longitudinal durch den RV gelegt, den Apex erreichen sollte.	Etablierte, nuklearmedizinisch validierte (EF-Messung mit der Radionukleotidmethode) Grenzwerte	Winkelabhängigkeit Nicht verwendbar bei KHK und Wandbewegungsstörung.
Gewebe-PW-Doppler S 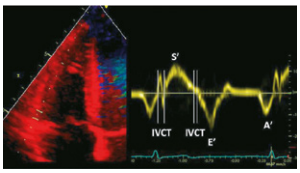	Gewebe-PW-Messung der systolischen Geschwindigkeit des Trikuspidalannulus DTI (cm/sec)	Einfach durchzuführen. Reproduzierbar Validiert gegen Radionuklid EF Etablierter prognostischer Wert	Winkelabhängigkeit! Nicht vollständig repräsentativ für die globale RV-Funktion, besonders nach Thorakotomie oder pulmonaler Thrombendarteriektomie bzw. nach Herztransplantation.
Color tissue Doppler S-Wave 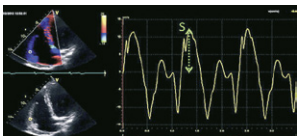	Farbdopplermessung der systolischen Geschwindigkeit des Trikuspidalannulus DTI (cm/sec)	Sampling nach durchgeführter Bilderfassung. Erlaubt Single-beat-Multi-Site-Sampling	Winkelabhängigkeit! Nicht vollständig repräsentativ für die globale RV-Funktion, besonders nach Thorakotomie oder pulmonaler Thrombendarteriektomie bzw. nach Herztransplantation. Niedrigere Referenzbereiche der Absolutwerte als gepulste DTI-S0- Welle. Erfordert Offline-Analyse.
Globaler longitudinaler Strain (GLS) 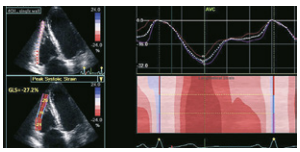	Peak globaler longitudinaler Strain (GLS) durch Speckle-Tracking-Echokardiographie, gemittelt über die 3 Segmente der freien RV-Wand (%).	Winkelunabhängig Etablierter Prognosewert. Hohe Forschungs-Aktivität	Herstellerabhängig

RIMP = Right ventricular index of myocardial performance;

Abbildung 5: Parameter der RV-Funktion. Übersetzt aus [1]. Nachdruck mit Genehmigung der Oxford University Press.

zentralvenöse Druck über einen Katheter gemessen werden. Eine englumige VCI kann aber auch bei diesen Patienten als Zeichen für Hypovolämie verwendet werden. Schlanke Probanden, insbesondere Athleten, können eine weite VCI haben, ohne dass ein erhöhter RA-Druck vorliegt.

Evaluierung der RV-Funktion

Systolische RV-Funktion (Abb. 5)

Die Parameter „Right ventricular index of myocardial performance" (RIMP), „Tricuspid annular plane systolic excursion" (TAPSE), „2D Fractional area change" (FAC), „Maximale systolische Geschwindigkeit des basalen Segments der RV-Lateralwand bzw. des TA, gemessen mittels Tissue Doppler" (S´) sind seit Langem etabliert und ihre Wertigkeit vielfach durch Studien abgesichert. Gleiches gilt inzwischen für die Messung des maximalen longitudinalen Strains der freien Wand mittels Speckle-Tracking. Die Bestimmung der Auswurffraktion (EF) mittels 3D stellt einen weiteren, inzwischen gut abgesicherten Parameter dar, der bei richtiger Anwendung als verlässlich angesehen werden kann. Zumindest ein quantitativer Parameter der systolischen RV-Funktion muss im Befund angegeben werden.

Right ventricular index of myocardial performance (RIMP)

(Auch bekannt als TEI-Index.) Das Prinzip des RIMP ist es, die isovolumetrischen Zeiten des RV mit der Auswurfzeit in Relation zu setzen (Abb. 5).

$$MPI = (IVRT + IVCT) / ET$$

Bei zunehmender systolischer und/oder diastolischer RV-Dysfunktion werden die isovolumetrischen Zeiten im Verhältnis zur ET länger. RIMP ist ein Index der globalen (systolischen und diastolischen) RV-Funktion. Sowohl PW als auch Gewebedoppler können mit gut evaluierten Referenzwerten an Gesunden verwendet werden.

Verwendet man den gepulsten Doppler (PW), wird die ET im RVOT gemessen, sowie die Zeit von Trikuspidalklappenschluss (Ende A-Welle) bis Trikuspidalklappenöffnung (Beginn E-Welle) an der Trikuspidalklappe (meist in der Ringebene). Die Summe der isovolumetrischen Zeiten ergibt sich, indem man davon die ET subtrahiert. Bevorzugt verwendet man allerdings den Gewebedoppler (TD) des basalen lateralen RV-Segmentes oder des lateralen Trikuspidalannulus, mit dem Vorteil, dass nur eine Kurve vermessen werden muss, während die Werte des PW von verschiedenen Herzzyklen gewonnen werden müssen. Als abnormal gilt ein Wert von > 0,43 bei Verwendung des PW und > 0,54 bei Verwendung des TD.

Mit Ausnahme von Zuständen mit unverhältnismäßig hohem RA-Druck (wo die IVRT kürzer wird), ist der RIMP ein sensitiver Index für die Erfassung einer RV-Dysfunktion bei einer Reihe von Rechtsherzerkrankungen, der prognostische Aussagekraft bei pulmonaler Hypertonie hat. Bei unregelmäßiger Zykluslänge (Vorhofflimmern) ist er nicht verwendbar. RIMP ist als Zusatzparameter zur initialen und seriellen Erfassung einer RV-Dysfunktion empfohlen. Er sollte nicht als alleiniger Parameter verwendet werden und nicht bei unregelmäßiger Herzaktion. In der klinischen Routine findet er wohl deshalb wenig Anwendung.

Tricuspid annular plane systolic excursion (TAPSE)

M-Mode-Messung der systolischen Bewegung des Trikuspidalklappenannulus (TA) in Richtung Apex. Als abnorm wird ein Wert von < 17 mm gewertet. TAPSE ist ein Index der globalen systolischen RV-Funktion. Insgesamt gibt es über 40 Studien mit mehr als 2000 Probanden, welche die Reproduzierbarkeit von TAPSE gezeigt haben.

Vorteil: TAPSE ist einfach zu vermessen, relativ unabhängig von der Bildqualität und ohne lange Analysen reproduzierbar.

Nachteil: TAPSE nimmt an, dass die Bewegung eines einzelnen Segments repräsentativ für die Funktion einer komplexen 3D-Struktur wäre. Große Validierungsstudien fehlen. TAPSE dürfte zusätzlich vor- und nachlastabhängig sein. Aufgrund der niedrigen Sensitivität schließt ein normaler Wert eine signifikante RV-Erkrankung nicht aus. TAPSE sollte als einfach anwendbare Methode zur Abschätzung der RV-Funktion weiterhin routinemäßig angewendet werden.

Fractional area change (FAC)

Die 2-dimensionale FAC ist definiert als (enddiastolische Fläche – endsystolische Fläche)/enddiastolische Fläche × 100. Sie wird im nicht verkürzten, RV-fokussierten Vierkammerblick gemessen (Apex und Lateralwand in Systole und Diastole erkennbar).

Die 2-dimensionale FAC korreliert mit der mittels Magnetresonanztomographie (MRI) ermittelten EF und ist ein unabhängiger Morbiditäts- und Mortalitätsprädiktor nach Pulmonalembolie und Myokardinfarkt. Die FAC ist eine der empfohlenen Methoden der Quantifizierung der rechtsventrikulären systolischen Funktion mit einem unteren Referenzwert von 35 %.

Gepulster und farbkodierter Gewebedoppler S´

Maximale systolische Geschwindigkeit des basalen Segments der RV-Lateralwand bzw. des TA, gemessen mittels Gewebedoppler (TD). Als abnorm wird ein S´ von < 9,5 cm/sec gewertet.

Zu S´ gibt es durch die Umea-General-Population-Heart Study aus Schweden Daten von 235 gesunden Erwachsenen [15]. Der Mittelwert für die Geschwindigkeit des TA und des basalen RV-Segments liegt bei 15 cm/sec., der untere Grenzwert von 9,5 cm/sec stammt aus gepoolten Daten mit weit über 2000 normalen Kontrollpatienten.

S´ über gepulstem Gewebedoppler gemessen sollte als einfach anwendbare Methode zur Evaluierung der RV-Funktion mit einem unteren Grenzwert von 9,5 cm/sec bei jüngeren Erwachsenen angewendet werden. Die für ältere Patienten existierenden Daten sind unzureichend. Der farbkodierte Gewebedoppler wird für die Messung von S´ nicht empfohlen.

RV dP/dt

Die Druckanstiegsgeschwindigkeit des Tricuspid Regurgitant- (TR-) Jets ist ein Parameter der globalen systolischen RV-Funktion. Für RV dP/dt gibt es keine ausreichenden Daten bei Gesunden und Patienten mit RV-Erkrankungen, weiters ist der Parameter vorlast- und nachlastabhängig und bei schwerer TI nicht verlässlich. Bei Patienten mit Verdacht auf rechtsven-

trikuläre Dysfunktion kann eine dP/dt < 400 mm Hg/sec als abnormal angenommen werden. Aufgrund des Mangels an Referenzdaten ist RV dp/dt für den Routinegebrauch nicht empfohlen.

2D RV-Longitudinal Strain und Strain-Rate

Messung der prozentuellen systolischen Verkürzung (= Deformation) der RV-Wand (Strain) bzw. der Deformationsgeschwindigkeit. Möglich ist die Messung mittels TD oder Speckle-Tracking. Letztere ist die bevorzugte Methode [16]. Es kann im Vierkammerblick entweder nur die freie Wand oder der gesamte sichtbare RV gemessen werden. Strain-Messungen der RV-freien Wand detektieren eine RV-Dysfunktion früher und haben prognostische Relevanz z. B. bei Herzinsuffizienz, pulmonaler Hypertonie, akutem Myokardinfarkt und Amyloidose [17]. Als Vorteil kann die geringere Winkel- und Flussabhängigkeit im Vergleich zu TAPSE oder S‘ angesehen werden. Als Cut-off gilt für die RV-freie Wand: –20 % [1, 18].

3D-RV-EF

Die dreidimensionale Messung der RV-Auswurffraktion kann die Nachteile der 2D-Messungen ausgleichen, indem sie die globale RV-Funktion messen kann, welche wiederum einen unabhängigen Prädiktor für Mortalität darstellt. Gelingt es, bei ausgezeichneter Schallqualität einen 3D-Datensatz aus einem RV-fokussierten Vierkammerblick zu generieren, so gilt eine 3D-EF von < 45 % als pathologisch. In der WASE-Studie war der untere Normwert für Frauen mit 46 % etwas höher als für Männer mit 44 % [10]. Im Vergleich zu MR-EF, welche als Goldstandard gilt, ist die 3D-gewonnene EF gering überschätzt. 3D-RV-EF ist für erfahrene Labors empfohlen.

Zusammenfassung der Empfehlungen zur Evaluierung der systolischen RV-Funktion

Die Beurteilung der systolischen Funktion des rechten Ventrikels erfolgt in einem ersten Schritt visuell. Diese Einschätzung allein ist in Zeiten der Standardisierung ungenügend. Eine Reihe an einfach reproduzierbaren Methoden steht zur Quantifizierung der rechtsventrikulären systolischen Funktion zur Verfügung. Dazu gehören die FAC, die TAPSE, der S´-Wert aus dem TD, sowie Speckle-Tracking der freien RV-Wand. 3D-EF-Messung hat aufgrund der Entwicklung automatisierter Software-Analyseprogramme große Fortschritte gemacht, benötigt aber eine ausgezeichnete Schallqualität und hohe Expertise und ist daher Echolabors vorbehalten, die bereits ausreichend Erfahrung mit der 3D-Bestimmung der LV-EF gemacht haben.

Die Kombination mehrerer Beurteilungsansätze hilft, um zwischen normaler und abnormaler Ventrikelfunktion zu unterscheiden. Zumindest eine der quantitativen Messmethoden sollten bei jeder echokardiographischen Untersuchung angewendet und das Ergebnis im schriftlichen Befund angeführt werden.

Diastolische Funktion des RV- und RA-Drucks

Die diastolische Dysfunktion des RV ist ein unabhängiger prognostischer Faktor bei Herzinsuffizienz, pulmonaler Hypertonie (PH) und kongenitalen Herzfehlern [4, 5] und kann als enddiastolische Elastanz aus einer – während der Rechtsherz-interventionellen Druckmessung generierten – Druck-Volumen-Schleife (PV) abgeleitet werden [19]. Die echokardiographischen Parameter der diastolischen Funktion und deren „Grading“ sind bislang nur in Studien mit kleinen Fallzahlen evaluiert [20].

Ein erhöhter RA-Druck ist Folge der (diastolischen) RV-Dysfunktion, Parameter betreffend den RA-Druck gehen in die Beurteilung der diastolischen Dysfunktion mit ein. Herangezogen werden der trikuspidale Einstrom (E/A-Verhältnis), die Dezelerationszeit der E-Welle, Gewebedoppler des Trikuspidalrings oder der basalen freien RV-Wand (E´) sowie der Lebervenenfluss.

Alle Parameter werden in Endexspiration ermittelt oder über 5 Schläge bei ruhiger Atmung gemittelt.

- Trikuspidales E/A-Verhältnis: Als pathologisch gilt ein E/A-Verhältnis von < 0,8 oder > 2,0.
- Dezelerationszeit trikuspidale E-Welle: Als pathologisch gilt < 119 oder > 242 msec.
- E´: pathologisch: < 7,8
- E/E´: pathologisch: > 6

„Grading“ der diastolischen RV-Funktion

- Normale diastolische RV-Funktion: E/A 0,8–2, E/E´ < 6
- „Relaxationsstörung“ oder „milde diastolische Dysfunktion“: E/A< 0,8
- „Pseudonormaler“ Trikuspidalfluss oder „mittelgradige diastolische Dysfunktion“: E/A 0,9–2,1, E/E´ > 6, verbunden mit dilatierter bzw. vermindert atemmodulierter VCI, oder dominant diastolischem Lebervenenfluss
- „Restriktiver“ Trikuspidalfluss oder „hochgradige diastolische Dysfunktion“: E/A ≥ 2,1, E/E´ > 6, Dezelerationszeit < 120 oder spätdiastolischer Vorwärtsfluss in der Pulmonalarterie

Lebervenenfluss:

Normalerweise ist sowohl die maximale Geschwindigkeit als auch das Geschwindigkeitszeitintegral des systolischen Vorwärtsflusses (Vs bzw. VTIs) höher als die des diastolischen (Vd bzw. VTId). Bei erhöhten RA-Drücken dreht sich dieses Verhältnis um, sodass ein Verhältnis Vs/Vd < 1 entsteht. Die

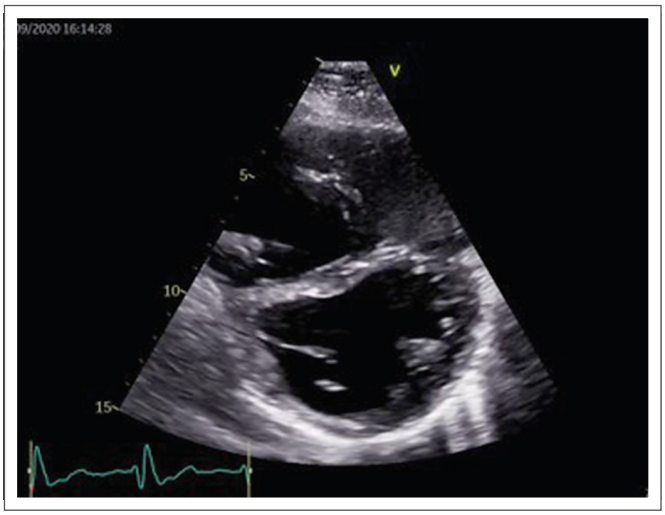

Abbildung 6: Patient mit rechtsventrikulärer Volumsbelastung bei schwerer Trikuspidalinsuffizienz.

„Lebervenen systolische Füllungsfraktion“ ist definiert als Vs/(Vs+ Vd), ein Wert von < 55 % diskriminierte am besten zwischen normalem und erhöhtem RA-Druck, wobei als erhöht ein Wert von > 8 mmHg definiert wurde [6].

Sekundäre Parameter für erhöhten RA-Druck:

1. Lebervenenfluss: Siehe oben.
2. Trikuspidales E/E´-Verhältnis: E/E´ > 6 entspricht mit mäßiger Vorhersagegenauigkeit einem RA-Druck von ≥ 10 mmHg [7].
3. RA-Dimension: Ein dilatierter rechter Vorhof oder/und nach links verlagertes interatriales Septum (während des gesamten Herzzyklus) sind qualitative Zeichen für erhöhten RA-Druck.

Empfehlung: Bei Verdacht auf RV-Dysfunktion soll die zusätzliche Evaluierung der RV-diastolischen Funktion erwogen werden. Die transtrikuspidale E/A-Ratio, die E/E'-Ratio, Lebervenenfluss und die RA-Größe sind relativ am besten validiert. Eine Graduierung der rechtsventrikulären diastolischen Dysfunktion kann entsprechend obiger Diskussion erfolgen. Wegen der im Vergleich mit dem Mitralfluss geringen transtrikuspidalen Geschwindigkeiten und der stärkeren atemabhängigen Flussschwankungen ist die Messung obiger Parameter schwierig und schlechter reproduzierbar, weitere Studien betreffend die klinische Wertigkeit neuer Methoden wie der Speckle-Tracking-Echokardiographie und der Graduierung der RV-Dysfunktion sind nötig.

Interventrikuläres Septum (IVS)

Die Stellung des interventrikulären Septums hängt vom relativen Druckgradienten zwischen linkem und rechtem Ventrikel ab. Dementsprechend besteht bei normalen Druckverhältnissen systolisch und diastolisch eine Biegung des Septums nach rechts sowohl im apikalen Vierkammerblick als auch in der kurzen Achse. Die Form des linken Ventrikels ist normalerweise während des gesamten kardialen Zyklus rund und wird mit Zunahme des relativen rechtsventrikulären Druckes im Kurzachsenschnitt zunehmend D-förmig deformiert. Der Zeitpunkt der maximal abnormen Septumstellung ist bei reiner RV-Druckbelastung endsystolisch, bei reiner RV-Volumsbelastung enddiastolisch. Die Septumbewegung wird jedoch durch die linksventrikulären Druckverhältnisse, Infarkte mit septaler Beteiligung und ventrikuläre Leitungsstörungen (v. a. Linksschenkelblock) mit beeinflusst.

Eine visuelle Beurteilung der Form des interventrikulären Septums in der Systole und in der Diastole unter besonderer Beachtung einer D-förmigen Deformation des linken Ventrikels hilft bei der Diagnose einer rechtsventrikulären Druck- oder Volumenüberlastung. Obwohl dies kein sicheres diagnostisches Kriterium darstellt, gibt es doch einen wichtigen Hinweis auf rechtsventrikuläre Erkrankungen (Abb. 6).

Pulmonale Zirkulation

Systolischer pulmonal-arterieller Druck (SPAP)

Die maximale Geschwindigkeit des Trikuspidalinsuffizienz-(TI-) Jets erlaubt über die simplifizierte Bernoulli-Gleichung eine zuverlässige Einschätzung des systolischen RV/RA-Gradienten, der bei Addition des echokardiographisch erhobenen RA-Drucks und bei freier RV-Ejektion (keine Pulmonalklappenstenose oder RVOT-Obstruktion) dem SPAP entspricht. Zur Anlotung des TI-Jets muss auf möglichst parallele Ausrichtung des Jets mit dem Doppler geachtet werden, wozu der Farbdoppler in mehreren Ebenen zu Hilfe genommen werden soll [21]. Bei Patienten mit schwerer TI wird das Dopplersignal aufgrund eines frühen Druckausgleichs zwischen RV und RA abgeschnitten, sodass der RVSP bzw. SPAP durch die vereinfachte Bernoulli-Gleichung unterschätzt wird. Als abnorm gilt ein echokardiographisch ermittelter SPAP von ≥ 36 mmHg [2].

Beim Screening für pulmonale Hypertonie (PH) wird als erster Schritt die Bestimmung der maximalen Geschwindigkeit des TI-Jets empfohlen, sodann der morphologische Ausschluss für Hinweise für Rechtsherzbelastung [8]: PA-Durchmesser < 25 mm, keine Abflachung des interventrikulären Septums, normale RA-Dimensionen, normaler VCI-Befund.

Eine niedrige Wahrscheinlichkeit für PH liegt vor, wenn die maximale Geschwindigkeit des TI-Jets ≤ 2,8 m/sec (oder bei geringem Signal nicht messbar) ist und morphologische Zeichen für Rechtsherzbelastung fehlen.

Eine mittlere Wahrscheinlichkeit liegt vor, wenn die maximale Geschwindigkeit des TI-Jets 2,9–3,4 m/sec beträgt und morphologische Zeichen für Rechtsherzbelastung fehlen oder die maximale Geschwindigkeit des TI-Jets ≤ 2,8 m/sec (oder bei geringem Signal nicht messbar) ist und morphologische Zeichen für Rechtsherzbelastung vorhanden sind.

Eine hohe Wahrscheinlichkeit für PH liegt vor, wenn die maximale Geschwindigkeit des TI-Jets 2,9–3,4 m/sec beträgt und morphologische Zeichen für Rechtsherzbelastung vorhanden sind oder die maximale Geschwindigkeit des TI-Jets > 3,4m/sec ist (unabhängig vom Vorhandensein der morphologischen Kriterien). Diesbezüglich kritisch anzumerken ist, dass bei Vorliegen morphologischer Hinweise für PH fast immer ein verwertbares TI-Signal zu registrieren ist und im Bedarfsfall auch eine Signalaugmentierung mittels Kontrast durchgeführt werden kann. Falls kein TI-Signal zu registrieren ist, kann das Pulmonalinszuffizienz-Signal wenigstens zur Bestimmung des diastolischen PA-Drucks herangezogen werden. Zur Sicherung der Diagnose einer pulmonal-arteriellen Hypertonie ist als nächster Schritt in der Abklärung ein Rechtsherzkatheter notwendig.

Diastolischer pulmonal-arterieller Druck

Der pulmonal-arterielle diastolische Druck (PADP) kann über die Geschwindigkeit des enddiastolischen Pulmonalklappeninsuffizienz- (PR-) Jets und die modifizierte Bernoulli-Gleichung

$$\text{PADP} = 4\times (\text{enddiastolische PR-Geschwindigkeit})^2 + \text{RA-Druck}$$

abgeschätzt werden.

Pulmonal-arterieller (PA) Mitteldruck

Kennt man den systolischen und den diastolischen pulmonal-arteriellen Druck, kann der mittlere PA-Druck nach der Standardformel

$$\frac{1}{3}(SPAP)+\frac{2}{3}(PADP)$$

berechnet werden.

Der mittlere PA-Druck kann ebenso über die pulmonale Akzelerationszeit (AT) des systolischen PW-Flusssignals in der Pulmonalarterie nach der Formel

$$\text{PA-Druck} = 79-(0{,}45 \times AT)$$

abgeschätzt werden. Bei Patienten mit AT < 120 msec ist die Formel

$$\text{PA-Druck} = 90-(0{,}62 \times AT)$$

besser zur Abschätzung des pulmonal-arteriellen Mitteldruckes geeignet. Generell gilt: Je kürzer die AT – gemessen vom Beginn des QRS-Komplexes bis zur Spitzengeschwindigkeit des Pulmonalisflusses –, umso höher ist der pulmonal vaskuläre Widerstand und damit der PA-Druck, sofern sich die Herzfrequenz zwischen 60–100 Schlägen/Minute bewegt. Diese empirische Formel hat allerdings bisher wenig Verbreitung gefunden. Einfacher ist es, auf dieser Basis die AT in Bereiche einzuteilen:

- Normaler PAP: AT > 130 msec
- Graubereich: AT 100–130 msec
- mild bis mäßig erhöhter PAP: AT 80–100 msec
- stark erhöhter PAP: AT< 80 msec

Der mittlere PA-Druck kann auch als

$$4\times (\text{frühe PR-Geschwindigkeit})^2 + \text{abgeschätztem RA-Druck}$$

angegeben werden. Eine weitere beschriebene Methode verwendet den mittleren Gradienten des TI-Jets + abgeschätztem RA-Druck, um den mittleren systolischen Druck abzuschätzen [9]. Diese Methode wurde durch den Rechtsherzkatheter validiert und erscheint genauer als die empirische Methode der pulmonalen Akzelerationszeit. Wann immer möglich, ist es hilfreich, mehrere Methoden zur Berechnung des Mitteldruckes anzuwenden.

Empfehlungen zum Pulmonalarteriendruck

Der SPAP kann bei allen Patienten mit zur Vermessung geeignetem TI-Jet eingeschätzt und im Befund angegeben werden. Die empfohlene Methode dafür ist das Verwenden der TI-Geschwindigkeit nach der vereinfachten Bernoulli-Gleichung unter Hinzufügen eines geschätzten RA-Druckes. Zusätzlich muss auf die Echozeichen der Druckerhöhung im kleinen Kreislauf wie oben beschrieben Bezug genommen werden. Bei Patienten mit pulmonal-arterieller Hypertonie oder Herzinsuffizienz soll zusätzlich ein geschätzter PADP unter Verwendung der späten PR-Geschwindigkeit angegeben werden. Die bevorzugte Methode zur Bestimmung des PAMP ist die Verwendung des mittleren Gradienten des TI-Jets. Wenn der abgeschätzte SPAP ≥ 36 mmHg ist, ist eine genaue Abklärung unter Einbeziehung aller klinischen Informationen angezeigt. Als einfacher, visuell leicht zu erfassender Richtwert des PAMP kann die AT gemessen werden.

Pulmonalgefäßwiderstand (PVR)

Der SPAP ergibt sich aus der elementaren Flussgleichung $F = \Delta P/R$, wobei ΔP den transpulmonalen Druckgradienten darstellt, R den PVR. Einem erhöhten SPAP können demnach ein hoher Pulmonalgefäßwiderstand und/oder ein erhöhter Pulmonalfluss zugrunde liegen. Zusätzlich muss der linksatriale Mitteldruck als „distale" Komponente des Widerstandes berücksichtigt werden. Eine Reihe von Methoden zur Bestimmung des PVR basiert darauf, dass Indizes des RV-Schlagvolumens in Relation zum systolischen oder mittleren PA-Druck gesetzt werden.

Alle Methoden zur echokardiographischen Abschätzung des PVR sind nicht gut genug abgesichert. Für Therapieentscheidungen sollte die nicht-invasive Abschätzung des PVR daher keinesfalls der invasiven Evaluierung vorgezogen werden.

Messung des PA-Druckes während Belastung

Normalerweise erhöht körperliche Anstrengung das Schlagvolumen, während der pulmonal-arterielle Widerstand abnimmt. Normalwerte sind definiert durch einen SPAP < 43 mmHg während der Belastung. Bei gut trainierten Athleten oder Älteren (> 55 Jahre) wurden Werte von 55–60 mmHg bei Ausbelastung gemessen. Eine pulmonale hypertensive Regulation während Belastung ist bei vielen Krankheitsbildern, unter anderem Herzinsuffizienz, pulmonale Hypertonie und Herzklappenerkrankungen, klinisch relevant. Entsprechend obiger Diskussion kann eine abnormale pulmonale Druckerhöhung während der Belastung einerseits bei supernormalem Cardiac-Output bei Athleten, andererseits bei normaler Flusserhöhung mit gleichzeitig erhöhtem Widerstand aufgrund limitierter Kapazität des pulmonal-arteriellen Bettes vorkommen. Zur Klärung dieser Frage kann die Bestimmung des pulmonalen Widerstands wie oben diskutiert hilfreich sein.

Bei Patienten mit Dyspnoe unklarer Genese und normaler Ruheechokardiographie sowie ohne Hinweise für KHK kann es sinnvoll sein, eine Stressechokardiographie zur Detektion eines belastungsinduzierten pulmonalen Hypertonus durchzuführen. Die Fahrradergometrie ist die bevorzugte Belastungsmethode, das obere Limit für den SPAP bei mittlerer Belastungsintensität liegt bei 43 mmHg. Beim Management von Patienten mit Herzklappenerkrankungen gelten die von ACC und AHA definierten Grenzwerte.

Schlussfolgerung

Die Echokardiographie des rechten Herzens gewinnt in Zeiten zunehmender Therapieoptionen der PAH und der interventionellen Trikuspidalklappen-Versorgung stark an Bedeutung. Neuere Daten zu Volumenwerten und alternative Methoden der Funktionsbeurteilung lassen die durch die RV-Anatomie und Lage bedingten Limitationen der 2D-Messungen in den Hintergrund treten. Weitere Daten zur Validierung dieser Methoden und der Parameter für die diastolische Funktionsbeurteilung des RV sind nötig. Zur Abschätzung der Druckverhältnisse im kleinen Kreislauf ist die korrekte Ableitung des

Trikuspidalklappeninsuffizienzsignals und die Beachtung der echokardiographischen Zeichen der PAH essenziell.

Diese Richtlinien stellen einen Zwischenstand bisher vorhandener zusammengefasster Daten dar und sollen dem Echokardiographen in der Praxis als rasch verfügbare Referenz dienen.

Interessenkonflikt

Keiner.

Literatur:

1. Lang RM, Badano LP, Morava V, et al. Recommendations for cardiac chamber quantification by echocardiography in adults: an update from the American Society of Echocardiography and the European Association of Cardiovascular Imaging. Eur Heart J Cardiovasc Imaging 2015; 16: 233–70.

2. Rudski LG, Lai WW, Afilalo J, et al. Guidelines for the echocardiographic assessment of the right heart in adults: a report from the American Society of Echocardiography endorsed by the European Association of Echocardiography, a registered branch of the European Society of Cardiology, and the Canadian Society of Echocardiography. J Am Soc Echocardiogr 2010; 23: 685–713.

3. Haeck ML, Scherptong RW, Marsan NA, et al. Prognostic value of right ventricular longitudinal peak systolic strain in patients with pulmonary hypertension. Circ Cardiovasc Imaging 2012; 5: 628–36.

4. Sachdev A, Villarraga HR, Frantz RP, et al. Right ventricular strain for prediction of survival in patients with pulmonary arterial hypertension. Chest 2011; 139: 1299–309.

5. Carluccio E, Biagioli P, Alunni G, et al. Prognostic value of right ventricular dysfunction in heart failure with reduced ejection fraction: Superiority of longitudinal strain over tricuspid annular plane systolic excursion. Circ Cardiovasc Imaging 2018; 11: e006894.

6. Antoni ML, Scherptong RW, Atary JZ, et al. Prognostic value of right ventricular function in patients after acute myocardial infarction treated with primary percutaneous coronary intervention. Circ Cardiovasc Imaging 2010; 3: 264–271.

7. Bannehr M, Kahn U, Liebchen J, et al. Right ventricular longitudinal strain predicts survival in patients with functional tricuspid regurgitation. Can J Cardiol 2021; 37: 1086–93.

8. Ancona F, Melillo F, Calvo F, et al. Right ventricular systolic function in severe tricuspid regurgitation: Prognostic relevance of longitudinal strain. Eur Heart J Cardiovasc Imaging 2021; 22: 868–75.

9. Galderisi M, Cosyns B, Edvardsen T, et al. Standardization of adult transthoracic echocardiography reporting in agreement with recent chamber quantification, diastolic function, and heart valve disease recommendations: an expert consensus document of the European Association of Cardiovascular Imaging. Eur Heart J Cardiovasc Imaging 2017; 18: 1301–10.

10. Addetia K, Miyoshi T, Amuthan V, et al. Normal values of three-dimensional right ventricular size and function measurements: results of the world alliance. J Am Soc Echocardiogr 2023; 36: 858–66.

11. De Bosscher R, Claeys M, Dausin C, et al. Three-dimensional echocardiography of the athlete's heart: A comparison with cardiac magnetic resonance. imaging. Int J Cardiovasc Imaging 2022; 39: 295–306.

12. Wang S, Wang S, Zhu Q, et al. Reference values of right ventricular volumes and ejection fraction by three-dimensional echocardiography in adults: A systematic review and meta-analysis. Front Cardiovasc Med 2021; 8: 709863.

13. Ahmad A, Li H, Zhand Y, et al. 3D Echocardiography assessment of right ventricular volumes and function: technological perspective and clinical application. Diagnostics 2022; 12: 806.

14. Humbert M, Kovacs G, Hoeper MM, et al. 2022 ESC/ERS Guidelines for the diagnosis and treatment of pulmonary hypertension. Eur Heart J 2022; 43: 3618–731.

15. Lindqvist P, Waldenstrom A, Henein M, et al. Regional and global right ventricular function in healthy individuals aged 20–90 years: a pulsed Doppler tissue imaging study: Umea General Population Heart Study. Echocardiography 2005; 22: 305–14.

16. Badano LP, Muraru D, Parati G, et al. How to do right ventricular strain. Eur Heart J Cardiovasc Imaging 2020; 21: 825–7.

17. Badagliacca R, Pezzuto B, Papa S, et al. Right ventricular strain curve morphology and outcome in idiopathic pulmonary arterial hypertension. JACC Cardiovasc Imaging 2021; 14: 162–72.

18. Muraru D. Right ventricular longitudinal strain in the clinical routine: a state-of-the-art review, European Heart J Cardiovasc Imaging 2022; 23: 898–912.

19. Vanderpool RR, Puri R, Osorio A, et al. EXPRESS: Surfing the right ventricular pressure waveform: methods to assess global, systolic and diastolic RV function from a clinical right heart catheterization. Pulm Circ 2020; 10: 2045894019850993.

20. Yogeswaran A, Rako ZA, Yildiz S, et al. Echocardiographic evaluation of right ventricular diastolic function in pulmonary hypertension. ERJ Open Research 2023; 9: 00226-2023.

21. Amsallem M, Sternbach J, Adigopula S, et al. Addressing the controversy of estimating pulmonary arterial pressure by echocardiography. J Am Soc Echocardiogr 2016; 29: 93–102.

Mitteilungen aus der Redaktion

Besuchen Sie unsere Rubrik

☑ **Medizintechnik-Produkte**

Neues CRT-D Implantat
Intica 7 HF-T QP von Biotronik

Artis pheno
Siemens Healthcare Diagnostics GmbH

Philips Azurion:
Innovative Bildgebungslösung

Aspirator 3
Labotect GmbH

InControl 1050
Labotect GmbH

e-Journal-Abo

Beziehen Sie die elektronischen Ausgaben dieser Zeitschrift hier.

Die Lieferung umfasst 4–5 Ausgaben pro Jahr zzgl. allfälliger Sonderhefte.

Unsere e-Journale stehen als PDF-Datei zur Verfügung und sind auf den meisten der marktüblichen e-Book-Readern, Tablets sowie auf iPad funktionsfähig.

☑ **Bestellung e-Journal-Abo**

Haftungsausschluss

Die in unseren Webseiten publizierten Informationen richten sich **ausschließlich an geprüfte und autorisierte medizinische Berufsgruppen** und entbinden nicht von der ärztlichen Sorgfaltspflicht sowie von einer ausführlichen Patientenaufklärung über therapeutische Optionen und deren Wirkungen bzw. Nebenwirkungen. Die entsprechenden Angaben werden von den Autoren mit der größten Sorgfalt recherchiert und zusammengestellt. Die angegebenen Dosierungen sind im Einzelfall anhand der Fachinformationen zu überprüfen. Weder die Autoren, noch die tragenden Gesellschaften noch der Verlag übernehmen irgendwelche Haftungsansprüche.

Bitte beachten Sie auch diese Seiten:

Impressum **Disclaimers & Copyright** **Datenschutzerklärung**