Journal für
Kardiologie
Austrian Journal of Cardiology
Österreichische Zeitschrift für Herz-Kreislauferkrankungen

EPU-Corner: Bildgebung bei ventrikulären Arrhythmien

Rohrer U, Plank G, Scherr D

Journal für Kardiologie - Austrian Journal of Cardiology 2024; 31 (7-8), 186-188

Homepage:
www.kup.at/kardiologie
Online-Datenbank mit Autoren- und Stichwortsuche

ÖKG Österreichische Kardiologische Gesellschaft
Offizielles Partnerjournal der ÖKG

EUROPEAN SOCIETY OF CARDIOLOGY®
Member of the ESC-Editor's Club

Offizielles Organ des Österreichischen Herzfonds

ACVC Association for Acute CardioVascular Care
In Kooperation mit der ACVC

Indexed in ESCI part of Web of Science
Indexed in EMBASE

Krause & Pachernegg GmbH • Verlag für Medizin und Wirtschaft • A-3003 Gablitz
P.b.b. 02Z031105M, Verlagsort: 3003 Gablitz, Linzerstraße 177A/21 Preis: EUR 10,–

Medtronic
Engineering the extraordinary

Expert 2 Expert 2026

15.01. – 17.01.2026, Linz

Gemeinsam für eine bessere Patientenversorgung.

OmniaSecure | Micra 2 | Aurora | Affera | LINQ II | TYRX

Vorabanmeldung aufgrund limitierter Plätze notwendig.
Bei Interesse bitte bei Ihrem Medtronic Außendienstmitarbeiter anfragen.

For personal use only. Not to be reproduced without permission of Krause & Pachernegg GmbH.

Bildgebung bei ventrikulären Arrhythmien

U. Rohrer[1,2], G. Plank[3], D. Scherr[1]

[1]Klinische Abteilung für Kardiologie, Medizinische Universität Graz; [2]Cardiovascular Imaging, School of Biomedical Engineering & Imaging Sciences, King's College, London; [3]Institut für Biophysik, Gottfried Schatz Institut, Medizinische Universität Graz

Einleitung

Die kardiale Bildgebung gewinnt in allen Bereichen der Kardiologie an Wichtigkeit und somit auch in der Rhythmologie. Einerseits werden die Indikationen zur kardialen Bildgebung mehr, andererseits verbessern sich auch die Technologien und eröffnen neue Möglichkeiten. Der Hauptteil der etablierten Indikationen besteht bei der Diagnosestellung von Kardiomyopathien, die sich sehr häufig multimodal gestaltet. Dies beginnt niederschwellig mit einer transthorakalen Echokardiographie und kann je nach Befund durch eine kardiale Magnetresonanztomographie (CMR) erweitert werden. Bei der arrhythmogenen Kardiomyopathie gibt es konkrete bildgebungsbasierte Kriterien zur Diagnosestellung, bei linksventrikulärer Hypertrophie oder dilatativer Kardiomyopathie (Abb. 1) kann die CMR helfen, Differentialdiagnosen einzuschränken – um nur beispielhafte einige Anwendungen zu nennen.

Ebenso ist die Bildgebung fest in die Stratifizierung des Risikos eines plötzlichen Herztodes oder nach überlebtem plötzlichem Herzkreislaufstillstand integriert. Einerseits können koronare Anomalien mittels Koronar-CT festgestellt werden, anderseits ist der Anteil an Late-Gadolinium-Enhancement (LGE) im CMR bei zum Beispiel hypertropher Kardiomyopathie fest in den Leitlinien verankert [1]. In Spezialfällen ist eine nuklearmedizinische Diagnostik indiziert – wie bei Verdacht auf kardiale Sarkoidose ein PET-CT oder als eine von mehreren Modalitäten zur Abklärung einer kardialen Amyloidose die Skelettszintigraphie mit der Bestimmung des Perugini-Scores [2]. In den meisten Fällen unterstützt die Bildgebung, die Diagnose und die Risikostratifizierung müssen aber immer viele Faktoren miteinbeziehen, wie unter anderem Familienanamnese, EKG, klinische Symptome und Genetik.

Prozedurplanung

Noch viel komplexer ist der Einsatz der Bildgebung, wenn tatsächlich ventrikuläre Tachykardien (VT) vorliegen und die Prozedurplanung ansteht. Bei Patienten mit struktureller Herzerkrankung, sei es ischämisch oder nicht ischämisch, können mittels Schnittbildgebung Narben detektiert werden und eventuell sogar sogenannte arrhythmische Kanäle („channels"), die durch ihre veränderten Leitungseigenschaften zu kreisenden Erregungen führen können (Abb. 2).

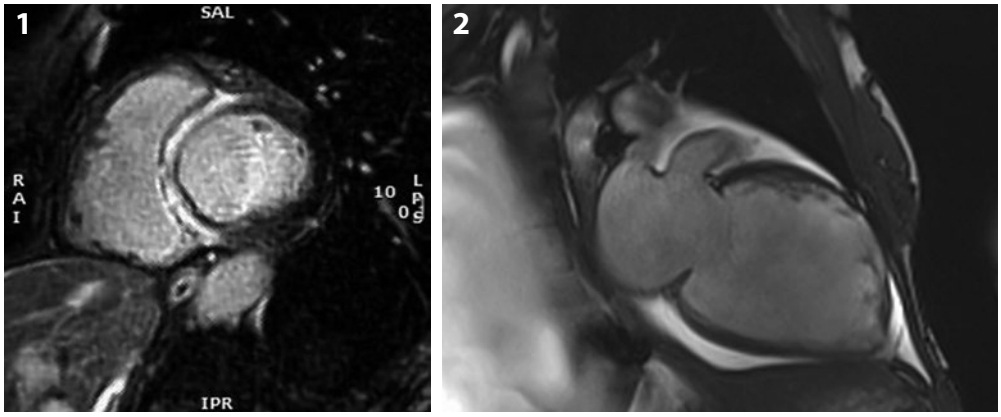

Abbildung 1: Zwei Beispiele einer dilatativen Kardiomyopathie: Im linken Bild **(1)** das typische Late-Gadolinium-Enhancement- (LGE-) Verteilungsmuster bei einer LMNA-Mutation mit gering ausgeprägter Dilatation in einem Kurz-Achsen-Schnitt, im rechten Bild **(2)** ein 2-Kammerblick bei einer dilatativen Kardiomyopathie mit deutlich ausgeprägterer Dilatation ohne nachgewiesene pathologische Gene.

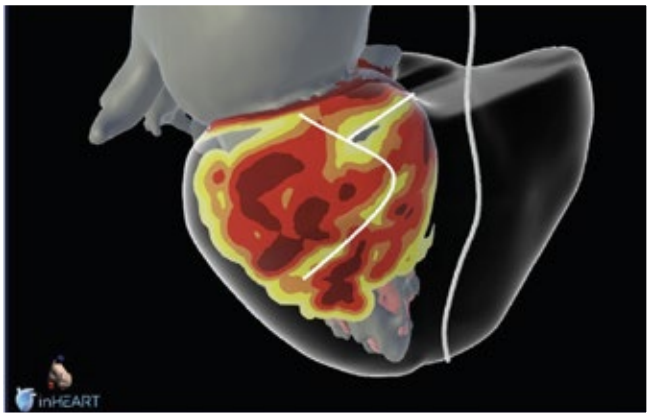

Abbildung 2: Ein Beispiel für ein Photon-Counting-CT, das bei einem Patienten mit ischämischer Kardiomyopathie und großer inferoseptaler Narbe durchgeführt wurde. Dunkelrote Farbe bedeutet 1 mm Wanddicke, gelb steht für 5 mm Wanddicke. Die weißen Linien zeigen Prädilektionsstellen für elektrisch leitende Kanäle, die den zentralen Teil des Leitungspfades einer kreisenden Erregung bilden können (inHEART-Technology, Pessac, Frankreich).

Das CMR ist der Goldstandard zur Gewebedifferenzierung, jedoch gewinnt das kardiale CT an Bedeutung. Das kardiale CT kann aufgrund der noch höheren räumlichen Auflösung von < 1 mm die Wanddicke sehr genau bestimmen und durch eine zusätzliche Kontrastmittelspätphase („late iodine") ebenso Hinweise auf fibrotische Veränderungen geben [3]. Dies ist bisher noch nicht flächendeckend etabliert. Es hat jedoch gerade bei Patienten mit implantierten Defibrillatoren oder Schrittmachern den Vorteil, dass keine elektromagnetische Interferenz besteht. Somit stellt die Bildgebung kein Risiko dar und kann ohne Umprogrammierung extramural durchgeführt werden. Die Artefakte durch die Aggregate beeinflussen das CT zu einem geringeren Ausmaß als die CMR. Die Durchführung des CT ist zusätzlich schneller, die Verfügbarkeit in Österreich besser. Segmentationen oder Rekonstruktionen von Schnittbildgebung (entweder CMR oder CT), die das Substrat und potentiell vulnerable Strukturen leichter verständlich machen und besonders für die Nutzung mit 3D-Mappingsystemen geeignet sind, helfen direkt bei der Planung und Durchführung des Eingriffs (Abb. 3).

Bei Patienten ohne strukturelle Vorerkrankung oder wenn die strukturellen Veränderungen unter der räumlichen Auflösung der Bildgebung bestehen, kann mit Bildgebung nur die Anatomie dargestellt werden. Um bei dem Eingriff auf Strahlung zu verzichten, wird einerseits ein 3D-Mappingsystem eingesetzt, zusätzlich können die transösophageale Echokardiographie und/oder die intrakardiale Echokardiographie eingesetzt werden. Dies kann dabei helfen, eine transseptale Punktion für linksventrikuläre Eingriffe durchzuführen, um komplexe Strukturen wie die Papillarmuskeln (Abb. 4) zu identifizieren oder ein anatomisches Map zu erstellen.

Ausblick

Das **„Computational Modelling"** zeigt immer mehr Optionen auf und gewinnt zunehmend an Bedeutung. Dies bedeutet, dass klinische Informationen wie EKGs und Bildgebung mittels komplexer Softwarealgorithmen verarbeitet werden. Dadurch kann nicht nur eine Segmentation und 3D-Rekonstruktion erstellt werden, sondern ebenso ein elektrophysiologisches Modell (Abb. 5).

Dies wird oft „digital twin" genannt, also ein digitaler Zwilling des Herzens. Eine Anwendung wird gerade in einer internationalen Studie „InEurHeart" (ClinicalTrials.gov ID NCT05225935) getestet, in der verglichen wird, ob die Ablation von Kanälen, die anhand von Bildgebung identifiziert wurden, effektiver ist als die konventionelle VT-Ablation, die sich nicht nur auf strukturelles Substrat fokussiert, sondern viel mehr Parameter einbezieht. In diesen Modellen können auch dynamische Simulationen durchgeführt werden, die helfen können, eben diese Prädilektionsstellen für kreisende Erregung zu identifizieren und in der Zukunft das Potential haben, im Vorhinein zu testen, ob eine Katheterablation an diesen Stellen erfolgreich ist.

Eine weitere Anwendung wird gerade in einer großen Studie im King's College London getestet (ClinicalTrials.gov ID NCT05500365). In dieser Studie wird sogenanntes „in silico

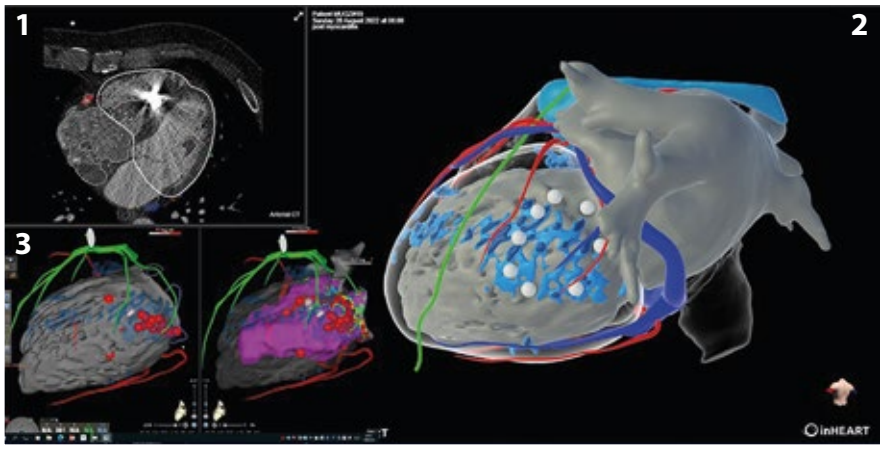

Abbildung 3: Das inHeart-Programm (inHEART-Technology, Pessac, Frankreich) mit dem CT **(1)** und der 3D-Rekonstruktion **(2)** inklusive vulnerabler Strukturen (grün: *N. phrenicus*, rot: Koronararterien, blau: venöses System) hier in einer links-lateralen Ansicht, und **(3)** die Integration der CT-Segmentation in das 3D-Mapping-Programm während der VT-Ablation bei einem Patienten mit einer post-myokarditischen Narbe.

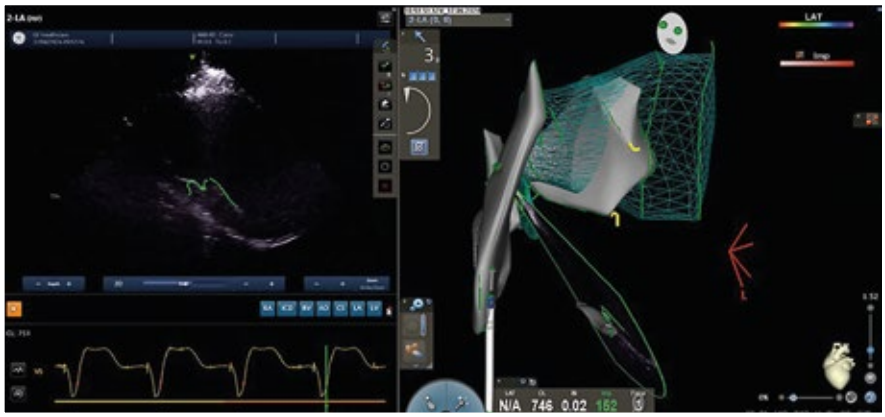

Abbildung 4: Links ist das intrakardiale Echokardiographiebild, in dem gerade ein Papillarmuskel eingezeichnet wird. **Rechts** wird dadurch ein 3-dimensionales Map erstellt, in diesem Fall mit dem 3D-Mappingsystem Carto, Biosense Webster.

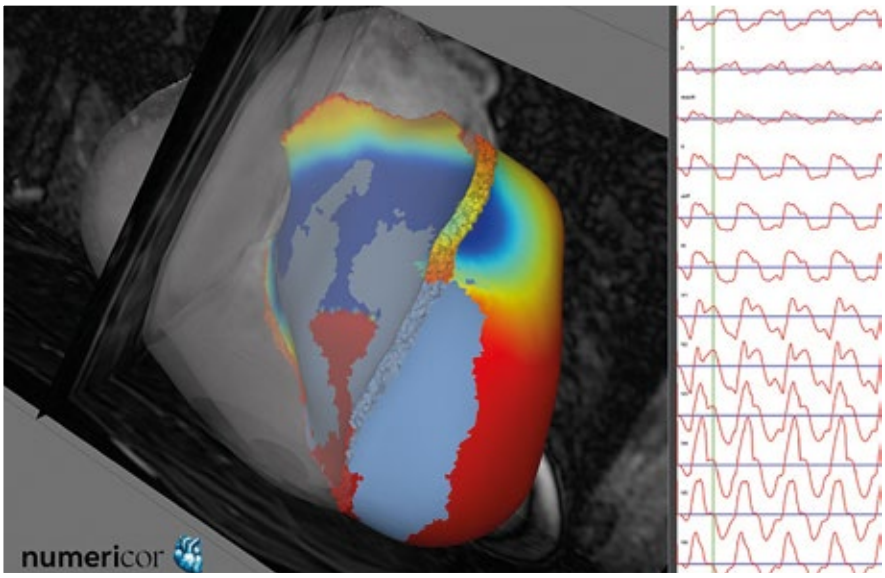

Abbildung 5: In einem bild-basierten Computermodell des Patientenherzens mit Infarktarealen werden mögliche VTs simuliert und die damit einhergehenden EKG-Signale vorhergesagt.

pace mapping" untersucht. „Pacemapping" bezeichnet eine Methode, bei der an einer bestimmten Stelle im Ventrikel während einer elektrophysiologischen Untersuchung elektrisch stimuliert wird, was dann mit der Aufzeichnung der klinischen VT verglichen werden kann. Je größer die Übereinstimmung, desto näher ist man am Ursprungsort einer ventrikulären Extrasystole, oder der Stimulationsort befindet sich im Leitungspfad einer kreisenden Erregung. Dies ist eine etablierte Methode, um die Lokalisation von VTs oder auch ventrikulären Extrasystolen zu identifizieren. Bei der In-silico-Variante kann dies am Modell bereits vor dem tatsächlichen Eingriff durchgeführt werden. Dies sind nur beispielhaft genannte Studien, die aktuell durchgeführt werden.

Zusammenfassung

Die kardiale Bildgebung setzt sich aus vielen Modalitäten zusammen, angefangen bei der Echokardiographie, die transthorakal, transösophageal oder intrakardial helfen kann, anatomische Strukturen zu identifizieren. Zur genaueren Diagnostik und Differenzierung von Geweben werden primär Schnittbild-Verfahren – wie kardiale CT oder CMR – eingesetzt, die jeweils Vor- und Nachteile haben, jedoch bereits sehr gut etabliert in der Diagnostik bis hin zur Prozedurplanung eingesetzt werden.

Zusammenfassend ist zu sagen, dass die Bildgebung in Zukunft noch viel häufiger zur Anwendung kommen wird und ein wichtiges Tool bei allen Schritten der Behandlung von Patienten mit ventrikulären Arrhythmien ist. Weiters eröffnet sie Türen und Möglichkeiten für innovative wissenschaftliche Bereich wie das „Computational Modelling".

Literatur:

1. Zeppenfeld K, Tfelt-Hansen J, de Riva M, et al. 2022 ESC Guidelines for the management of patients with ventricular arrhythmias and the prevention of sudden cardiac death: Developed by the task force for the management of patients with ventricular arrhythmias and the prevention of sudden cardiac death of the European Society of Cardiology (ESC) Endorsed by the Association for European Paediatric and Congenital Cardiology (AEPC). Eur Heart J 2022; 43: 3997–4126.

2. Garcia-Pavia P, Rapezzi C, Adler Y, et al. Diagnosis and treatment of cardiac amyloidosis: a position statement of the ESC Working Group on Myocardial and Pericardial Diseases. Eur Heart J 2021; 42: 1554–68.

3. Palmisano A, Vignale D, Benedetti G, et al. Late iodine enhancement cardiac computed tomography for detection of myocardial scars: impact of experience in the clinical practice. Radiol Med 2020; 125: 128–36.

Korrespondenzadresse:
DDr. Ursula Rohrer
King's College London
Cardiovascular Imaging
School of Biomedical Engineering & Imaging Sciences
Westminster Bridge Road
London
SE1 7EH
United Kingdom
E-Mail: ursula.rohrer@kcl.ac.uk

Mitteilungen aus der Redaktion

Besuchen Sie unsere Rubrik

☑ **Medizintechnik-Produkte**

Neues CRT-D Implantat
Intica 7 HF-T QP von Biotronik

Artis pheno
Siemens Healthcare Diagnostics GmbH

Philips Azurion:
Innovative Bildgebungslösung

Aspirator 3
Labotect GmbH

InControl 1050
Labotect GmbH

e-Journal-Abo

Beziehen Sie die elektronischen Ausgaben dieser Zeitschrift hier.

Die Lieferung umfasst 4–5 Ausgaben pro Jahr zzgl. allfälliger Sonderhefte.

Unsere e-Journale stehen als PDF-Datei zur Verfügung und sind auf den meisten der marktüblichen e-Book-Readern, Tablets sowie auf iPad funktionsfähig.

☑ **Bestellung e-Journal-Abo**

Haftungsausschluss

Die in unseren Webseiten publizierten Informationen richten sich **ausschließlich an geprüfte und autorisierte medizinische Berufsgruppen** und entbinden nicht von der ärztlichen Sorgfaltspflicht sowie von einer ausführlichen Patientenaufklärung über therapeutische Optionen und deren Wirkungen bzw. Nebenwirkungen. Die entsprechenden Angaben werden von den Autoren mit der größten Sorgfalt recherchiert und zusammengestellt. Die angegebenen Dosierungen sind im Einzelfall anhand der Fachinformationen zu überprüfen. Weder die Autoren, noch die tragenden Gesellschaften noch der Verlag übernehmen irgendwelche Haftungsansprüche.

Bitte beachten Sie auch diese Seiten:

Impressum **Disclaimers & Copyright** **Datenschutzerklärung**