Journal für
Kardiologie
Austrian Journal of Cardiology
Österreichische Zeitschrift für Herz-Kreislauferkrankungen

Echokardiographie aktuell: Eine Standard-TEE-Untersuchung. Teil 2: Sedierung

Altersberger M, Sitter C, Cho Y
Schoiswohl S, Genger M

Journal für Kardiologie - Austrian Journal of Cardiology 2024; 31 (11-12), 289-292

Homepage:
www.kup.at/kardiologie
Online-Datenbank
mit Autoren-
und Stichwortsuche

ÖKG Österreichische Kardiologische Gesellschaft
Offizielles Partnerjournal der ÖKG

EUROPEAN SOCIETY OF CARDIOLOGY®
Member of the ESC-Editor's Club

Offizielles Organ des Österreichischen Herzfonds

ACVC Association for Acute CardioVascular Care
In Kooperation mit der ACVC

Indexed in ESCI part of Web of Science
Indexed in EMBASE

Krause & Pachernegg GmbH • Verlag für Medizin und Wirtschaft • A-3003 Gablitz
P.b.b. 02Z031105M, Verlagsort: 3003 Gablitz, Linzerstraße 177A/21 Preis: EUR 10,–

Medtronic
Engineering the extraordinary

Expert 2 Expert 2026

15.01. – 17.01.2026, Linz

Gemeinsam für eine bessere Patientenversorgung.

OmniaSecure | Micra 2 | Aurora | Affera | LINQ II | TYRX

Vorabanmeldung aufgrund limitierter Plätze notwendig.
Bei Interesse bitte bei Ihrem Medtronic Außendienstmitarbeiter anfragen.

For personal use only. Not to be reproduced without permission of Krause & Pachernegg GmbH.

Eine Standard-TEE-Untersuchung

Teil 2: Sedierung

M. Altersberger, C. Sitter, Y. Cho, S. Schoiswohl, M. Genger

Abteilung Kardiologie, Nephrologie und Intensivmedizin, Pyhrn-Eisenwurzen Klinikum Steyr

Abkürzungen:

AF	Atemfrequenz
AI	Aortenklappeninsuffizienz
AK	Aortenklappe
DD	Differentialdiagnose
HFpEF	Herzinsuffizienz mit normaler Pumpleistung
MI	Mitralklappeninsuffizienz
MK	Mitralklappe
TEE	Transösophageale Echokardiographie
TK	Trikuspidalklappe
TTE	Transthorakale Echokardiographie

Wiederholung und Sedierung

In Teil 1 dieser Reihe wurden bereits Indikationen und Kontraindikationen für eine TEE-Untersuchung besprochen, ebenso wurde die Vorbereitung diskutiert [1].

Als erster Fall wurde eine Patientin kurz vorgestellt. Die Patientin war neurologisch im Krankenhaus stationär und wurde wegen Dyspnoe im Echolabor vorstellig. Nach einer TTE wurde eine HFpEF suspiziert, die Patientin dahingehend behandelt und die Indikation zur weiteren Abklärung mittels TEE bei unklarer LA-Struktur gestellt. Als Differentialdiagnosen kamen ein RAC (Fehlanlage der Koronarien) oder ein inkomplettes *Cor triatriatum sinister* in Frage (Video 1) [2, 3]. In der durchgeführten TEE-Untersuchung wurde jedoch eine seltene Alternativdiagnose für die LA-Struktur gestellt – eine „LA false tendon" [2, 3]. Mit diesem Beispiel soll illustriert werden, dass unklare Strukturen im TTE weiter mit einer TEE abgeklärt werden können und sollen [1, 3]. Als endgültige Diagnose wurde ein inkomplettes *Cor triatriatum sinister DD LA false tendon* festgestellt. Auf Wunsch der Patientin und bei fehlender hämodynamischer Konsequenz wurde keine weitere Diagnostik durchgeführt.

Um unsere im Teil 1 begonnene Untersuchung fortzusetzen und ein komplikationsfreies Setting mit gutem Patientenkomfort durchzuführen, ist nach einer gründlichen Vorbereitung nun die richtige Medikation nötig [1, 4].

Für eine erfolgreiche Sedierung ist ein lokales Protokoll mit Sicherheitsstandards, lokaler Expertise, Zugang und Wissen um Indikation und Kontraindikation unumgänglich und die hier angeführten Strategien sind als Beispiele zu sehen.

Der noch wache Patient bekommt eine lokale Anästhesie (hierorts Lidocain-Spray, 5 Sprühstöße in den Oropharynx, Patient schlucken lassen) appliziert. Der Spray hat den Vorteil, direkt am posterioren Pharynx appliziert werden zu können, gleichzeitig gibt es wohl ein etwas erhöhtes Aspirationsrisiko des Sprays [1]. Welches Verfahren (Sprühen, Gurgeln etc.) verwendet wird, ist jedoch vor Ort zu entscheiden. Im Anschluss wird ein Beißschutz (Schutz für die eigenen Finger & Schutz für die Sonde während der Intubation) eingebracht. Im Anschluss wird der Patient auf die rechte Seite gedreht (ja, wir legen die Patienten immer auf die rechte, nicht auf die linke Seite – nähere Beziehung des Herzens zum Ösophagus, das US-Gerät steht rechts von dem Patienten, somit ist der Zugang auch leichter) und eine Sedierung wird i. v. verabreicht.

Alle im Text beschriebenen Medikamente beziehen sich auf Bolusgaben, auch eine Dauerinfusionstherapie ist möglich, sollte aber an die lokale Expertise angepasst werden. Es bleibt festzuhalten, dass Dosierungen bei chronischen Nieren- und Lebererkrankungen anzupassen sind.

Folgende Medikamente stehen im Echolabor als alleinige oder als Kombinationssedierung zur Verfügung.

Medikamente zur Sedierung

Benzodiazepine – Midazolam

Eigenschaften: Onset nach 1–2 Minuten, kurze Wirkdauer (15–30 Minuten), ausgeprägter Effekt der Amnesie, Anxiolyse und Sedierung. Alternativen (nicht empfohlen): Diazepam, Lorazepam (längere Wirksamkeit).

CAVE: Schwangerschaft (besonders erstes Trimester)

Dosierung: initial 2 mg i. v., Titration nach 1–2 Minuten in 1–2-mg-Schritten bis 5 mg i. v. verabreicht. Bei höherer Dosis ggf. Abbruch (lokales Protokoll – Monotherapie 10 mg Midazolam wird toleriert, je Patientensituation). Bei älteren Patienten kann auch mit 0,5–1 mg begonnen und titriert werden [1, 5].

Miadzolam wird in unserem Echolabor als Standard, oft auch als Monotherapie, verwendet.

Propofol

Eigenschaften: rasch sedierend (< 1 Minute), rasche Erholung. Dosierung: bis 0,5 mg/kg Körpergewicht fraktioniert (Reduktion je weiterer Medikation empfohlen)

In Kombination mit Benzodiazepinen besteht ein erhöhtes Risiko der Apnoe, sodass ein langsames Titrieren in 5–10-mg-Schritten zu empfehlen ist. In unserem lokalen Protokoll wird Propofol 1 % verabreicht. Bei einer Sedierung mit Propofol ist

immer geschultes Pflegepersonal anwesend. Alternativ kann diese Form der Sedierung auch durchgeführt werden, wenn zwei Ärzte anwesend sind. Insgesamt scheint Propofol trotz des höheren Risikos Vorteile, auch in Bezug auf das Patientenmanagement, zu haben [5, 6].

CAVE: Akkumulation, Wirkung auf Blutdruck (vor allem bei EF < 30 % wird kein Propofol regelhaft verwendet). Keine Antagonisierung möglich.

Propofol wird bei unzureichender Wirkung von Midazolam zusätzlich verwendet (sofern geschultes Personal anwesend ist).

Ketamin S
Zusätzlich zur Analgosedierung (insbesondere bei hämodynamisch instabileren Patienten), Beginn mit 5–15 mg i. v., Titration zur ausreichenden Wirkung. Alleinige Sedierung mit 0,2–0,5 mg/kg KG, Narkose mit 1–2 mg/kg KG i. v. In Kombination mit Propofol (Ketofol) hämodynamisch verbesserte Stabilität sowohl bei einer Sedierung als auch bei einer Narkose. Bronchodilatatorische Wirkung; gut somit auch bei Asthma und COPD, weiters bei Hypovolämie (Hämodynamik). Überdosierung kaum möglich (> 25-fache Dosis) [6–8].

CAVE: Hypersalivation (wird bei geringer Einmalgabe *de facto* nicht beobachtet, kann mit Atropin oder Glycopyrroniumbromid [Robinul] behandelt werden), Albträume (vermeidbar durch Vortherapie mit Midazolam z. B. 0,5 mg oder Propofol in niedriger Dosierung). Verdacht auf Erhöhung des Hirndrucks. Eventuell erhöhter myokardialer O_2-Bedarf. Bei Schwangerschaft im ersten Trimenon zu vermeiden. Nicht bei Angina pectoris. 24 h Pause von Alkohol (Wechselwirkungsgefahr bzgl. Atemdepression) [1].

Lokales Protokoll: Ket-S wird bei unzureichender Wirkung von Midazolam (oder zur hämodynamischen Stabilisierung bei z. B. Propofolgabe) zusätzlich verwendet (sofern geschultes Personal anwesend ist).

Opioide – Fentanyl und Derivate
Opioide können ebenso verwendet werden. Allerdings sollte dabei eine anästhesiologische Überwachung vor allem bei einer Kombinationstherapie in Erwägung gezogen werden, da der synergistische Effekt zur Atemdepression führen kann. Als Hausbrauch wird **kein** Opioid zur TEE-Untersuchung (weder auf der Überwachungsstation für hämodynamisch oder respiratorisch schwierige Fälle noch im Echolabor) verwendet [5, 8].

Auf der Intensivstation bei intubierten und kontrolliert beatmeten Patienten wird selbstverständlich die Analgosedierung mit der bereits vorhandenen Medikation inklusive einem Opioid (Su- oder Remifentanyl) durchgeführt.

Weitere Medikamente zur Sedierung

Dexmedetomidin
Anxiolytischer und sedierender Effekt, insgesamt langsamere Sedierung als mit Propofol, aber gutes Sicherheitsprofil. Selektiver Alpha-2-Agonist. Aufdosierung 0,5–1 mcg/kg für ca. 10 Minuten, im Verlauf 0,2–1 mcg/kg/h. Insgesamt weist Ketofol eine Überlegenheit im ambulanten Setting gegenüber Dexmedetomidin auf [6]. Dexmedetomidin wird hierorts im ambulanten Setting **nicht** verwendet.

CAVE: bei Hypotonie, AV-Block II oder höhergradigem AV-Block, Bradykardie

Clonidin
Alpha-2-Agonist (zentral und peripher), Senkung des Sympathikotonus und Schmerztherapie. Ggf. zusätzlich zur anderen Medikation je nach lokalem Protokoll z. B. 0,075–0,15 mg nach RR-senkendem Effekt anpassen [9]. Clonidin wird bei uns im ambulanten Setting **nicht** verwendet.

Antagonisierung

Flumazenil
Beginn mit 0,2 mg und zusätzlich 0,2 mg bei nicht ausreichender Wirkung. Die Wirkdauer ist kurz mit 15–30 Minuten, dies ist insofern zu beachten, sollten Benzodiazepine mit längerer Wirkung verabreicht worden sein [5].

CAVE: Krampfanfall

Naloxon
Beginn mit 0,4 mg (weniger z. B. 0,1 mg bei nur teilweise erwünschter Antagonisierung), Wiederholung je Atemfrequenz [1, 5].

„Kochrezepte“

70 Jahre, Endokarditis-Suche

Eine 70-jährige Patientin mit 65 kg kommt ins Echolabor und es wird die Frage nach einer Endokarditis bei unklaren Fieberschüben gestellt. Die Patientin ist hämodynamisch stabil (RR 140/85 mmHg, O_2-Sättigung 98 %, HF 78/min). Nach Aufklärung und lokaler Lidocain-Applikation wird eine Sedierung mit 2 mg Midazolam begonnen, nach 1 Minute Abwarten werden zusätzlich 10 mg Ket-S appliziert. Darunter kommt es zu einer ausreichenden Sedierung und einer komplikationslosen Untersuchung.

45 Jahre, PFO-Suche

Ein 45-jähriger Mann wird zum PFO-Ausschluss vorstellig. Er trinkt 1–3-mal pro Woche Bier in einem „österreichischen Ausmaß“ (Zitat des Patienten). Es werden nach Aufklärung und Erheben der Vitalparameter unter deren Überwachung 2 mg Midazolam, rasch im Anschluss 10 mg Ket-S und nach 1 Minute warten 40 mg Propofol appliziert. Eine Intubation ist darunter möglich, aufgrund der Gesamtsituation werden zusätzlich im Verlauf der Untersuchung (20 Minuten bei eingeschränkter Sicht und mehrfach notwendigen Rechtsherzkontrast-Untersuchungen) 2 mg Midazolam, weitere 40 mg Propofol und 5 mg Ket-S notwendig (alle Medikamente werden fraktioniert verabreicht).

83 Jahre, Klappenvitium

Ein 83-jähriger Patient wird mit einem Klappenvitium, welches in der TTE nicht optimal eingesehen werden konnte, vorstellig. Es handelt sich um den Verdacht einer primären hochgradigen Mitralklappeninsuffizienz. Die EF ist als hyperdynam

beschrieben. Es wird 1 mg Midazolam verabreicht, darunter kommt es zu einer ausreichenden Sedierung, eine Intubation kann durchgeführt werden. Es werden im Verlauf der Untersuchung noch 2-malig 0,5 mg Midazolam verabreicht. Unter dieser Medikation ist die Untersuchung komplikationslos durchführbar.

Adipositas, bereits schwierige Intubation der TEE-Sonde vorbekannt

Eine 72-jährige Patientin mit metabolischem Syndrom wird zur Reevaluation einer Aortenklappeninsuffizienz, welche sich im Verlauf der letzten 2 Jahre in einer geringen Ventrikeldilatation im TTE geäußert hat, mit der Frage nach einer morphologischen Problematik der AK vorstellig. Eine bereits durchgeführte TEE vor 2 Jahren war mit einer schwierigen Intubation vergesellschaftet (im Echolabor 10 mg Midazolam und nicht durchführbare Untersuchung). Die Patientin wurde daher vor 2 Jahren bereits auf der Überwachungsstation untersucht (Kombination aus Propofol und Midazolam, darunter wurde viel O_2-Bedarf manifest und eine Hypotonie als Komplikation dokumentiert, die Intubation war weiterhin schwierig). In der jetzigen Situation vor Intubation mit der TEE-Sonde ist die Patientin hämodynamisch stabil (RR 138/95 mmHg, HF 88/min, O_2-Sättigung 95 %, AF 12). Zu Beginn werden 2 mg Midazolam, 10 mg Ket-S und 20 mg Propofol verabreicht. Darunter ist die Patientin stabil und noch orientiert. Es wird langsam auftitriert – 1 mg Midazolam, 5 mg Ket-S und 40 mg Propofol werden zusätzlich verabreicht. Darunter gelingt die Intubation, die Sättigung ist initial stabil, die Patientin ist jedoch sehr unruhig. Während der Untersuchung sinkt die Sättigung auf 85 % – es wird O_2 angeboten. Aufgrund der starken Unruhe der Patientin werden 40 mg Propofol langsam fraktioniert verabreicht, darunter ist die Patientin mit jetzt hoher O_2-Insufflation immer noch unruhig. Am Ende der Untersuchung kommt es (ca. 5 Minuten nach letzter Medikation) zu einem raschen Abfall der peripher gemessenen Sättigung auf 75 %, die Untersuchung wird rasch beendet, 0,4 mg Flumazenil werden verabreicht, Guedel- und Wendltubus werden eingeführt, die O_2-Versorgung wird kurzzeitig auf eine High-flow-O_2-Therapie eskaliert. Ein Esmarch-Handgriff wird durchgeführt. Da sich darunter die Sättigung nicht verbessert, wird mittels Beutel und Maske assistiert beatmet – die Patientin präsentiert sich weiterhin mit einer Atemfrequenz von 10/min und anhaltender Unruhe, aber auch reagibel auf Ansprache und Schmerzreiz. Unter Beutel-Masken-Beatmung (Ambu-Beutel mit O_2-Reservoir) bessert sich die Sättigung rasch, es werden 93 % erreicht. Es wird im Verlauf erneut eine High-flow-O_2-Therapie begonnen, darunter stabilisiert sich die Patientin, ist weiterhin ansprechbar und im Verlauf gut orientiert. Es ist jedoch auch im weiteren Verlauf noch eine O_2-Insufflation von 8 L/min über die O_2-Maske notwendig. Nach 1,5 Stunden ist kein O_2-Bedarf mehr vorhanden, nach insgesamt 3 Stunden kann die Patientin stabil und glücklich (die Untersuchung wurde rückblickend von der Patientin als angenehm erlebt) entlassen werden.

Zusammenfassung

Zum Thema Sedierung ist zusammenfassend zu sagen, dass man Medikamente wählen sollte, die lokal bekannt sind und mit denen der Umgang gewohnt ist. Für hämodynamisch oder respiratorisch instabile Patienten sollte eine adäquate Überwachung gewährleistet sein. Eine Zusammenarbeit mit Kollegen, die das Atemwegsmanagement beherrschen, ist auch im Echolabor empfehlenswert. Eine Kombination aus mehreren Präparaten erleichtert oftmals die Intubation, besonders bei Ket-S und Propofol.

Generell ist zu beachten, dass eine gute Aufklärung und ein (beruhigendes) ärztliches Gespräch die Situation für die Patienten oft kalmiert und somit auch zu einer Reduktion der applizierten Dosis von Sedierungsmedikation führen kann.

Um auch Teil 2, der keine Bilder beinhaltet, abzuschließen, sind TEE-Fälle mit Endokarditis aus einem früheren Beitrag als Videos angehängt. Im nächsten Teil gibt es mehr Bilder und mehr Standardschnitte!

Video 1: TTE bei Cor triatriatum sinister. https://www.youtube.com/shorts/mFhIETc7q1w

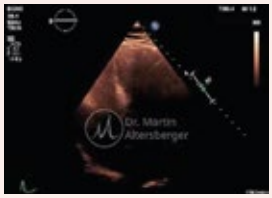

Video 2: TEE bei Cor triatriatum sinister DD LA false tendon. https://www.youtube.com/shorts/JqQccIMCozY

Video 3: TEE mit mehr 4D-Ebenen zur DD eines inkompletten Cor triatriatum sinister/LA false tendon. https://www.youtube.com/shorts/hzP795CaC6M

Video 4: Aortenklappenendokarditis im TTE und TEE bei i. v. Drogenabusus. https://www.youtube.com/watch?v=-rINAHsNaiBg

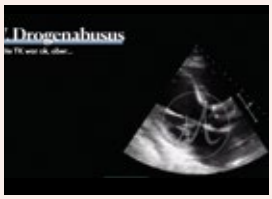

Video 5: MK-Endokarditis im TEE mit großen flottierenden Strukturen. https://www.youtube.com/watch?v=-YHfG1exupxw

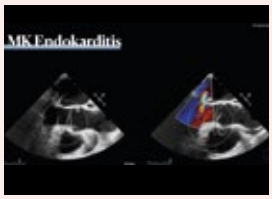

Video 6: TEE eines Aortenklappenprolaps der linkskoronaren Tasche der AK. https://www.youtube.com/watch?v=xukZqVFZvNQ

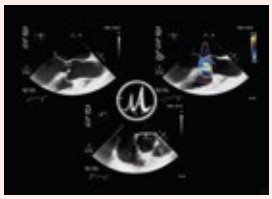

Literatur:

1. Hahn RT, Abraham T, Adams MS, Bruce CJ, Glas KE, Lang RM, et al. Guidelines for performing a comprehensive transesophageal echocardiographic examination: Recommendations from the american society of echocardiography and the society of cardiovascular anesthesiologists. J Am Soc Echocardiogr 2013; 26: 921–64.

2. Jha AK, Makhija N. Cor Triatriatum: A Review. Semin Cardiothorac Vasc Anesth 2017; 19: 178–85.

3. Koutsogiannis N, Koniari I, Velissaris D, Kounis N, Hahalis G. A rare asymptomatic false tendon crossing left atrium and ventricle assessed by echocardiography. Int J Cardiol 2016; 223: 779–80.

4. Flachskampf FA, Wouters PF, Edvardsen T, Evangelista A, Habib G, et al. Recommendations for transoesophageal echocardiography: EACVI update 2014. Eur Heart J Cardiovasc Imaging 2014; 15: 353–65.

5. Toman H, Erkılınc A, Kocak T, Guzelmeric F, Savluk OF, et al. Sedation for transesophageal echocardiography: Comparison of propofol, midazolam and midazolam-alfentanil combination. Med Glas 2016; 13: 18–24.

6. Sruthi S, Mandal B, Rohit MK, Puri GD. Dexmedetomidine versus ketofol sedation for outpatient diagnostic transesophageal echocardiography: A randomized controlled study. Ann Card Anaesth 2018; 21: 143–50.

7. Yan JW, McLeod SL, Iansavitchene A. Ketamine-propofol versus propofol alone for procedural sedation in the emergency department: A systematic review and meta-analysis. Acad Emerg Med 2015; 22: 1003–13.

8. De Vries LJ, Veeger NJGM, Van Roon EN, Lameijer H. Low-dose ketamine or opioids combined with propofol for procedural sedation in the emergency department: a systematic review. Eur J Emerg Med 2023; 30: 244–51.

9. Wang JG, Belley-Coté E, Burry L, Duffett M, Karachi T, et al. Clonidine for sedation in the critically ill: A systematic review and meta-analysis. Crit Care 2017; 21: 75.

Alle Links zuletzt gesehen: 13.06.2024

Korrespondenzadresse:
Dr. Martin Altersberger
Abteilung Kardiologie, Nephrologie und Intensivmedizin
Pyhrn-Eisenwurzen Klinikum Steyr
A-4400 Steyr, Sierninger Straße 170
E-Mail: martin.altersberger90@gmail.com

Mitteilungen aus der Redaktion

Besuchen Sie unsere Rubrik

☑ **Medizintechnik-Produkte**

Neues CRT-D Implantat
Intica 7 HF-T QP von Biotronik

Artis pheno
Siemens Healthcare Diagnostics GmbH

Philips Azurion:
Innovative Bildgebungslösung

Aspirator 3
Labotect GmbH

InControl 1050
Labotect GmbH

e-Journal-Abo

Beziehen Sie die elektronischen Ausgaben dieser Zeitschrift hier.

Die Lieferung umfasst 4–5 Ausgaben pro Jahr zzgl. allfälliger Sonderhefte.

Unsere e-Journale stehen als PDF-Datei zur Verfügung und sind auf den meisten der marktüblichen e-Book-Readern, Tablets sowie auf iPad funktionsfähig.

☑ **Bestellung e-Journal-Abo**

Haftungsausschluss

Die in unseren Webseiten publizierten Informationen richten sich **ausschließlich an geprüfte und autorisierte medizinische Berufsgruppen** und entbinden nicht von der ärztlichen Sorgfaltspflicht sowie von einer ausführlichen Patientenaufklärung über therapeutische Optionen und deren Wirkungen bzw. Nebenwirkungen. Die entsprechenden Angaben werden von den Autoren mit der größten Sorgfalt recherchiert und zusammengestellt. Die angegebenen Dosierungen sind im Einzelfall anhand der Fachinformationen zu überprüfen. Weder die Autoren, noch die tragenden Gesellschaften noch der Verlag übernehmen irgendwelche Haftungsansprüche.

Bitte beachten Sie auch diese Seiten:

Impressum **Disclaimers & Copyright** **Datenschutzerklärung**