Journal für
Kardiologie
Austrian Journal of Cardiology
Österreichische Zeitschrift für Herz-Kreislauferkrankungen

EPU-Corner: Eiskalt abladiert – erfolgreiche Kryo-Ablation einer parahisären akzessorischen Leitungsbahn

Blessberger H, Nahler A, Hrncic D
Bötscher J, Patrasso M, Hönig S
Steinwender C

Journal für Kardiologie - Austrian Journal of Cardiology 2024; 31 (11-12), 294-297

Homepage:
www.kup.at/kardiologie
Online-Datenbank
mit Autoren-
und Stichwortsuche

ÖKG Österreichische Kardiologische Gesellschaft
Offizielles Partnerjournal der ÖKG

EUROPEAN SOCIETY OF CARDIOLOGY®
Member of the ESC-Editor's Club

Offizielles Organ des Österreichischen Herzfonds

ACVC Association for Acute CardioVascular Care
In Kooperation mit der ACVC

Indexed in ESCI part of Web of Science
Indexed in EMBASE

Krause & Pachernegg GmbH • Verlag für Medizin und Wirtschaft • A-3003 Gablitz
P.b.b. 02Z031105M, Verlagsort: 3003 Gablitz, Linzerstraße 177A/21 Preis: EUR 10,–

Medtronic
Engineering the extraordinary

Expert 2 Expert 2026

15.01. – 17.01.2026, Linz

Gemeinsam für eine bessere Patientenversorgung.

OmniaSecure | Micra 2 | Aurora | Affera | LINQ II | TYRX

Vorabanmeldung aufgrund limitierter Plätze notwendig.
Bei Interesse bitte bei Ihrem Medtronic Außendienstmitarbeiter anfragen.

For personal use only. Not to be reproduced without permission of Krause & Pachernegg GmbH.

Eiskalt abladiert – erfolgreiche Kryo-Ablation einer parahisären akzessorischen Leitungsbahn

H. Blessberger, A. Nahler, D. Hrncic, J. Bötscher, M. Patrasso, S. Hönig, C. Steinwender

Klinik für Kardiologie und Internistische Intensivmedizin, Kepler Universitätsklinikum Linz

Einleitung

Bei 0,15–0,25 % der Bevölkerung liegt eine akzessorische Leitungsbahn (accessory pathway = AP) vor [1]. Akzessorische Leitungsbahnen sind in der Embryonalentwicklung stehengebliebene Muskelbrücken, die sich als „Kurzschlussverbindungen" parallel zur AV-Knoten-Überleitung zwischen den Vorhöfen und den Ventrikeln an einer beliebigen Stelle des Trikuspidal- oder Mitralklappenrings im Sulcus atrioventricularis befinden können. Bei einer im Oberflächen-EKG erkennbaren Präexzitation und rezidivierenden Tachykardien spricht man von einem Wolff-Parkinson-White- (WPW-) Syndrom [2, 3]. In diesem Fall besteht laut den aktuellen Guidelines der *European Society of Cardiology* zur Behandlung von supraventrikulären Rhythmusstörungen eine Klasse-IA-Indikation zur Durchführung einer Katheterablation der akzessorischen Bahn [3]. Die Ablation hat sich bei einer sehr niedrigen Komplikationsrate als sehr effektiv erwiesen. Von den APs liegen etwa 50 % im Bereich der freien Wand des linken Ventrikels, 20–30 % links oder rechts posteroseptal, 10–20 % an der freien Wand des rechten Ventrikels und 5–10 % antero- und mittseptal [4].

Von einem parahisären AP wird gesprochen, wenn nach Ausschluss einer anteroseptalen oder mittseptalen Lokalisation der Ablationsort direkt im Bereich des His-Signals liegt (His-Potenzial > 0,1 mV) [5]. Lediglich 1,4–1,6 % der APs befinden sich an dieser Lokalisation [5, 6]. Bei der Ablation einer parahisären Bahn ist vor allem das hohe Risiko eines permanenten kompletten AV-Blocks zu beachten. In der Literatur wird das Auftreten von passageren oder permanenten AV-Blockierungen mit bis zu 36 % beschrieben [7]. Im Gegensatz dazu wird das Risiko für einen kompletten AV-Block bei Ablationen anderer septaler Bahnen mit 0,17–2,7 % angegeben [3].

Fallbericht

Ein 24-jähriger Patient wurde aufgrund rezidivierender hochsymptomatischer Tachykardien bei typischer Präexziation mit Deltawelle im Oberflächen-EKG zu einer elektrophysiologischen Untersuchung zugewiesen. Der Patient hatte keine Vorerkrankungen und keine Dauermedikation. Eine Echokardiographie beim niedergelassenen Facharzt war unauffällig gewesen. Im Aufnahme-EKG (Abb. 1) fand sich im normofrequenten Sinusrhythmus eine positive Deltawelle in den Ableitungen I, II, aVL und aVF sowie in den Brustwandableitungen V_4–V_6. In der Ableitung III war die Deltawelle negativ, in V_1–V_3 isoelektrisch. Die Anwendung des Arruda-Algorithmus ergab den Verdacht auf eine antero- oder mittseptale Lokalisation der Bahn [8].

Es wurde eine diagnostische elektrophysiologische Untersuchung (EPU) mit dem EnSiteX™ 3D-Mappingsystem (Abbott Inc., Plymouth, MN, USA) in durchleuchtungsfreier Technik („Zero Fluoro") und in Sedoanalgesie mit Midazolam und Fentanyl mit unserem diagnostischen Standardkatheter-Setup geplant (quadripolarer HRA, His- und RVA-Katheter sowie ein dekapolarer CS-Katheter). Hierbei zeigte sich bereits unter Ruhebedingungen ein deutliches Fusionssignal auf dem His-Katheter (Abb. 2). Bei programmierter ventrikulärer Stimulation lag die effektive Refraktärperiode (ERP) des AP bei 290 ms. Die ERP des AV-Knotens war länger und damit nicht messbar. Bei atrialer Stimulation zeigte sich die ERP des AP bei 310 ms und die des AV-Knotens bei 230 ms. Unter ventrikulärer Stimu-

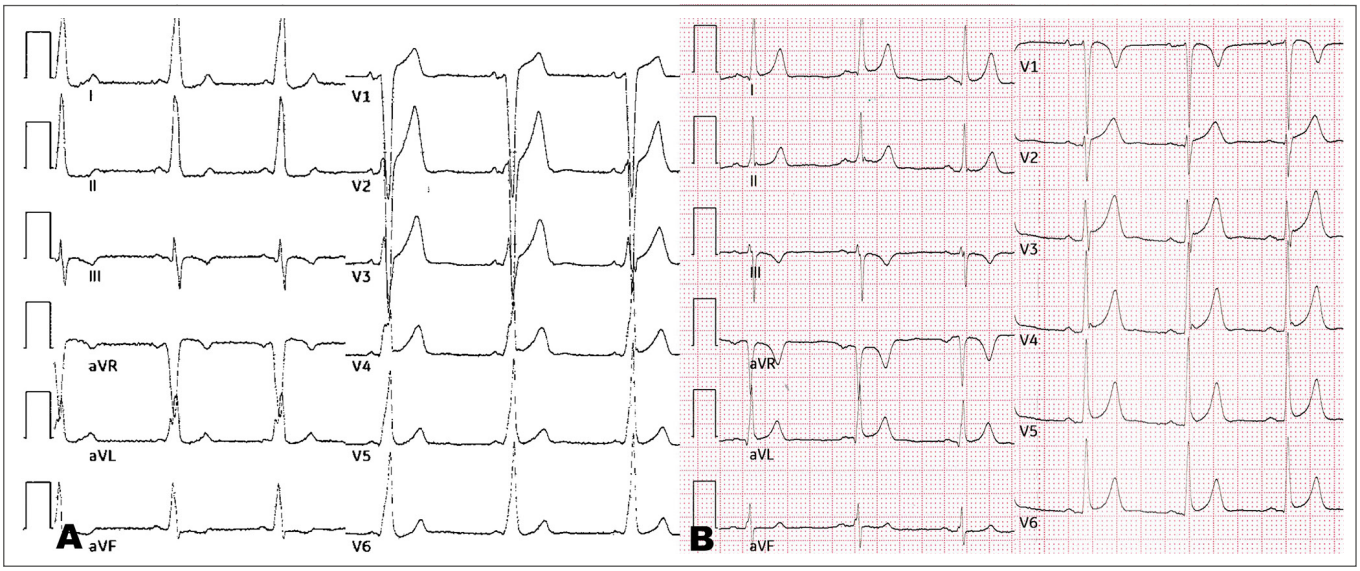

Abbildung 1: 12-Kanal-EKG vor Ablation **(A)** mit Präexzitation und nach Ablation **(B)** ohne Präexzitation.

lation konnte schließlich eine orthodrome AV-Reentrytachykardie mit einer Zykluslänge von 330 ms ausgelöst werden. Bei mechanischer Manipulation mit dem Ablationskatheter kam es wiederholt vorübergehend zur antegraden Blockierung der AP-Leitung über 3–5 Minuten, wobei sich am Ort des vermeintlichen Bumps ein typisches His-Signal demaskierte. Aufgrund der parahisären Lage der Leitungsbahn wurde von einer Radiofrequenz- (RF-) Ablation Abstand genommen und nach nochmaliger ausführlicher Aufklärung über das Ablationsrisiko eine Kryo-Tip-Ablation in zweiter Sitzung geplant, um bei einem hochsymptomatischen und jungen Patienten das Risiko eines kompletten AV-Blocks zu minimieren.

Die geplante Ablation wurde ebenfalls in durchleuchtungsfreier Technik mit dem EnSiteX™ 3D-Mappingsystem in Sedoanalgesie durchgeführt. Neben einem quadripolaren His- und einem dekapolaren CS-Katheter kam auch ein HD-Grid-Katheter (Abbott Inc., Plymouth, MN, USA) für das Mapping zum Einsatz. Nach Erstellung einer 3D-Anatomie des rechten Vorhofes wurde die His-Region (gelbe Punkte) markiert (Abb. 3). Danach wurde unter ventrikulärem Pacing die früheste atriale Erregung mit dem HD-Grid-Katheter gemappt. Diese fand sich unmittelbar in der Region des distalen His. Beim Mapping kam es erneut mehrmals durch mechanische Irritation der Bahn zu einem passageren Ausfall der antegraden und retrograden Bahnleitung.

Nach bestmöglicher Lokalisation der atrialen Austrittsstelle des AP wurde der HD-Grid-Katheter gegen einen Kryo-Tip-Ablationskatheter (Freezor™ Xtra, 6-mm-Spitze, Medtronic Inc., Minneapolis, MN, USA) ausgetauscht. Dieser Katheter kann mit dem EnSiteX™ 3D-Mappingsystem dargestellt werden. Er bietet die Möglichkeit des „Kryo-Mappings“ [7]. Hierbei handelt es sich um einen „Probe-Freeze“ mit –30 °C, bei dem das Gewebe nur reversibel geschädigt wird (Abb. 4). Sollte es während dieser Zeit zu einer Verlängerung der AV-Überleitungszeit oder einem AV-Block kommen, so bilden sich diese Überleitungsstörungen nach Beenden des Freezes noch zurück. Bei der eigentlichen Kryo-Ablation wird über 4 Minuten mit –80 °C abladiert, wodurch es zu einem irreversiblen Gewebeschaden kommt. In unserem Fall wurden während des

Abbildung 2: Elektrophysiologische Untersuchung mit HRA-, His-, CS- und RVA-Kathetern.
(A): Im Sinusrhythmus zeigt sich ein deutliches Fusionspotenzial (Pfeil) im Bereich des distalen His. Auch bei einer spontanen ventrikulären Extrasystole ist die früheste atriale Erregung im Fusionspotenzial an der distalen His-Elektrode. **(B):** Unter programmierter ventrikulärer Stimulation mit 300 ms kann eine orthodrome AV-Reentrytachykardie mit einer Zykluslänge von 330 ms ausgelöst werden (Pfeil). Früheste retrograde atriale Signale befinden sich am distalen His-Kanal. **(C):** Nach mechanischer Irritation der His-Region durch den Ablationskatheter ist die Bahn refraktär und ein klassisches His-Signal (Pfeil) kann abgeleitet werden. **(D):** Schon nach wenigen Minuten erholt sich aber die Bahnleitung erneut (Pfeil). Das His-Signal ist nun wieder im Ventrikelsignal verborgen.

Kryo-Mappings (40 Sekunden) alle Schläge von den Vorhöfen in die Kammern übergeleitet (Abb. 5). Nach wenigen Sekunden war jedoch eine Blockade der antegraden Leitung über den AP zu beobachten, während der das His-Signal am Ablationskatheter sichtbar wurde. Auch über die restliche Zeit des Kryo-Mappings änderte sich die AV-Überleitungszeit nicht (bzw. die

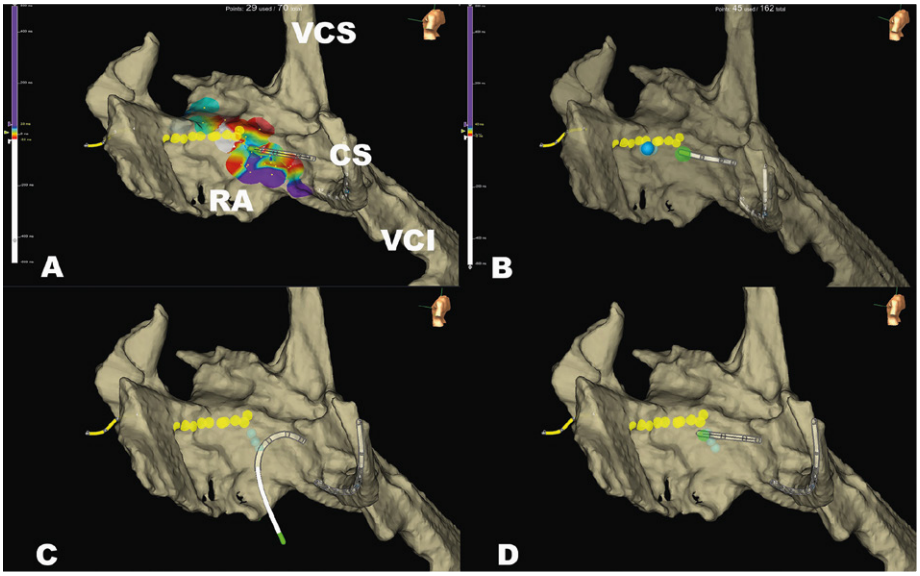

Abbildung 3: 3D-Anatomie (EnSiteX™) des rechten Vorhofes (RA) mit Sinus coronarius (CS), Vena cava superior (VCS) und Vena cava inferior (VCI). Die gelben Punkte kennzeichnen die His-Region. Der Kryo-Tip-Ablationskatheter (Freezor™ Xtra) ist mit grüner Spitze dargestellt.
(A): Local Activation Time Map bei Stimulation aus dem rechten Ventrikel. Die früheste atriale Erregung ist in weiß, die späteste in violett dargestellt. **(B):** Markierung des erfolgreichen Kryo-Ablationspunktes (blau) direkt im His-Bereich. **(C):** Darstellung des Kryo-Ablationskatheters während der Kryo-Ablation ohne „Stabilize ABL“-Funktion. **(D):** Darstellung des Kryo-Ablationskatheters während der Kryo-Ablation mit „Stabilize ABL“-Funktion.

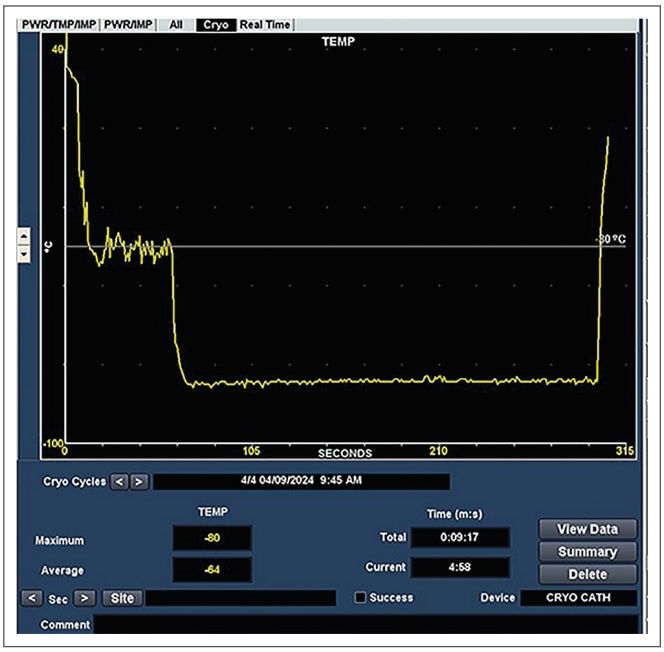

Abbildung 4: Temperatur bei der Kryo-Ablation. Nach 40 Sekunden „Kryo-Mapping" bei –30 °C (reversibler Gewebeschaden) erfolgt die Kryo-Ablation bei –80 °C über 4 Minuten (irreversibler Gewebeschaden).

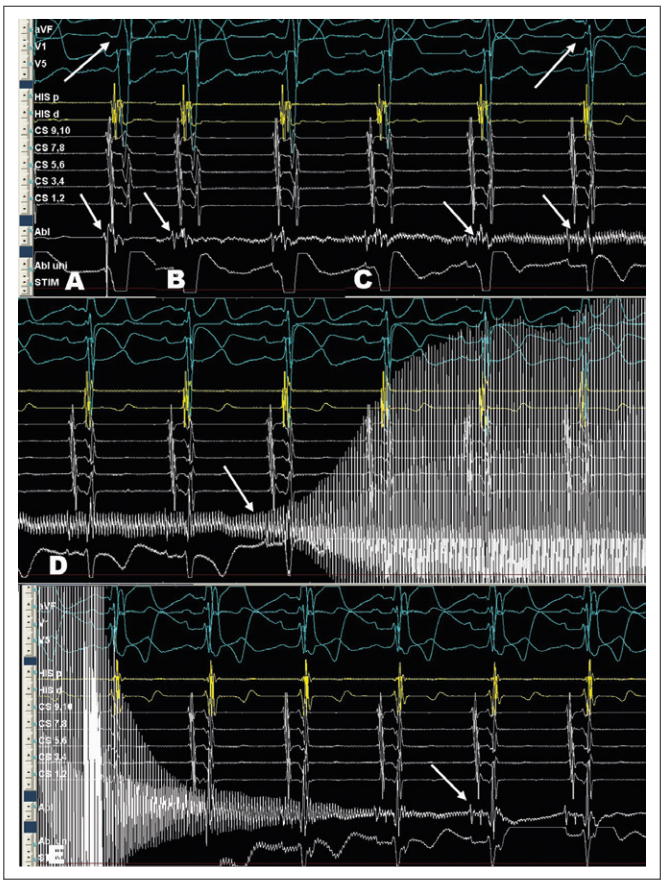

Abbildung 5: Intrakardiale Elektrogramme während der Kryo-Ablation. His-Katheter liegt im rechten Ventrikel, CS-Katheter in CS-Position, Kryo-Tip-Ablationskatheter (Abl) am atrialen Exit der parahisären akzessorischen Leitungsbahn.
(A): Unter Ruhebedingungen zeigt sich im Sinusrhythmus ein Fusionspotenzial am Abl mit frühester ventrikulärer Erregung. Im Oberflächen-EKG zeigt sich eine deutliche Präexzitation. **(B):** Start des Kryo-Mappings mit Artefaktbildung auf der Ableitung des Abls (Pfeil). **(C):** Während des Kryo-Mappings Verlust der Präexzitation im Oberflächen-EKG mit Auftauchen des His-Signals am Abl (Pfeile). **(D):** Nun Start der Kryo-Ablation nach 40 Sekunden (Pfeil). **(E):** Nach Beendigung der vierminütigen Kryo-Ablation zeigt sich am Abl ein großes, klassisches His-Signal.

AH- und HV-Zeit – soweit am Ablationskatheter aufgrund der Artefakte beim Kryo-Mapping differenzierbar). Somit wurde nach 40 Sekunden die eigentliche Kryo-Ablation mit –80 °C über 4 Minuten gestartet, wobei ebenfalls kein AV-Block auftrat.

Während der Zeit der Kryo-Ablation steigt die Impedanz durch das Vereisen der Katheterspitze an, weshalb der Katheter in der 3D-Geometrie gekrümmt abgebildet wird (Abb. 3C und 3D). Dies stellt jedoch keinen unmittelbaren Nachteil dar, da nach dem Anfrieren des Freezors™ am Myokard im Gegensatz zur Anwendung von RF-Kathetern keine Dislokation mehr auftreten kann („Kryo Adherence"-Effekt). Möchte man auch während der Kryo-Ablation die Spitze des Kryokatheters korrekt in der 3D-Geomtrie abgebildet haben, so ist dies mit der „stabilize ABL" Funktion im EnSiteX™ 3D-Mappingsystem möglich. Hierbei wird die Position der proximalen zwei Elektroden des Kryo-Ablationskatheters Impedanz-basiert detektiert und die Position der distalen Spitze des Ablationskatheters in der Verlängerung extrapoliert. Nach dem Auftauen der Spitze des Kryo-Ablationskatheters zeigte sich bei unserem Patienten ein typisches, großes His-Signal. Sowohl in der Wartezeit von 30 Minuten als auch im Entlassungs-EKG zeigte sich ein anhaltender Ablationserfolg ohne Hinweise auf eine Erholung der Bahn (Abb. 1).

Diskussion

Wie in einer Arbeit von Haissaguerre et al. beschrieben, haben Personen mit einem parahisären AP typischerweise im Oberflächen-EKG eine positive Deltawelle in den Ableitungen I, II und aVF, wie in unserem Fall [5]. Liegt zusätzlich noch eine negative Deltawelle in den Ableitungen V_1 und V_2 vor, ist der positive Vorhersagewert für das Vorliegen dieser Bahnlokalisation bei 86 %. Die Deltawellen bei unserem Patienten waren in V_1 und V_2 jedoch isoelektrisch. Auch der Arruda-Algorithmus wies auf einen anteroseptal bis mittseptal liegenden AP hin. Bei aller Nützlichkeit dieser Kriterien zur besseren Planung der elektrophysiologischen Prozedur und der Patientenaufklärung davor ist bei limitierter Sensitivität und Spezifität eine endgültige Lokalisation der Bahn letztendlich nur durch die invasive Untersuchung selbst möglich.

Die Ablation parahisärer Bahnen stellt dabei nach wie vor eine große Herausforderung dar. So wurden unterschiedliche Strategien angewandt, um die Sicherheit und Effektivität dieser Prozedur zu erhöhen. Neben dem langsamen Steigern der Wattzahl bei RF-Energieabgabe, einer Ablation aus der nicht-koronaren Aortenklappentasche oder einem superioren Zugang mit Einbringen des Ablationskatheters über die Vena cava superior zur Stabilisierung der Katheterlage während der Ablation ist die Kryo-Ablation ein wichtiges Instrument im Armamentarium der Elektrophysiologie. Sie ermöglicht durch Kryo-Mapping mit Setzen einer noch reversiblen Gewebeläsion ein Testen des Ablationsortes hinsichtlich Effektivität und Sicherheit. Durch das Anfrieren des Katheters am Ort der Ablation („Kryo Adherence") ist eine sehr hohe Katheterstabilität und durch die Kryoenergie ein scharf demarkiertes Ablationsvolumen mit höchster Effektivität an der Oberfläche und weniger tiefen Temperaturen in darunterliegenden Gewebeschichten gegeben.

Während die geringere Tiefenwirksamkeit der Kryo-Ablation bei tief gelegenem Substrat von Nachteil sein kann, ist sie im Falle einer parahisären Bahn von Vorteil. Typischerweise liegen diese Bahnen oberflächlich subendokardial, währenddessen sich die myokardialen Strukturen des His tiefer befinden und von Bindegewebe umgeben sind („central fibrous body") [5, 9]. Durch die oberflächliche Lage ist auch der in unserem Fall mehrfach beobachtete Ausfall der Bahnleitung durch mechanische Irritation mit Kathetern typisch. In einer Meta-Analyse zeigte sich die Kryo-Ablation eines parahisären AP im Vergleich zur RF-Ablation mit gutem akutem Erfolg (90,8 vs. 80,5 %), erhöhter Rückfallrate (21,1 vs. 7,1 %), vergleichbarem Langzeiterfolg (85,9 vs. 83,1 %), aber deutlich überlegener Sicherheit (AV-Block 0 vs. 5,4 %) [9].

Fazit

Die Ablation einer parahisären akzessorischen Leitungsbahn ist in Kryotechnik mit guter Effektivität und hoher Sicherheit ohne Durchleuchtung möglich.

Literatur:

1. Korodi S KI, Benedek E, Mester A, et al. Radiofrequency catheter ablation of a parahisian accessory pathway. J Interdisc Med 2016; 1: 92–6.

2. Wolff L PJ, White PD. Bundle-branch block with short P-R interval in healthy young people prone to paroxysmal tachycardia. Bundle-branch block with short P-R interval in healthy young people prone to paroxysmal tachycardia. Am Heart J 1930; 5: 685–704.

3. Brugada J, Katritsis DG, Arbelo E, et al. 2019 ESC Guidelines for the management of patients with supraventricular tachycardia. The Task Force for the management of patients with supraventricular tachycardia of the European Society of Cardiology (ESC). Eur Heart J 2020; 41: 655–720.

4. Fahri I YY, Hanafy DA, El Rasyid H. Successful radiofrequency catheter ablation of the para-hisian accessory pathway in a patient with Wollf-Parkinson-White Syndrome. J Kardiol Indones 2011; 32: 107–12.

5. Haissaguerre M, Marcus F, Poquet F, et al. Electrocardiographic characteristics and catheter ablation of parahissian accessory pathways. Circulation 1994; 90: 1124–8.

6. Tai CT, Chen SA, Chiang CE, et al. Electrocardiographic and electrophysiologic characteristics of anteroseptal, midseptal, and para-Hisian accessory pathways. Implication for radiofrequency catheter ablation. Chest 1996; 109: 730–40.

7. Yeh SJ, Wang CC, Wen MS, et al. Characteristics and radiofrequency ablation therapy of intermediate septal accessory pathway. Am J Cardiol 1994; 73: 50–6.

8. Arruda MS, McClelland JH, Wang X, et al. Development and validation of an ECG algorithm for identifying accessory pathway ablation site in Wolff-Parkinson-White syndrome. J Cardiovasc Electrophysiol 1998; 9: 2–12.

9. Bravo L, Atienza F, Eidelman G, et al. Safety and efficacy of cryoablation vs. radiofrequency ablation of septal accessory pathways: systematic review of the literature and meta-analyses. Europace 2018; 20: 1334–42.

Korrespondenzadresse:
OA Dr. Hermann Blessberger
Klinik für Kardiologie und Internistische Intensivmedizin (Interne I)
Kepler Universitätsklinikum, Med Campus III
A-4020 Linz, Krankenhausstraße 9
E-Mail: hermann.blessberger@keplerunikliniklinikum.at

Mitteilungen aus der Redaktion

Besuchen Sie unsere Rubrik

☑ **Medizintechnik-Produkte**

Neues CRT-D Implantat
Intica 7 HF-T QP von Biotronik

Artis pheno
Siemens Healthcare Diagnostics GmbH

Philips Azurion:
Innovative Bildgebungslösung

Aspirator 3
Labotect GmbH

InControl 1050
Labotect GmbH

e-Journal-Abo

Beziehen Sie die elektronischen Ausgaben dieser Zeitschrift hier.

Die Lieferung umfasst 4–5 Ausgaben pro Jahr zzgl. allfälliger Sonderhefte.

Unsere e-Journale stehen als PDF-Datei zur Verfügung und sind auf den meisten der marktüblichen e-Book-Readern, Tablets sowie auf iPad funktionsfähig.

☑ **Bestellung e-Journal-Abo**

Haftungsausschluss

Die in unseren Webseiten publizierten Informationen richten sich **ausschließlich an geprüfte und autorisierte medizinische Berufsgruppen** und entbinden nicht von der ärztlichen Sorgfaltspflicht sowie von einer ausführlichen Patientenaufklärung über therapeutische Optionen und deren Wirkungen bzw. Nebenwirkungen. Die entsprechenden Angaben werden von den Autoren mit der größten Sorgfalt recherchiert und zusammengestellt. Die angegebenen Dosierungen sind im Einzelfall anhand der Fachinformationen zu überprüfen. Weder die Autoren, noch die tragenden Gesellschaften noch der Verlag übernehmen irgendwelche Haftungsansprüche.

Bitte beachten Sie auch diese Seiten:

Impressum **Disclaimers & Copyright** **Datenschutzerklärung**