Journal für
Kardiologie
Austrian Journal of Cardiology
Österreichische Zeitschrift für Herz-Kreislauferkrankungen

Aktuelles: Fallbericht: Junger Patient mit dem EV-ICD Aurora™ von Medtronic

Saleh KA, Steinwender C

Journal für Kardiologie - Austrian Journal of Cardiology 2024; 31 (11-12), 300-302

Homepage:
www.kup.at/kardiologie
Online-Datenbank
mit Autoren-
und Stichwortsuche

ÖKG Österreichische Kardiologische Gesellschaft
Offizielles Partnerjournal der ÖKG

EUROPEAN SOCIETY OF CARDIOLOGY®
Member of the ESC-Editor's Club

Offizielles Organ des Österreichischen Herzfonds

ACVC Association for Acute CardioVascular Care
In Kooperation mit der ACVC

Indexed in ESCI part of Web of Science
Indexed in EMBASE

Krause & Pachernegg GmbH • Verlag für Medizin und Wirtschaft • A-3003 Gablitz
P.b.b. 02Z031105M, Verlagsort: 3003 Gablitz, Linzerstraße 177A/21 Preis: EUR 10,–

Medtronic
Engineering the extraordinary

Expert 2 Expert 2026

15.01. – 17.01.2026, Linz

Gemeinsam für eine bessere Patientenversorgung.

OmniaSecure | Micra 2 | Aurora | Affera | LINQ II | TYRX

Vorabanmeldung aufgrund limitierter Plätze notwendig.
Bei Interesse bitte bei Ihrem Medtronic Außendienstmitarbeiter anfragen.

For personal use only. Not to be reproduced without permission of Krause & Pachernegg GmbH.

Fallbericht: Junger Patient mit dem EV-ICD Aurora™ von Medtronic

K. A. Saleh, C. Steinwender

Klinik für Kardiologie und Internistische Intensivmedizin, Kepler Universitätsklinikum Linz

Ein 27 Jahre alter sportlicher Mann wurde uns von einem Partnerspital aufgrund rezidivierender, vorwiegend belastungsabhängiger Synkopen zur weiteren Abklärung zugewiesen.

Im Langzeit-EKG fanden sich nicht anhaltende polymorphe (v. a. bidirektionale) ventrikuläre Tachykardien. Echokardiographisch imponierte ein grenzwertig großer linker Ventrikel mit erhaltener Linksventrikelfunktion, wobei in der kardialen Magnetresonanztomographie weder Zeichen einer floriden Myokarditis noch Narben nachweisbar waren.

Unter der Hypothese einer kathecholaminergen polymorphen ventrikulären Tachykardie wurde eine genetische Testung veranlasst (bei Veröffentlichung noch ausständig), wegen rezidivierender Episoden Guideline-konform eine Therapie mit Propranolol und Flecainid etabliert und die Indikation zur Implantation eines Defibrillators gestellt [1].

In der Therapie maligner Herzrhythmusstörungen stellt der transvenöse implantierbare Cardioverter-Defibrillator (TV-ICD) zur Prävention des plötzlichen Herztodes den Goldstandard dar [1]. Die technische Möglichkeit von antitachykardem Pacing (ATP) ist dabei eine wesentliche Erweiterung, die dazu beiträgt, schmerzhafte Schockabgaben zu reduzieren [2]. Die Kehrseite des TV-ICD-Therapiekonzeptes stellen jedoch Komplikationen wie sondenbedingte Venenverschlüsse, Infektionen oder Brüche der stromführenden Komponenten dar [3–5].

Der subkutane ICD (S-ICD, Emblem™, Boston Scientific) wurde entwickelt, um Komplikationen durch die Aussparung des Gefäßsystems zu reduzieren [6]. Die subkutane Elektrodenlage erfordert jedoch eine höhere Schockenergie, dadurch größere Aggregate mit kürzerer Batterielaufzeit und keine Möglichkeit zum ATP.

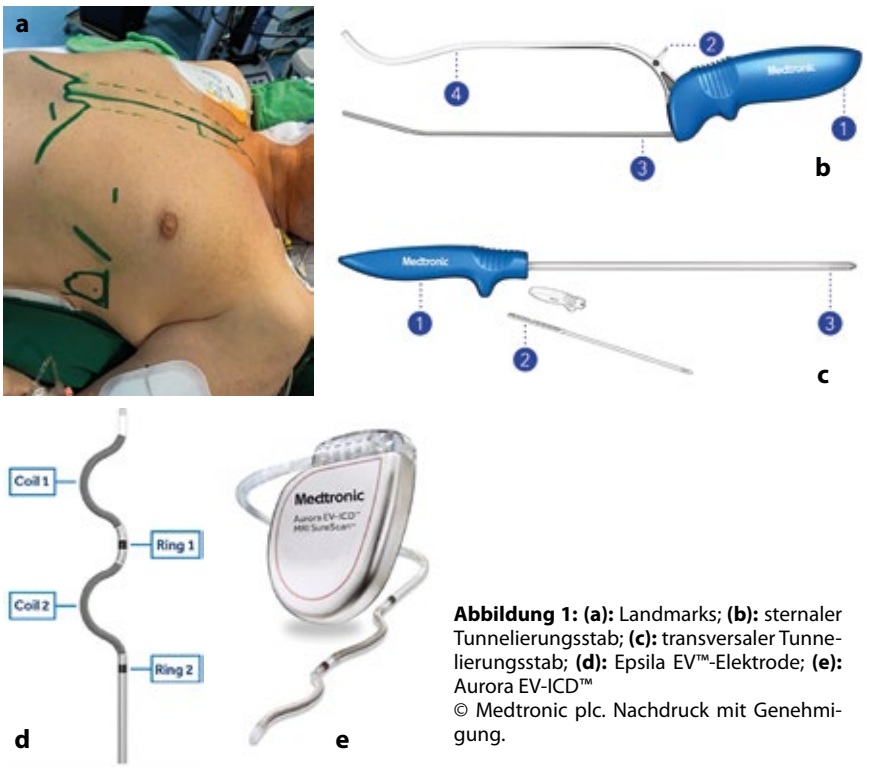

Abbildung 1: (a): Landmarks; **(b):** sternaler Tunnelierungsstab; **(c):** transversaler Tunnelierungsstab; **(d):** Epsila EV™-Elektrode; **(e):** Aurora EV-ICD™
© Medtronic plc. Nachdruck mit Genehmigung.

Der seit September 2023 kommerziell verfügbare extravaskuläre ICD (EV-ICD, Aurora™, Medtronic) adressiert diese Limitationen, indem die Elektrode substernal platziert wird. Durch die Nahebeziehung zum Herzen werden eine Defibrillation mit niedrigerer Schockenergie, ATP, Post-Shock-Pacing und ein präventives Pacing bei Pausen ermöglicht. Dabei entsprechen sowohl die Aggregatgröße als auch die Batterielaufzeit jener von TV-ICDs.

Insbesondere junge Patienten weisen vor allem durch hohe Aktivitätslevels im Vergleich zu älteren Personen höhere Komplikationsraten bei TV-ICDs auf. Sie könnten daher von einem EV-ICD besonders profitieren [3–5]. Bei oben genanntem Patienten entschieden wir uns daher für dieses neue Therapiekonzept.

Die Implantation erfolgte gemäß folgender standardisierter Vorgehensweise: Der Eingriff wurde in Allgemeinnarkose durchgeführt, nachdem unmittelbar präoperativ die wichtigsten anatomischen Strukturen wie die Höhe der Carina tracheae, die Konturen des Sternums sowie die Herzsilhouette mit seiner links-lateralen und posterioren Grenze markiert worden waren (Abb. 1a).

Es erfolgte eine ca. 3 cm messende Hautinzision links subxiphoidal, unmittelbar links des Processus xiphoideus. Anschließend wurde die Rektusfaszie freigelegt, diese wurde gespalten, um in weiterer Folge stumpf mit dem Zeigefinger nach kranial, entlang des Musculus rectus abdominis zu präparieren (Fingerdissektion – Abb. 2a). Nach Überwinden der diaphragmalen Verwachsungen erreicht man schließlich das vordere Mediastinum. Die Palpitation des Herzschlages, mit dem nach posterior gerichteten Nagelbett des Zeigefingers, bestätigt die korrekte Position. Danach wurde ein röntgendichter Marker außen am Sternum in Höhe der Ca-

rina, links der Mittellinie des Sternums angebracht. Ein speziell entwickelter, biegsamer Tunnelierungsstab mit gebogener Spitze und beladen mit einer Einführschleuse wurde vorsichtig retrosternal eingebracht. Nach behutsamem Eingehen unter das Sternum wurde der Stab schrittweise und ausschließlich unter fluoroskopischer Kontrolle mit lateralem Strahlengang vorgeschoben (Abb. 2b, 2c), wobei nur geringster Widerstand akzeptiert werden darf. Bereits bei geringer Resistenz muss die Tunnelierung gestoppt und die Ursache des Widerstandes geprüft werden. Um die seitliche Orientierung zu behalten, wurde in regelmäßigem Wechsel des Strahlenganges nach anterior-posterior (Abb. 2d) die Lage geprüft und gegebenenfalls angepasst. Nach Erreichen der Zielposition wurde der Stahlstab aus der Schleuse entfernt und die S-förmige Defibrillatorsonde (Abb. 1d) eingebracht. Nach Rückzug der Schleuse wurden die ersten elektrischen Parameter erhoben, wobei die R-Zacke über 1mV liegen und P-Wellen nicht wahrgenommen werden sollen. Nach Bestätigung adäquater Messparameter wurde die Elektrode mittels vorgelegter Ankernähte sorgfältig fixiert.

Im nächsten Schritt erfolgte die Präparation einer links-thorakalen Tasche im Bereich der mittleren Axillarlinie. Die Elektrode wurde von medial-subxiphoidal nach links-lateral mit einem weiteren Tunnelierungs-Tool (Abb. lc) getunnelt und mit dem Defibrillator konnektiert. Das Aggregat (Abb. 1e) wurde in die Tasche eingebracht und beide Wunden mit nicht resorbierbaren Nähten mehrlagig subkutan und schließlich intrakutan verschlossen. Zur Bestätigung der Schock-Effektivität erfolgte eine DFT-Testung mit 10 J Sicherheitsmarge.

Bei unserem Patienten betrug die Implantationsdauer 69 Minuten, die R-Zacke lag bei 4,6 mV, die Reizschwelle bei 3,0V@2ms, die Schockimpedanz bei 58 Ω.

Sechs Wochen nach der Implantation nahm unser Patient wieder sein Training auf. Dabei kam es zum Auftreten einer polymorphen ventrikulären Tachykardie. Diese wurde adäquat detektiert und durch ATP mit einem Burst mit 15 Impulsen terminiert (Abb. 3).

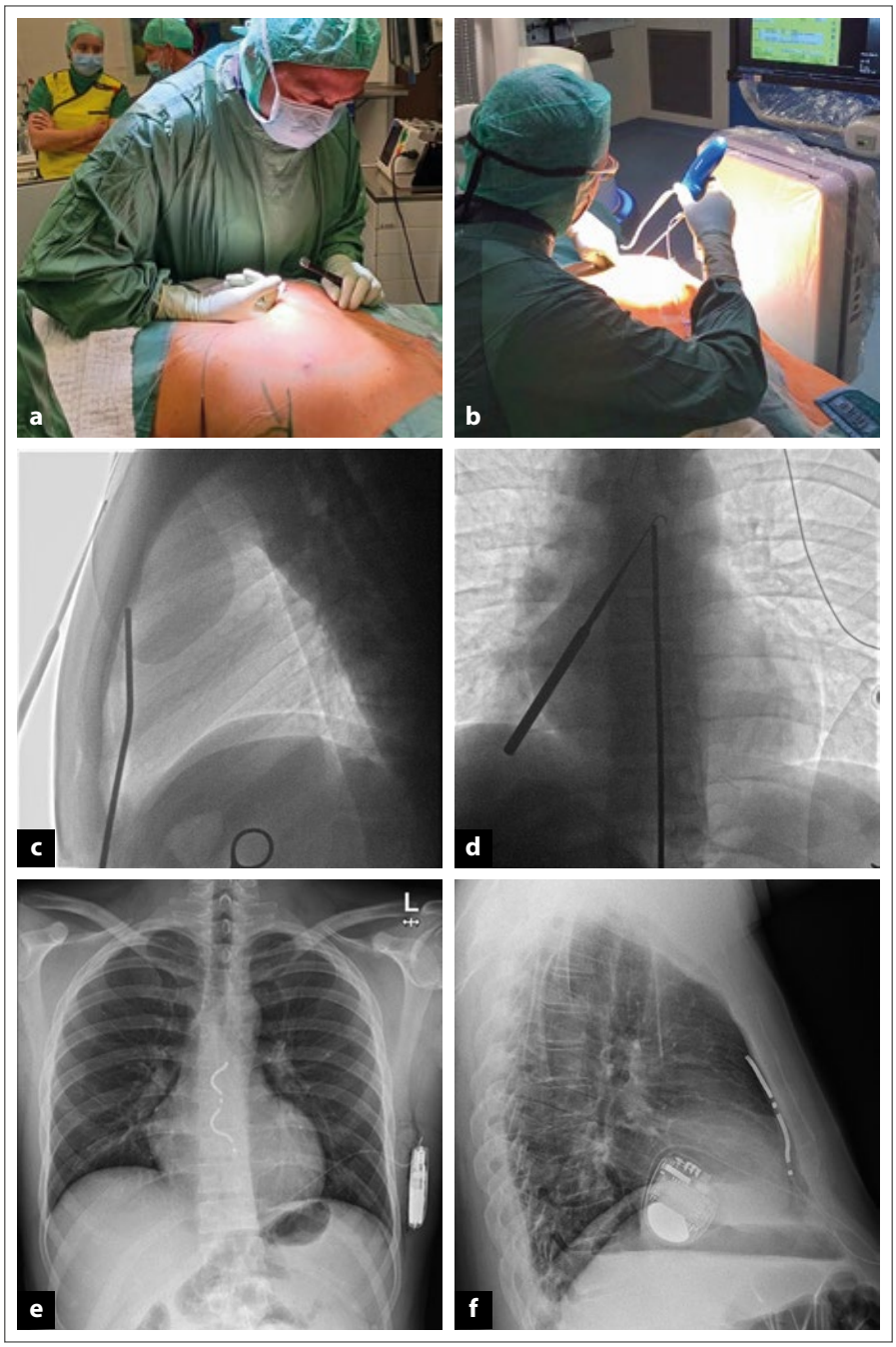

Abbildung 2: (a): Blunt Finger Dissection; **(b–d):** Schrittweise Tunnelierung unter lateraler Fluoroskopie – Bestätigung der Orientierung in ap; **(e, f):** Thoraxröntgen ap + seitlich

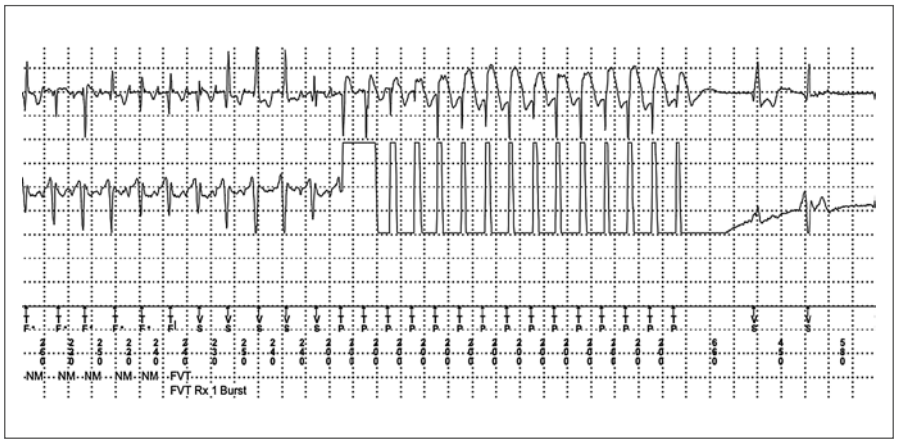

Abbildung 3: Polymorphe VT mit effektivem ATP (Burst mit 15 Impulsen)

Der EV-ICD Aurora™ ist ein neues ICD-System zur Behandlung maligner Herzrhythmusstörungen. Durch die besondere substernale Lage der Schock-Elektrode verhindert es Gefäßkomplikationen und ermöglicht ATP bei vergleichsweise kleinem Aggregat [6]. Die finalen Daten der Zulassungsstudie [7] wurden rezent publiziert und konnten zeigen, dass der EV-ICD in einer großen globalen Kohorte eine niedrige Komplikationsrate bei hoher Effektivität sowohl des ATP (77 %) als auch der Schocks (100 %) aufweist. Innerhalb der Studie traten intraoperativ weder kardiale Verletzungen noch Komplikationen auf, die nicht bereits bei herkömmlichen TV- und S-ICDs beschrieben wurden.

Die Rate an inadäquaten Schocks lag bei 9,8 % nach 3 Jahren und ist damit vergleichbar mit den frühen Erfahrungen des S-ICDs. Sie kann durch adäquate Programmierung, sorgfältige Platzierung der Elektrode und durch speziell entwickelte Diskriminatoren reduziert werden [7].

Bisher wurde kein Fall einer Mediastinitis, Sepsis oder Endokarditis in Zusammenhang mit der Implantation eines EV-ICDs beschrieben.

Interessenkonflikt

Finanzielle Unterstützung seitens Medtronic.

Literatur:

1. Zeppenfeld K, Hansen JT, Riva M, et al. 2022 ESC Guidelines for the management of patients with ventricular arrhythmias and the prevention of sudden cardiac death. Eur Heart J 2022; 43: 3997–4126.

2. Wathen MS, DeGroot PJ, O Sweeney M, et al. Prospective randomized multicenter trial of empirical antitachycardia pacing versus shocks for spontaneous rapid ventricular tachycardia in patients with implantable cardioverter-defibrillators: Pacing Fast Ventricular Tachycardia Reduces Shock Therapies (PainFREE Rx II) trial results. Circulation 2004; 110: 2591–6.

3. Donnelly J, Gabriels J, Galmer A, et al. Venous obstruction in cardiac rhythm device therapy. Curr Treat Options Cardiovasc Med 2018; 20: 64.

4. Nso N, Nassar M, Lakhdar S, et al. Comparative assessment of transvenous versus subcutaneous implantable cardioverter-defibrillator therapy outcomes: an updated systematic review and meta-analysis. Int J Cardiol 2022; 349: 62–78.

5. Alter P, Waldhans S, Plachta E, et al. Complications of implantable cardioverter defibrillator therapy in 440 consecutive patients. Pacing Clin Electrophysiol 2005; 28: 926–32.

6. Knops RE, Olde Nordkamp LRA, Delnoy P-PHM, et al. Subcutaneous or transvenous defibrillator therapy. N Engl J Med 2020; 383: 526–36.

7. Friedman P, Murgatroyd F, Boersma L, et al. Performance and safety of the extravascular implantable cardioverter-defibrillator through long-term follow-up: Final results from the Pivotal Study. Circulation 2024; Online ahead of print.

Korrespondenzadresse:
OA Dr. Karim Alexander Saleh
Klinik für Kardiologie und Internistische Intensivmedizin
Kepler Universitätsklinikum Linz, Med Campus III
A-4021 Linz, Krankenhausstraße 9
E-Mail: karimalexander.saleh@kepleruniklinikum.at

Mitteilungen aus der Redaktion

Besuchen Sie unsere Rubrik

☑ **Medizintechnik-Produkte**

Neues CRT-D Implantat
Intica 7 HF-T QP von Biotronik

Artis pheno
Siemens Healthcare Diagnostics GmbH

Philips Azurion:
Innovative Bildgebungslösung

Aspirator 3
Labotect GmbH

InControl 1050
Labotect GmbH

e-Journal-Abo

Beziehen Sie die elektronischen Ausgaben dieser Zeitschrift hier.

Die Lieferung umfasst 4–5 Ausgaben pro Jahr zzgl. allfälliger Sonderhefte.

Unsere e-Journale stehen als PDF-Datei zur Verfügung und sind auf den meisten der marktüblichen e-Book-Readern, Tablets sowie auf iPad funktionsfähig.

☑ **Bestellung e-Journal-Abo**

Haftungsausschluss

Die in unseren Webseiten publizierten Informationen richten sich **ausschließlich an geprüfte und autorisierte medizinische Berufsgruppen** und entbinden nicht von der ärztlichen Sorgfaltspflicht sowie von einer ausführlichen Patientenaufklärung über therapeutische Optionen und deren Wirkungen bzw. Nebenwirkungen. Die entsprechenden Angaben werden von den Autoren mit der größten Sorgfalt recherchiert und zusammengestellt. Die angegebenen Dosierungen sind im Einzelfall anhand der Fachinformationen zu überprüfen. Weder die Autoren, noch die tragenden Gesellschaften noch der Verlag übernehmen irgendwelche Haftungsansprüche.

Bitte beachten Sie auch diese Seiten:

Impressum **Disclaimers & Copyright** **Datenschutzerklärung**