Journal für
Kardiologie
Austrian Journal of Cardiology
Österreichische Zeitschrift für Herz-Kreislauferkrankungen

Aktuelles: Fortgeschrittene Herzinsuffizienz. Von der Dekompensation zur Stabilität: Wie linksventrikuläre Unterstützungssysteme (LVADs) Überleben und Lebensqualität maßgeblich verbessern – ein Fallbericht

Rechberger S, Reiter C, Schöberl A
Schachner B, Steinwender C
Zierer A

Journal für Kardiologie - Austrian Journal of Cardiology 2025; 32 (3-4), 65-66

Homepage:
www.kup.at/kardiologie
Online-Datenbank
mit Autoren-
und Stichwortsuche

ÖKG Österreichische Kardiologische Gesellschaft
Offizielles Partnerjournal der ÖKG

EUROPEAN SOCIETY OF CARDIOLOGY®
Member of the ESC-Editor's Club

Offizielles Organ des Österreichischen Herzfonds

ACVC Association for Acute CardioVascular Care
In Kooperation mit der ACVC

Indexed in ESCI part of Web of Science
Indexed in EMBASE

Krause & Pachernegg GmbH • Verlag für Medizin und Wirtschaft • A-3003 Gablitz
P.b.b. 02Z031105M, Verlagsort: 3003 Gablitz, Linzerstraße 177A/21 Preis: EUR 10,–

Medtronic
Engineering the extraordinary

Expert 2 Expert 2026

15.01. – 17.01.2026, Linz

Gemeinsam für eine bessere Patientenversorgung.

OmniaSecure | Micra 2 | Aurora | Affera | LINQ II | TYRX

Vorabanmeldung aufgrund limitierter Plätze notwendig.
Bei Interesse bitte bei Ihrem Medtronic Außendienstmitarbeiter anfragen.

For personal use only. Not to be reproduced without permission of Krause & Pachernegg GmbH.

Fortgeschrittene Herzinsuffizienz

Von der Dekompensation zur Stabilität: Wie linksventrikuläre Unterstützungssysteme (LVADs) Überleben und Lebensqualität maßgeblich verbessern – ein Fallbericht

S. Rechberger[1], C. Reiter[1], A. Schöberl[2], B. Schachner[2], C. Steinwender[1,3], A. Zierer[2,3]

[1]Department Innere Medizin I, Kardiologie und Internistische Intensivmedizin und [2]Department Chirurgie I, Herz-, Gefäß- und Thoraxchirurgie, Kepler Universitätsklinikum Linz, [3]Klinisches Forschungsinstitut für kardiovaskuläre und metabolische Erkrankungen (KFI KM), Medizinische Fakultät, Johannes-Kepler-Universität Linz

Zusammenfassung

Dieser Fallbericht beschreibt eine 72-jährige Patientin mit einer Vorgeschichte von Brustkrebs und folglich aufgetretener schwerer Chemotherapie-induzierter Kardiomyopathie, die mittels Implantation eines linksventrikulären Unterstützungssystems (LVAD) HeartMate-3 behandelt wurde.

Wir zeigen ihren präoperativen Zustand, die postoperative Genesung und die Langzeitergebnisse und heben die Rolle des LVAD bei der Verbesserung der Lebensqualität sowie der positiven Nutzen-Risiko-Bewertung hervor, die über einen Zeitraum von einem Jahr beobachtet wurden. Außerdem werden Daten aus Landmark-Studien herangezogen, um zu zeigen, dass eine LVAD-Therapie eine sehr gute Therapieoption bei fortgeschrittener Herzinsuffizienz darstellt.

Einleitung

Fortgeschrittene Herzinsuffizienz (HF) bleibt eine bedeutende Ursache für Morbidität und Mortalität weltweit, mit begrenzten Optionen für Patienten, die nicht ausreichend auf eine neurohumorale Herzinsuffizienztherapie ansprechen. Linksventrikuläre Unterstützungssysteme (LVADs), insbesondere das vollständig magnetisch gelagerte HeartMate-3, haben sich als transformative Therapie erwiesen, die ein längeres Überleben und eine verbesserte Lebensqualität ermöglichen.

Das HeartMate-3-System ist ein fortschrittliches LVAD der 3. Generation, das durch seine innovative Technologie den Blutfluss optimiert und Komplikationen minimiert. Ergebnisse aus der MOMENTUM-3-Studie und anderen wegweisenden Untersuchungen unterstreichen die Überlegenheit des HeartMate-3 im Hinblick auf Reduktion von Komplikationen wie Pumpenthrombosen und Schlaganfällen [1–3].

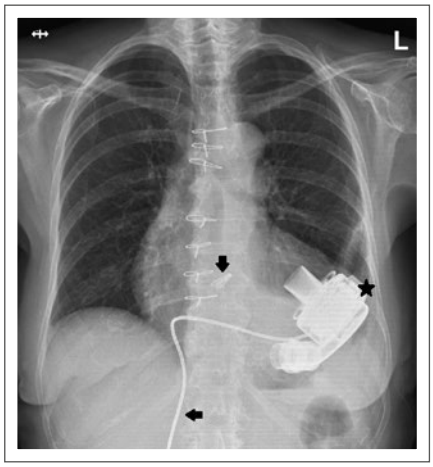

Abbildung 1: Thorax-Röntgen in AP-Projektion nach LVAD- und TriClip-Implantation (Stern = LVAD-Pumpenkopf [HeartMate-3], Pfeil nach links = Driveline, Pfeil nach unten = TriClip)

Falldarstellung

Patientenhintergrund (2024)

Eine 72-jährige Patientin mit einer Vorgeschichte von Brustkrebs und einer mutmaßlich Chemotherapie-induzierten toxischen Kardiomyopathie stellte sich mit Symptomen der NYHA-Klasse IV vor. Die Vermutung einer Chemotherapie-induzierten Kardiomyopathie basierte auf dem zeitlichen Zusammenhang zwischen der Chemotherapie und dem Auftreten der Herzinsuffizienz sowie dem Ausschluss anderer üblicher Ursachen.

Trotz optimaler medikamentöser Therapie, einschließlich ARNI, Betablocker, MRA und SGLT-2-Hemmer, kam es in den vorangehenden zwölf Monaten zu wiederholten Krankenhauseinweisungen aufgrund kardialer Dekompensationen. Die linksventrikuläre Ejektionsfraktion war dauerhaft auf 15 % reduziert. Im 6-Minuten-Gehtest (6MWD) erreichte die Patientin lediglich 120 Meter.

Präoperative Bewertung

Die Patientin wurde im multidisziplinären Heart-Team vorgestellt. Aufgrund ihrer rezenten Brustkrebsvorgeschichte kam die Patientin nicht für eine Herztransplantation in Frage, weshalb in diesem Fall eine dauerhafte mechanische Kreislaufunterstützung in Betracht gezogen wurde. Präoperative hämodynamische Untersuchungen ergaben einen Herzindex von 2,1 L/min/m² und einen pulmonal-kapillären Verschlussdruck (PCWP) von 25 mmHg. Es wurden keine signifikanten rechtsventrikulären Dysfunktionen oder andere Kontraindikationen für die LVAD-Implantation festgestellt. Die Echokardiographie ergab zudem eine hochgradige Trikuspidalklappeninsuffizienz, welche mutmaßlich durch eine erhöhte rechtsventrikuläre Druckbelastung bedingt war.

Der Plan bestand darin, ein LVAD zu implantieren und zu beobachten, ob es durch die Entlastung des linken Ventrikels und die damit einhergehende Senkung des PCWP zu einer möglichen Regression der Trikuspidalklappeninsuffizienz kommt.

Intervention

Die Implantation des linksventrikulären Unterstützungssystems (HeartMate-3)

erfolgte über eine mediane Sternotomie. Unter Mithilfe der intraoperativen transösophagealen Echokardiographie erfolgte die optimale Positionierung der Inflow-Kanüle im Apex des linken Ventrikels. Der Outflow-Graft wurde an der Aorta ascendens platziert.

Bei postoperativ anhaltendem Versagen des rechten Ventrikels bei persistierender hochgradiger Trikuspidalklappeninsuffizienz erfolgte am 4. postoperativen Tag die interventionelle Sanierung der Trikuspidalklappe mittels TriClip. Bereits zwei Tage später konnten die laufenden Inotropika beendet werden und mit der Mobilisierung begonnen werden. Nach weiteren 3 Wochen wurde die Patientin in die kardiologische Rehabilitation entlassen. Bereits zum Zeitpunkt der Entlassung war eine deutliche Steigerung der Belastungsfähigkeit erkennbar. Zu diesem Zeitpunkt erreichte die Patientin bereits 270 m im 6MWD.

Ergebnisse

Drei Monate nach der Implantation berichtete die Patientin über eine signifikante symptomatische Verbesserung mit NYHA-Klasse-II-Symptomen und einer Zunahme der 6MWD auf 480 Meter. Es traten keine schwerwiegenden Komplikationen wie Schlaganfall, Pumpenthrombose oder Infektionen auf.

Über einen einjährigen Nachbeobachtungszeitraum zeigte die Patientin eine stabile funktionelle Verbesserung mit NYHA-Klasse-II-Symptomen und einer konstant verbesserten Lebensqualität. Die verbesserte Belastbarkeit ermöglichte es ihr, alltägliche Aktivitäten wie Gartenarbeit und Familienbesuche wieder aufzunehmen, leichte Wanderungen sind mittlerweile möglich.

Wie Brouwers et al. bereits zeigten, war auch bei unserer Patientin eine deutliche Verbesserung der Psyche zu erkennen. Dies ist auf eine reduzierte Angst und eine verbesserte Stimmung zurückzuführen, die ihrer wiedergewonnenen Autonomie und den verringerten Krankenhauseinweisungen zugeschrieben wird [4].

Diskussion

Das innovative Design des HeartMate-3 stellt sich als Schlüsselfaktor für die positiven Ergebnisse der MOMENTUM-3-Studie heraus. Im Vergleich zu früheren LVAD-Generationen oder anderen Systemen bietet das neue System mit magnetisch gelagertem Pumpenkopf mehrere Vorteile. Die MOMENTUM-3-Studie zeigte mit den 5-Jahres-Überlebensdaten eine signifikante Reduktion der Pumpenthromboserate – von 0,010 pro Patientenjahr im Vergleich zu 0,108 beim Vorgängermodell –, was eine signifikante Reduktion um etwa 91 % darstellt (Rate Ratio [RR] = 0,09; $p < 0{,}001$). Außerdem wurden Schlaganfälle um 63 % reduziert (RR = 0,37; $p < 0{,}001$) [3].

Dies stimmt mit den komplikationsfreien Erfahrungen der Patientin überein und unterstreicht die Zuverlässigkeit der LVAD-Therapie.

Der Fall dieser Patientin hebt das günstige Nutzen-Risiko-Verhältnis der LVAD-Therapie hervor. Obwohl LVADs mit potenziellen Komplikationen wie gastrointestinalen Blutungen und Driveline-Infektionen assoziiert sind, werden diese Risiken durch proaktives Management und regelmäßige Nachsorge minimiert. Jüngste Erkenntnisse deuten darauf hin, dass neuartige Antikoagulationsprotokolle, einschließlich des reduzierten Einsatzes von Aspirin, die Langzeitergebnisse weiter verbessern [5].

Die Langzeitüberlebensraten mit aktuellen LVAD-Systemen nähern sich jenen der Herztransplantation an, was diese zu einer adäquaten Option für Patienten macht, die nicht transplantationsfähig sind. Neue Technologien wie vollständig implantierbare LVAD-Systeme versprechen, die Belastung durch Nebenwirkungen weiter zu reduzieren und die Lebensqualität der Patienten zu verbessern [2].

Schlussfolgerung

Dieser Fall illustriert die hervorragende Wirkung der linksventrikulären Unterstützungssysteme bei einer Patientin mit fortgeschrittener Herzinsuffizienz. Die verbesserte funktionelle Kapazität, die erhöhte Lebensqualität und das günstige Sicherheitsprofil unterstreichen seinen Wert als dauerhafte Therapie. Fortschritte in der LVAD-Technologie und individuelle Behandlungsstrategien sind entscheidend, um die Ergebnisse für diese Patientengruppe weiter zu optimieren.

Zukünftige Forschungsrichtungen könnten sich auf die Entwicklung noch kleinerer und vollständig implantierbarer Geräte konzentrieren, um die Lebensqualität weiter zu verbessern und das Infektionsrisiko zu minimieren. Zudem bleiben Fragen zur optimalen Patientenauswahl und zum langfristigen Management von LVAD-Patienten offen, die weitere Untersuchungen erfordern.

Literatur:

1. Mehra MR et al. A fully magnetically levitated left ventricular assist device – final report. N Engl J Med 2019; 380: 1618–27.
2. Antonopoulos M et al. Advanced heart failure: therapeutic options and challenges in the evolving field of left ventricular assist devices. J Cardiovasc Dev Dis 2024; 11: 61.
3. Mehra MR et al. Five-year outcomes in patients with fully magnetically levitated vs axial-flow left ventricular assist devices in the MOMENTUM 3 randomized trial. JAMA 2022; 328: 1233–42.
4. Brouwers C et al. Patient-reported outcomes in left ventricular assist device therapy: a systematic review and recommendations for clinical research and practice. Circ Heart Fail 2011; 4: 714–23.
5. Mehra MR et al. Aspirin and hemocompatibility events with a left ventricular assist device in advanced heart failure: the ARIES-HM3 randomized clinical trial. JAMA 2023; 330: 2171–81.

Korrespondenzadresse:
Dr. Stefan Rechberger
Department Innere Medizin I, Kardiologie und Internistische Intensivmedizin
Kepler Universitätsklinikum Linz
Med Campus III
A-4021 Linz
Krankenhausstraße 9
E-Mail:
Stefan.Rechberger@kepleruniklinikum.at

Mitteilungen aus der Redaktion

Besuchen Sie unsere Rubrik

☑ **Medizintechnik-Produkte**

Neues CRT-D Implantat
Intica 7 HF-T QP von Biotronik

Artis pheno
Siemens Healthcare Diagnostics GmbH

Philips Azurion:
Innovative Bildgebungslösung

Aspirator 3
Labotect GmbH

InControl 1050
Labotect GmbH

e-Journal-Abo

Beziehen Sie die elektronischen Ausgaben dieser Zeitschrift hier.

Die Lieferung umfasst 4–5 Ausgaben pro Jahr zzgl. allfälliger Sonderhefte.

Unsere e-Journale stehen als PDF-Datei zur Verfügung und sind auf den meisten der marktüblichen e-Book-Readern, Tablets sowie auf iPad funktionsfähig.

☑ **Bestellung e-Journal-Abo**

Haftungsausschluss

Die in unseren Webseiten publizierten Informationen richten sich **ausschließlich an geprüfte und autorisierte medizinische Berufsgruppen** und entbinden nicht von der ärztlichen Sorgfaltspflicht sowie von einer ausführlichen Patientenaufklärung über therapeutische Optionen und deren Wirkungen bzw. Nebenwirkungen. Die entsprechenden Angaben werden von den Autoren mit der größten Sorgfalt recherchiert und zusammengestellt. Die angegebenen Dosierungen sind im Einzelfall anhand der Fachinformationen zu überprüfen. Weder die Autoren, noch die tragenden Gesellschaften noch der Verlag übernehmen irgendwelche Haftungsansprüche.

Bitte beachten Sie auch diese Seiten:

Impressum **Disclaimers & Copyright** **Datenschutzerklärung**