Journal für
Kardiologie
Austrian Journal of Cardiology
Österreichische Zeitschrift für Herz-Kreislauferkrankungen

Aktuelles: Case Report Amyloidose

Steringer-Mascherbauer R

Bozyigit V

Journal für Kardiologie - Austrian Journal of Cardiology 2025; 32 (3-4), 70-72

Homepage:

www.kup.at/kardiologie

Online-Datenbank
mit Autoren-
und Stichwortsuche

ÖKG Österreichische Kardiologische Gesellschaft

Offizielles Partnerjournal der ÖKG

EUROPEAN SOCIETY OF CARDIOLOGY®

Member of the ESC-Editor's Club

Offizielles Organ des Österreichischen Herzfonds

ACVC Association for Acute CardioVascular Care

In Kooperation mit der ACVC

Indexed in ESCI part of Web of Science

Indexed in EMBASE

Krause & Pachernegg GmbH • Verlag für Medizin und Wirtschaft • A-3003 Gablitz
P.b.b. 02Z031105M, Verlagsort: 3003 Gablitz, Linzerstraße 177A/21 Preis: EUR 10,–

Medtronic
Engineering the extraordinary

Expert 2 Expert 2026

15.01. – 17.01.2026, Linz

Gemeinsam für eine bessere Patientenversorgung.

OmniaSecure | Micra 2 | Aurora | Affera | LINQ II | TYRX

Vorabanmeldung aufgrund limitierter Plätze notwendig.
Bei Interesse bitte bei Ihrem Medtronic Außendienstmitarbeiter anfragen.

For personal use only. Not to be reproduced without permission of Krause & Pachernegg GmbH.

Case Report Amyloidose

V. Bozyigit, R. Steringer-Mascherbauer

Abteilung Interne 2 – Kardiologie, Angiologie & Interne Intensivmedizin, Ordensklinikum Linz, Elisabethinen

Fallbericht

Im Juli 2019 wurde ein 60-jähriger Patient aufgrund thorakaler Beschwerden stationär zur Koronarangiographie aufgenommen. Im Verlauf des stationären Aufenthalts berichtete der Patient erstmals über seit einem halben Jahr anhaltende Schmerzen in beiden Händen, die nächtlich verstärkt auftreten und von Kribbelparästhesien sowie Taubheitsgefühlen in den Fingerspitzen begleitet werden. Des Weiteren berichtete der Patient über eine Einschränkung der Beweglichkeit der Finger und Hände. Als Nebendiagnosen lassen sich eine arterielle Hypertonie, eine koronare Herzkrankheit ohne relevante Stenosen, COPD sowie ein unklarer Lungenbefund festhalten.

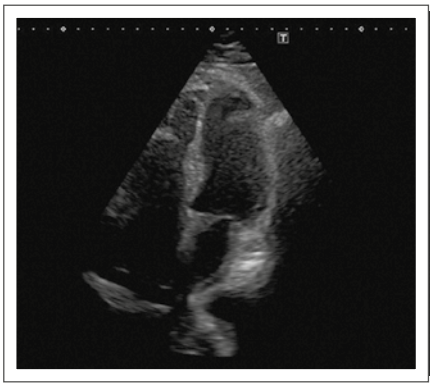

Abbildung 1: Echokardiographie Mai 2019: Septum 12,5 mm

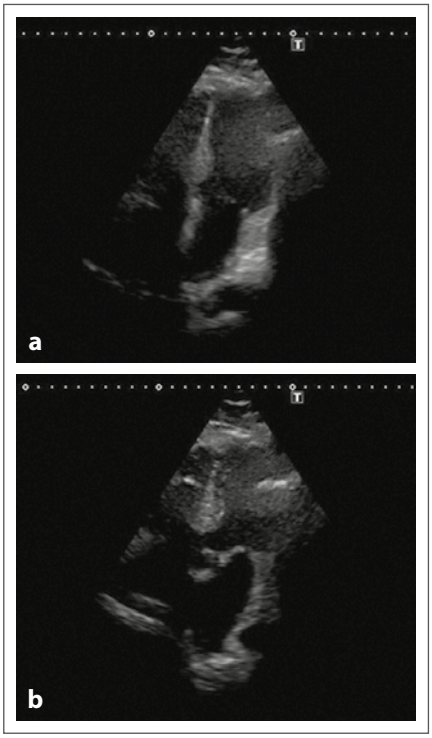

Abbildung 2a, b: Echokardiographie Juli 2021: Septum 16 mm

Im September 2019 wurde aufgrund des Verdachts auf ein Karpaltunnelsyndrom sowie einer bekannten Dupuytren'schen Kontraktur eine Operation durchgeführt. Der Operationsbericht zeigt, dass die endoskopische Spaltung des Karpaltunnels aufgrund eines stark verdickten Retinaculum flexorum über die typischen Zugänge nicht möglich war. Trotz der Operation persistierten die Symptome.

Des Weiteren gibt der Patient an, unter persistierenden Schmerzen in beiden Kniegelenken sowie im rechten Hüftgelenk zu leiden, welche seit mehreren Jahren bestehen. Trotz einer umfassenden orthopädischen Untersuchung konnte keine eindeutige Ursache für seine Beschwerden identifiziert werden. Zudem waren radiologische Untersuchungen der Hüfte und Kniegelenke ohne Befund.

Im Rahmen regelmäßiger kardiologischer Kontrollen wurde im Mai 2019 erstmals eine geringgradige linksventrikuläre Hypertrophie diagnostiziert (Abb. 1). Im Juli 2021 zeigte die Echokardiographie eine Zunahme der linksventrikulären Hypertrophie bei normaler Ventrikelfunktion und nichtpathologischem Strain (Abb. 2, 3). In Folge wurde erstmals der Verdacht auf eine Amyloidose geäußert und ein Ganzkörperknochenscan veranlasst (Abb. 4). Die Szintigraphie war nicht konklusiv, entsprechend Perugini Grad 0. Zusätzlich wurde am 13.07.2021 ein kardiales MRT veranlasst, das eine exakte Septumvermessung ermöglichte: basales Septum bis max. 16 mm verdickt, ansonsten keine linksventrikuläre Hypertrophie. Die T1-Werte nativ waren mit Werten (1260/1270 ms) nicht verlängert und T1 post-KM mit knapp über 600 ms ebenfalls im Normbereich. In den späten KM-Aufnahmen gab es keinen eindeutigen Hinweis auf ein „Late Enhancement" (Abb. 5–7). Somit lieferte auch die MRT-Untersuchung keine aussagekräftigen Ergebnisse.

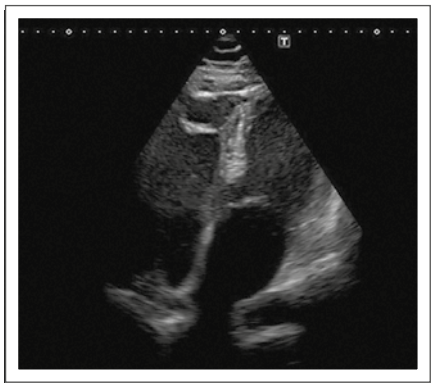

Abbildung 3: Echokardiographie Mai 2022: Septum 16 mm

Trotz der schwachen Befundlage wurde aufgrund der klinischen Präsentation des Patienten eine Myokardbiopsie geplant, die schließlich am 09.08.2021 stationär durchgeführt wurde (Abb. 8). Im Rahmen der Diagnostik wurden sechs Biopsien entnommen und histologisch ausgewertet. Die Ergebnisse bestätigten die Verdachtsdiagnose einer ATTR-Amyloidose: immunhistologischer Nachweis einer geringgradig ausgeprägten fokalen

Abbildung 4: Knochenszintigraphie Perugini Grad 0

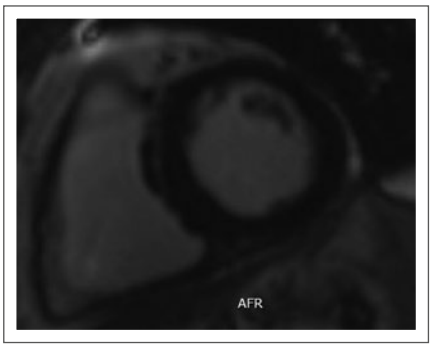

Abbildung 5: Kardiales MRT, Late Enhancement

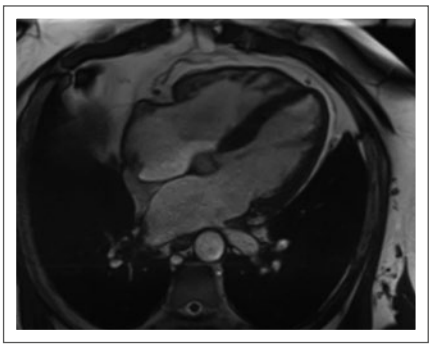

Abbildung 6: Kardiales MRT, Septum bis 16 mm

bzw. vaskulären ATTR-Amyloidose des Herzens.

Durch die nun sichere Diagnose konnte der Patient auf Vyndaqel 61 mg (Tafamidis) eingestellt werden, was zu einer Verbesserung seiner Symptome und zu einem deutlich verbesserten Gesundheitszustand führte.

Diskussion

Man unterscheidet zwischen zwei Formen der Amyloidose:

- AL-Amyloidose entsteht durch Ablagerung von Immunglobulin-Leichtketten, die von einer Plasmazellveränderung produziert werden.
- ATTR-Amyloidose (hereditär) wird durch eine genetische Mutation verursacht, die die Stabilität der Transthyretin-Tetramerstruktur beeinträchtigt [1].

Die ATTR-Amyloidose ist mit einer Prävalenz von geschätzten 1/450.000 [2] nach wie vor eine seltene Erkrankung, die häufig spät oder überhaupt nicht entdeckt wird.

Patienten mit ATTR-Amyloidose können muskuläre und skelettale Beschwerden 5 bis 15 Jahre vor anderen Symptomen entwickeln. Ein Karpaltunnelsyndrom, die häufigste nicht-kardiale Manifestation bei ATTR-CM, tritt oft Jahre vor der Diagnose einer ATTR-Amyloidose auf. In einer Studie wiesen 10,2 % der Patienten mit beidseitigem Karpaltunnelsyndrom Amyloidablagerungen auf. Eine weitere Studie ergab, dass 25,9 % der Patienten mit ATTRwt-Amyloidose und 18,8 % der Patienten mit ATTRv-Amyloidose, die an Kardiomyopathie litten, eine Hüft- oder Kniegelenksprothese erhielten. Der Riss der distalen Bizepssehne, auch „Popeye-Zeichen" genannt, sollte bei über 50-jährigen als mögliches Frühzeichen einer Amyloidose in Betracht gezogen werden [3].

Bei Patienten mit Transthyretin-assoziierter Amyloid-Kardiomyopathie (ATTR-CM) und einer Herzinsuffizienz nach New York Heart Association (NYHA) Klasse I bis III hat sich Tafamidis als wirksame Therapie erwiesen. Tafamidis stabilisiert das Transthyretin-(TTR-) Tetramer und verringert dadurch die Bildung von Amyloidablagerungen im Herzgewebe [1].

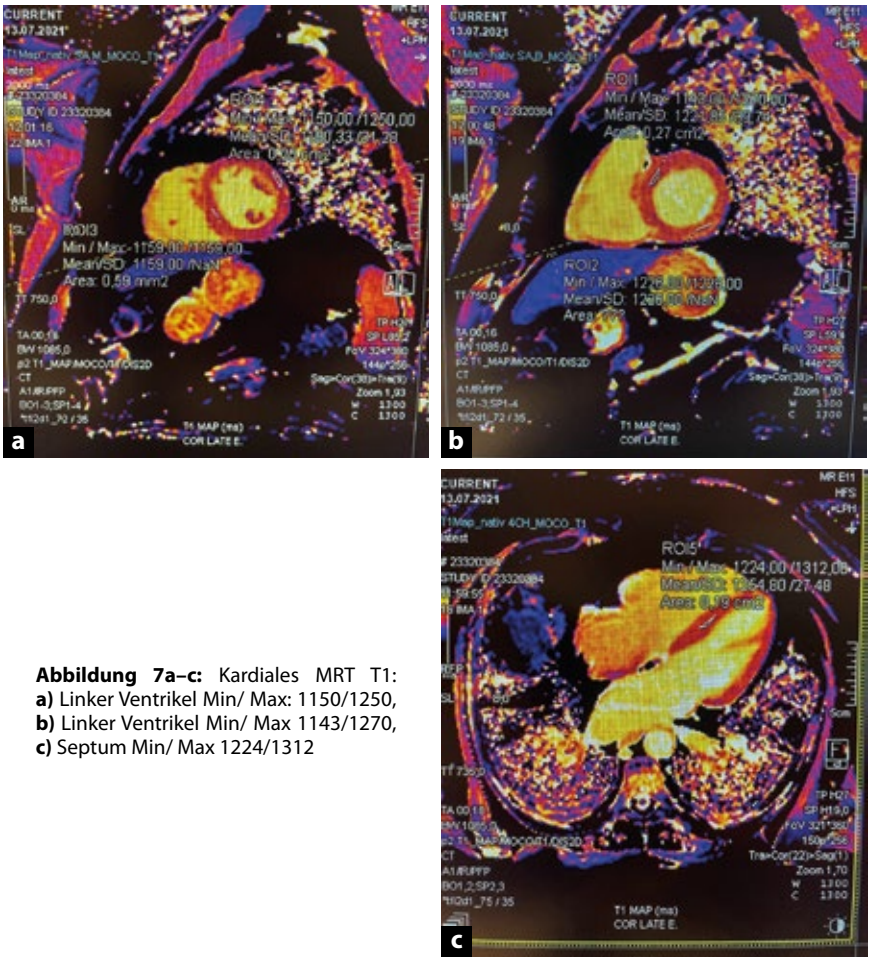

Abbildung 7a–c: Kardiales MRT T1: **a)** Linker Ventrikel Min/ Max: 1150/1250, **b)** Linker Ventrikel Min/ Max 1143/1270, **c)** Septum Min/ Max 1224/1312

Conclusio

Der hier dargestellte Fall demonstriert, dass Frühsymptome, insbesondere im Bereich der Muskeln und Gelenke, mit hoher Frequenz auftreten und einem charakteristischen Muster folgen. Dennoch vergeht in der Regel viel Zeit zwischen den initialen Anzeichen und der abschließenden Diagnose.

In der Publikation von Nicolau wird aufgezeigt [3], dass auch bei Beschwerden im Bereich der Schulter sowie der Knie- und Hüftgelenke, insbesondere wenn diese ohne orthopädische Erklä-

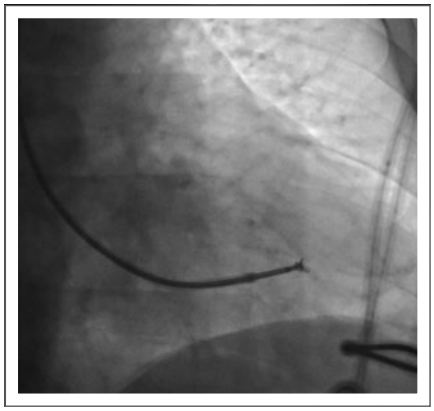

Abbildung 8: Myokardbiopsie August 2021

rung auftreten und die Röntgenbefunde unauffällig sind, immer die Verdachtsdiagnose einer Amyloidose gestellt und abgeklärt werden sollte.

Da die Amyloidose eine Multisystemerkrankung ist, die häufig mit nichtkardialen Manifestationen einhergeht, ist es von entscheidender Bedeutung, das Bewusstsein für die nichtkardialen Zeichen zu schärfen und Veränderungen in der Echokardiographie wahrzunehmen. Dies ermöglicht eine frühzeitige Diagnose und Behandlung.

Literatur:

1. Papingiotis G et al. Cardiac amyloidosis: epidemiology, diagnosis and therapy. Cardiology Practice E-journal 2021; 19 (19). https://www.escardio.org/Journals/E-Journal-of-Cardiology-Practice/Volume-19/cardiac-amyloidosis-epidemiology-diagnosis-and-therapy

2. https://www.orpha.net/de/disease/detail/69#

3. Nativi-Nicolau JN, Karam C, Khella S, Maurer MS. Screening for ATTR amyloidosis in the clinic: overlapping disorders, misdiagnosis, and multiorgan awareness. Heart Fail Rev 2022; 27: 785–93.

Korrespondenzadresse:
OÄ Dr. Regina Steringer-Mascherbauer
Abteilung Interne 2 – Kardiologie, Angiologie & Interne Intensivmedizin
Ordensklinikum Linz, Elisabethinen
A-4020 Linz, Fadingerstraße 1
E-mail: regina.steringer-mascherbauer@ordensklinikum.at

Mitteilungen aus der Redaktion

Besuchen Sie unsere Rubrik

☑ **Medizintechnik-Produkte**

Neues CRT-D Implantat
Intica 7 HF-T QP von Biotronik

Artis pheno
Siemens Healthcare Diagnostics GmbH

Philips Azurion:
Innovative Bildgebungslösung

Aspirator 3
Labotect GmbH

InControl 1050
Labotect GmbH

e-Journal-Abo

Beziehen Sie die elektronischen Ausgaben dieser Zeitschrift hier.

Die Lieferung umfasst 4–5 Ausgaben pro Jahr zzgl. allfälliger Sonderhefte.

Unsere e-Journale stehen als PDF-Datei zur Verfügung und sind auf den meisten der marktüblichen e-Book-Readern, Tablets sowie auf iPad funktionsfähig.

☑ **Bestellung e-Journal-Abo**

Haftungsausschluss

Die in unseren Webseiten publizierten Informationen richten sich **ausschließlich an geprüfte und autorisierte medizinische Berufsgruppen** und entbinden nicht von der ärztlichen Sorgfaltspflicht sowie von einer ausführlichen Patientenaufklärung über therapeutische Optionen und deren Wirkungen bzw. Nebenwirkungen. Die entsprechenden Angaben werden von den Autoren mit der größten Sorgfalt recherchiert und zusammengestellt. Die angegebenen Dosierungen sind im Einzelfall anhand der Fachinformationen zu überprüfen. Weder die Autoren, noch die tragenden Gesellschaften noch der Verlag übernehmen irgendwelche Haftungsansprüche.

Bitte beachten Sie auch diese Seiten:

Impressum **Disclaimers & Copyright** **Datenschutzerklärung**