Journal für
Kardiologie
Austrian Journal of Cardiology
Österreichische Zeitschrift für Herz-Kreislauferkrankungen

Echokardiographie aktuell: 3D-TEE versus 3D-ICE in der interventionellen Echokardiographie: Goldstandard im Wandel?

Wuppinger T, Nikolai P

Journal für Kardiologie - Austrian Journal of Cardiology 2026; 33 (11-12), 223-226

Homepage:
www.kup.at/kardiologie
Online-Datenbank
mit Autoren-
und Stichwortsuche

ÖKG Österreichische Kardiologische Gesellschaft
Offizielles Partnerjournal der ÖKG

EUROPEAN SOCIETY OF CARDIOLOGY®
Member of the ESC-Editor's Club

Offizielles Organ des Österreichischen Herzfonds

ACVC Association for Acute CardioVascular Care
In Kooperation mit der ACVC

Indexed in ESCI part of Web of Science

Indexed in EMBASE

Krause & Pachernegg GmbH • Verlag für Medizin und Wirtschaft • A-3003 Gablitz
P.b.b. 02Z031105M, Verlagsort: 3003 Gablitz, Linzerstraße 177A/21 Preis: EUR 10,–

Medtronic

E2E 2027

WAVES OF INNOVATION

14.-16. Jänner 2027

Courtyard by Marriott Linz

EXPERT 2 EXPERT 2027

For personal use only. Not to be reproduced without permission of Krause & Pachernegg GmbH.

3D-TEE versus 3D-ICE in der interventionellen Echokardiographie: Goldstandard im Wandel?

T. Wuppinger[1], P. Nikolai[2]

[1]Universitätsklinik für Innere Medizin 2, Paracelsus Medizinische Privatuniversität, Salzburg, Österreich,
[2]Abteilung für Kardiologie und Angiologie, Robert-Bosch-Krankenhaus, Stuttgart, Deutschland

Einleitung

Die transösophageale Echokardiographie (TEE) hat sich über drei Jahrzehnte von einem primär diagnostischen Verfahren zum festen Bestandteil der intraprozeduralen Bildgebung kathetergestützter, struktureller, kardialer Interventionen entwickelt. Ihre hohe Auflösung posteriorer kardialer Strukturen sowie etablierte 2D- und 3D-Protokolle machen sie zum bildgebenden Rückgrat der Transkatheter-Mitral- und Trikuspidalklappen-Edge-to-Edge-Reparatur (M-/T-TEER), des Transkatheter-Mitral- bzw. Trikuspidalklappenersatzes (TMVR/TTVR) sowie des Verschlusses des linken Vorhofohrs (LAAO) [1].

Mit einiger Verzögerung hat sich die intrakardiale Echokardiographie (ICE) vom elektrophysiologischen Hilfsmittel zu einer ernstzunehmenden Alternative entwickelt. Neue 3D-fähige Kathetersysteme sowie der Wegfall der Vollnarkose haben zu einer Zunahme ICE-geführter Prozeduren geführt [2]. Aktuelle Konsensusdokumente wie das SCAI-Positionspapier 2025 [3] und die SCAI/HRS-Leitlinie zur LAAO [4] bestätigen dabei zugleich, dass die 3D-TEE unter fachkardiologischer Leitung formal Goldstandard bleibt.

Dieser Artikel fokussiert bewusst auf LAAO sowie TEER/TMVR/TTVR – die Prozeduren mit der aktuell umfangreichsten vergleichenden Evidenz. Ein methodischer Vorbehalt zieht sich durch den gesamten Artikel: Sämtliche zitierten Vergleichsdaten sind Beobachtungsstudien und Metaanalysen – randomisierte Vergleiche zwischen ICE und TEE existieren bislang nicht. Der rote Faden ist daher weniger „Löst ICE die TEE ab?“ als vielmehr: Für welche Patienten und Prozeduren ist unter der aktuellen Evidenz die eine der anderen vorzuziehen?

Technische Grundlagen

Die moderne TEE-Sonde ermöglicht multiplane 2D- sowie Echtzeit-3D-Bildgebung mit breitem Sichtfeld und hoher Fernfeldauflösung, was bei komplexen Mitral- und Trikuspidalklappenanatomien von besonderem Vorteil ist. Sie erfordert jedoch in der Regel eine tiefe Sedierung oder Vollnarkose mit Atemwegssicherung sowie einen separaten geschulten Untersucher [1, 2].

ICE-Katheter werden über einen meist femoralen venösen Zugang direkt in die Herzhöhlen vorgeschoben. Die Entwicklung von reinen 2D-Systemen hin zu multiplanen 3D-ICE-Kathetern hat den Einsatzbereich auf komplexe Mitral- und Trikuspidalklappeninterventionen ausgeweitet. Limitierend bleibt dabei in erster Linie ein durch die rechteckige Anordnung des Arrays in einer Ebene begrenztes Sichtfeld, eine gegenüber der TEE unterlegene Fernfeldauflösung sowie ein zusätzlicher venöser Zugang [2]. Zudem sind 3D-ICE-Katheter derzeit Einmalprodukte.

Patientenselektion: Wann ist TEE (relativ) kontraindiziert?

In der Praxis wird die Modalitätswahl seltener durch abstrakte Bildqualitätsargumente getroffen als durch konkrete TEE-Kontraindikationen. Dazu zählen Ösophagusvarizen und -strikturen, Zustand nach Ösophagus- oder Magenchirurgie (insbesondere Sleeve-Gastrektomie oder bariatrischer Bypass), symptomatische Hiatushernie, relevante Dysphagie, Zenker-Divertikel, floride obere gastrointestinale Blutung sowie Zustand nach mediastinaler Bestrahlung; auch ein erhöhtes Aspirations- oder Anästhesierisiko kann die Abwägung Richtung ICE disponieren [1, 3].

In den genannten Fällen ist sowohl aus prozeduraler Sicht im Sinne einer von transösophageal eingeschränkten Imaging-Qualität als auch aus Patientensicht ICE häufig nicht bloß Al-

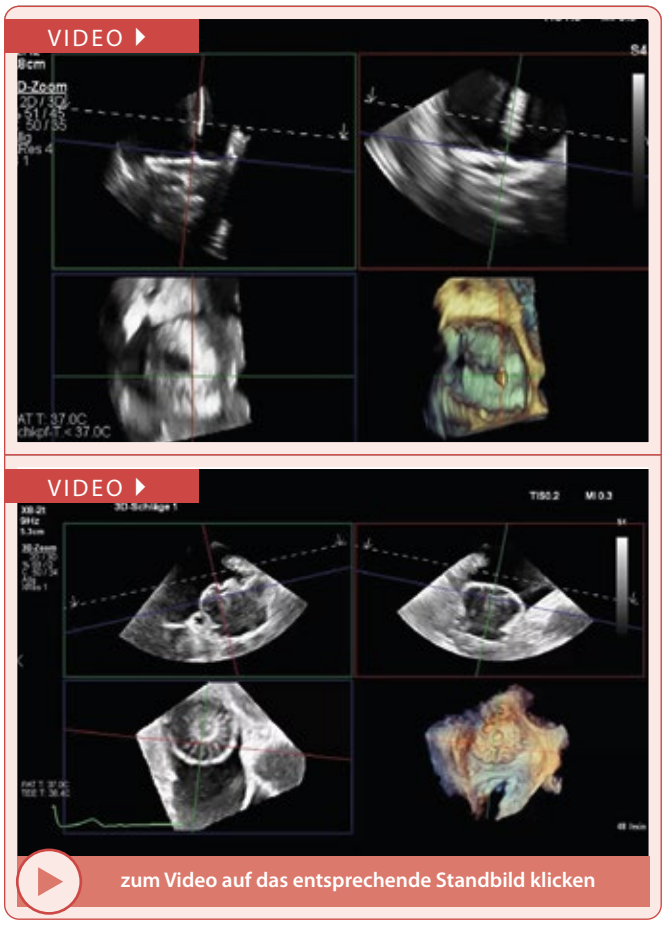

Film 1: Vorhofohr-Okklusion (LAAO)

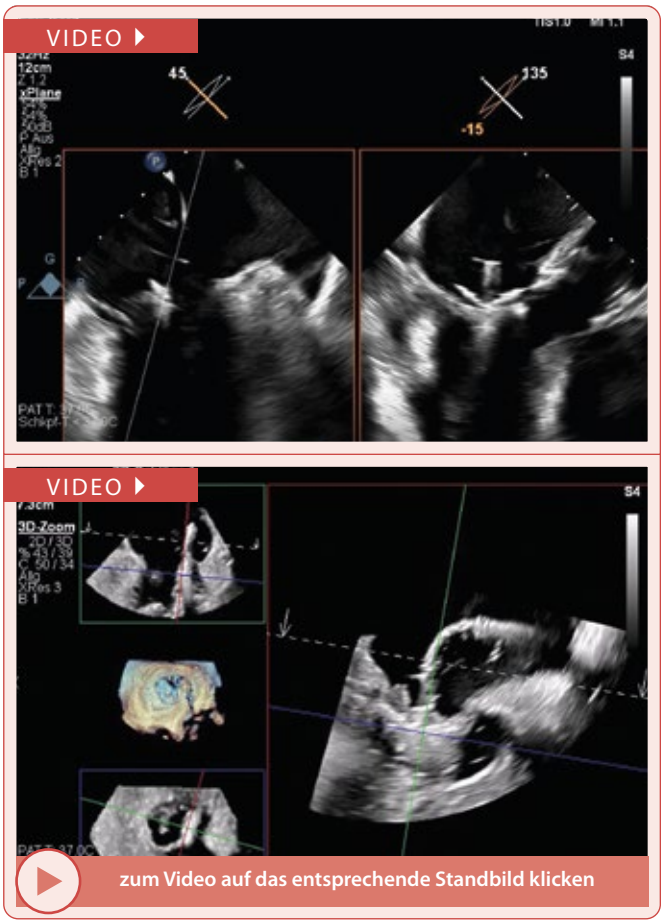

Film 2: mTEER

ternative, sondern die einzig praktikable Bildgebungsoption. Diese Konstellation wird in den meisten Vergleichsstudien nicht separat ausgewertet, obwohl sie die Modalitätswahl im klinischen Alltag maßgeblich bestimmt. Gemäß Erfahrungsberichten aus den USA und laut einer aktuellen monozentrischen Serie kamen bei T-TEER und TTVR überwiegend beide Modalitäten zum Einsatz [5].

Prozedurspezifischer Vergleich

Linksvorhofohr-Okklusion (LAAO)

Bei der LAAO ist die ICE/TEE-Diskussion bereits fortgeschritten. Es gibt Register- und Metaanalysendaten, jedoch über-



Film 4: TTVR

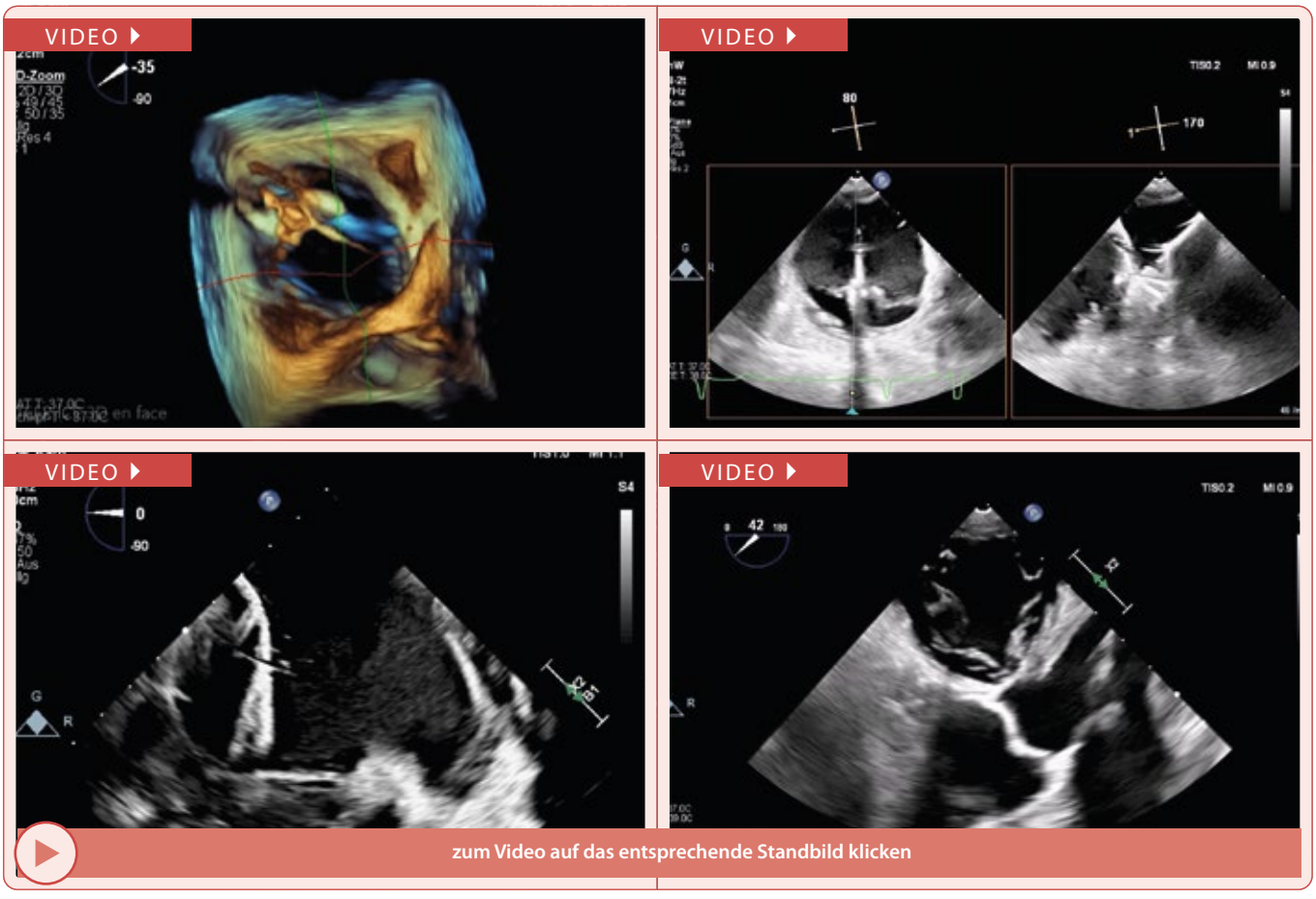

Film 3: tTEER

wiegend aus den USA und mit einem System erhoben. Dabei zeigen sich bei vergleichbaren Ausgangscharakteristika insgesamt ähnliche Erfolgs- und Komplikationsraten, wenngleich ICE in der klinischen Praxis nach wie vor deutlich seltener eingesetzt wird als die TEE [6–8]. Auch zur Prozedurdauer liefert die Literatur kein einheitliches Bild. Die SCAI/HRS-Leitlinie 2025 [4] formuliert dementsprechend keine generelle Präferenz, sondern verweist auf lokale Expertise und Infrastruktur (**Film 1** LAAO).

Edge-to-Edge-Reparatur und Klappenersatz (TEER, TMVR/TTVR)

Bei der Mitralklappe ist die 3D-TEE über den gesamten m-TEER- und TMVR-Behandlungspfad gegenüber 3D-ICE dominierend [9]. Einerseits ist bildtechnisch durch die limitierte Farfield-Auflösung eine separate Punktion der Fossa ovalis und das Einbringen der ICE-Sonde in das linke Atrium notwendig, andererseits ist die schnelle Bewertung für eine mögliche linksventrikuläre Ausflusstraktobstruktion nicht praktikabel. Bei der Trikuspidalklappe zeichnet sich dagegen ein möglicher rascherer Wandel ab, da diese Limitationen entfallen. Ein Fallbericht demonstriert eine 3D-ICE-geführte Trikuspidal-TEER unter moderater Sedierung mit reduziertem Personalbedarf [10] — ein „Minimalist"-Ansatz, dessen Verallgemeinerbarkeit derzeit noch offen ist (**Filme 2–4** TEER, TMVR/TTVR).

Vor- und Nachteile im direkten Vergleich (Tabelle 1)

Zur Sicherheit beider Verfahren lässt sich keine einzelne Kennzahl unkommentiert gegenüberstellen: Für die TEE ist über große Kohorten eine niedrige, aber nicht vernachlässigbare Komplikationsrate mit überwiegend gastrointestinalen Blutungen dokumentiert [11]. Für ICE zeigt eine aktuelle und bisher größte Metaanalyse ein erhöhtes relatives Risiko für einen Perikarderguss/Tamponade, iatrogene Vorhofseptumdefekte und vaskuläre Komplikationen [12]. Ob dies eine tatsächlich höhere Risikobehaftung der Methode widerspiegelt, lässt sich aus den vorliegenden Beobachtungsdaten derzeit nicht sicher klären. Alle weiteren Angaben in der Tabelle 1 beruhen auf Beobachtungsstudien; randomisierte Vergleiche liegen bisher nicht vor.

Aktuelle Konsensdokumente 2025/2026

Das SCAI-Positionspapier 2025 [3] ist das umfassendste Konsensdokument zur 3D-ICE in der strukturellen / interventionellen Echokardiographie und benennt selbst den Bedarf an weiteren Vergleichsstudien sowie angepassten Erstattungsmodellen – ein Hinweis darauf, dass auch die Fachgesellschaften die Evidenzlage als vorläufig einstufen.

Das JACC-CVI-Positionspapier zur 3D-ICE [2] liefert technische Standards, die SCAI/HRS-Leitlinie zur LAAO [4] die prozedurspezifische Empfehlungslinie. In der Zusammenschau bestätigen alle drei Dokumente: Die TEE bleibt formal Goldstandard, während ICE prozedur- und patientenabhängig als wirkungsvolle Alternative oder Ergänzung zum Einsatz kommen kann, wo Expertise und Infrastruktur vorhanden sind.

Ausblick

Absehbar sind eine weitere Annäherung der 3D-ICE-Bildqualität an die TEE [2], zunehmende KI-gestützte Bildanalyse in beiden Modalitäten [16] sowie alternative, sedierungsarme TEE-Zugangswege wie die transnasale TEE – als dritte Option bei relativen Kontraindikationen [17].

Tabelle 1: Vergleich 3D-TEE und 3D-ICE

Dimension	3D-TEE	3D-ICE	Evidenz
Patientenselektion / TEE-Kontraindikationen	Sedierung/Vollnarkose nötig; (relativ) kontraindiziert bei Ösophagusvarizen/-strikturen, Z. n. Ösophagus-/Magenchirurgie, symptomatischer Hiatushernie, Dysphagie, Zenker-Divertikel, florider oberer GI-Blutung, Z. n. Mediastinalbestrahlung	Umgeht den Ösophagus vollständig; häufig praktikable Option bei den genannten Kontraindikationen; moderate Sedierung ausreichend	[1, 3]; Kontraindikationsraten nicht systematisch erhoben
Bildqualität / Field of View	Breiteres Sichtfeld, bessere Fernfeldauflösung; weiterhin Goldstandard bei Mitral-/Trikuspidalanatomie	Engeres Sichtfeld, geringere Fernfeldauflösung; 3D-ICE verkleinert den Abstand, erreicht TEE-Niveau aber nicht durchgängig	[2, 3]
Prozedur-/Fluoroskopiezeit	Kein systematischer Nachteil	Uneinheitliche Datenlage (z. T. kürzere In-Room-Zeit, z. T. kein Unterschied); geringere Fluoroskopiezeit bei Transseptalpunktion, überwiegend aus AF-Ablationsdaten – Übertragbarkeit unsicher	[8, 13]
Workflow / Personalbedarf	Zusätzlicher Echo-Spezialist, Anästhesieteam	Potenziell „physician-led"; geringere Anästhesiebindung, einfachere Terminplanung, Potenzial für kürzere Laborbelegung	[3, 10]
Kosten	Keine Zusatzkosten Bildgebung, aber Anästhesiekosten	Teure Einmalkatheter; einzelne Kohorten mit Nettoeinsparung durch Wegfall der Vollnarkose; belastbare europäische Kosten-Nutzen-Daten fehlen	[2, 14, 15]
Standardisierung / Lernkurve	Etablierte ASE/EACVI-Ausbildungswege	Stark operatorabhängig; Standardisierung/Zertifizierung noch in Entwicklung	[1, 15]

Perspektivisch relevant bleibt zudem, wie sich eine Verschiebung der Bildgebungshoheit vom Echokardiographen zum interventionellen Operateur auf Ausbildung, Zertifizierung und interdisziplinäre Zusammenarbeit auswirkt.

Fazit

Ob die intrakardiale Echokardiographie die transösophageale Echokardiographie als führende echokardiographische Bildgebung tatsächlich ablöst oder lediglich um ein Indikationsspektrum ergänzt, lässt sich nach aktueller Datenlage nicht abschließend beantworten – und genau das macht die Frage zu einer der aktuell kontroversesten in der interventionellen Bildgebung. Befürworter eines Rollenwandels verweisen darauf, dass Verfahren ermöglicht werden, die einst unmöglich waren, dass Abläufe, die nach wie vor unnötig komplex sind, vereinfacht werden und dass Eingriffe sicherer, intelligenter und präziser gestaltet werden. Kritiker halten dagegen, dass sämtliche vergleichenden Daten aus Beobachtungsstudien stammen, und nicht zuletzt, dass Sicherheitssignale nicht abschließend geklärt sind.

Diese Kontroverse dürfte sich in den kommenden Jahren nicht allein durch neue Bildgebungstechnologie auflösen, sondern auch durch die Frage, wie Kliniken den potenziellen Workflow-Nutzen – geringere Anästhesiebindung, einfachere Terminplanung, ggf. kürzere Laborbelegung und Verweildauer – abwägen. Eine randomisierte, direkte Vergleichsstudie zwischen ICE und TEE bei strukturellen Interventionen steht bislang aus; bis dahin bleibt die Modalitätswahl eine Einzelfallentscheidung, die ebenso von der publizierten Evidenz wie von institutionellen, personellen und ökonomischen Rahmenbedingungen abhängt.

Literatur:

1. Hahn RT, Saric M, Faletra FF, et al. Recommended standards for the performance of transesophageal echocardiographic screening for structural heart intervention: from the American Society of Echocardiography. J Am Soc Echocardiogr 2022; 35: 1–76.
2. Tang GHL, Zaid S, Hahn RT, et al. Structural heart imaging using 3-dimensional intracardiac echocardiography: JACC: Cardiovascular Imaging position statement. JACC Cardiovasc Imaging 2025; 18: 93–115.
3. Eleid MF, Chung CJ, Daniels MJ, et al. SCAI position statement on intracardiac echocardiography to guide structural heart disease interventions. J Soc Cardiovasc Angiogr Interv 2025; 4: 103946.
4. Goldsweig AM, Glikson M, Joza J, et al. 2025 SCAI/HRS clinical practice guidelines on transcatheter left atrial appendage occlusion. Heart Rhythm 2025; 22: e1048–e1063.
5. Zaqut AI, Chamberland A, Chadderdon SM, Zahr FE. Outcomes of intracardiac echocardiography as the primary imaging modality for transcatheter tricuspid valve procedures. Struct Heart 2025; 9: 100662.
6. Alkhouli M, Makkar A, Agarwal H, et al. Comparative outcomes of intracardiac vs transesophageal echocardiographic guidance for left atrial appendage occlusion. JACC Cardiovasc Interv 2025; 18: 3055–68.
7. Ferro EG, Alkhouli M, Nair DG, et al. Intracardiac vs transesophageal echocardiography for left atrial appendage occlusion with Watchman FLX in the U.S. JACC Clin Electrophysiol 2023; 9: 2587–99.
8. Yaser H, Yaser S, Mohammed HE, et al. Intracardiac versus transesophageal echocardiography for left atrial appendage occlusion: a meta-analysis. JACC Adv 2026; 5: 102815.
9. Bacchi B, Derry K, Vira T, et al. Transesophageal echocardiography in transcatheter mitral valve replacement. J Clin Med 2025; 14: 7966.
10. Hoffman SJ, Remmick KJ. 3D ICE-guided T-TEER performed by a single operator with limited imaging support and moderate sedation. J Soc Cardiovasc Angiogr Interv 2025; 4: 103603.
11. Hasnie AA, Parcha V, Hawi R, et al. Complications associated with transesophageal echocardiography in transcatheter structural cardiac interventions. J Am Soc Echocardiogr 2023; 36: 381–90.
12. Beneki E, Dimitriadis K, Theofilis P, et al. Intracardiac or transesophageal echocardiography for left atrial appendage occlusion: an updated systematic review and meta-analysis. Int J Cardiovasc Imaging 2025; 41: 489–505.
13. Abdalla AME, Durga KP, Chukka A, et al. Comparative outcomes of ICE versus TEE/fluoroscopy guidance transseptal puncture in LA procedures: a systematic review and meta-analysis. Ann Noninvasive Electrocardiol 2026; 31: e70186.
14. Hemam ME, Kuroki K, Schurmann PA, et al. Left atrial appendage closure with the Watchman device using intracardiac vs transesophageal echocardiography: procedural and cost considerations. Heart Rhythm 2019; 16: 334–42.
15. Donal E, Coisne A. The next frontier of intracardiac echocardiography: from procedural guidance to precision intervention [editorial]. Eur Heart J Cardiovasc Imaging 2026; 27: 1857–9.
16. Assanangkornchai N, Villeneuve V, McDonald S, et al. The year in perioperative echocardiography: selected highlights from 2025. J Cardiothorac Vasc Anesth 2026; 40: 2277–88.
17. Tumarkin B, et al. The emerging role and clinical utility of transnasal transesophageal echocardiography. Echocardiography 2026; 43: 70511.

Korrespondenzadresse:
Leitender OA Dr. Thomas Wuppinger
Universitätsklinik für Innere Medizin 2
Paracelsus Medizinische Privatuniversität
A-5020 Salzburg, Müllner Hauptstraße 48
E-Mail: th.wuppinger@salk.at

Die entsprechenden Filme finden Sie unter www.kup.at/A15922
oder mittels Eingabe von A15922 in ein Suchfeld auf www.kup.at

Mitteilungen aus der Redaktion

Besuchen Sie unsere Rubrik

☑ Medizintechnik-Produkte



Neues CRT-D Implantat
Intica 7 HF-T QP von Biotronik



Artis pheno
Siemens Healthcare Diagnostics GmbH



Philips Azurion:
Innovative Bildgebungslösung



Aspirator 3
Labotect GmbH



InControl 1050
Labotect GmbH

e-Journal-Abo

Beziehen Sie die elektronischen Ausgaben dieser Zeitschrift hier.

Die Lieferung umfasst 4–5 Ausgaben pro Jahr zzgl. allfälliger Sonderhefte.

Unsere e-Journale stehen als PDF-Datei zur Verfügung und sind auf den meisten der marktüblichen e-Book-Readern, Tablets sowie auf iPad funktionsfähig.

☑ Bestellung e-Journal-Abo

Haftungsausschluss

Die in unseren Webseiten publizierten Informationen richten sich **ausschließlich an geprüfte und autorisierte medizinische Berufsgruppen** und entbinden nicht von der ärztlichen Sorgfaltspflicht sowie von einer ausführlichen Patientenaufklärung über therapeutische Optionen und deren Wirkungen bzw. Nebenwirkungen. Die entsprechenden Angaben werden von den Autoren mit der größten Sorgfalt recherchiert und zusammengestellt. Die angegebenen Dosierungen sind im Einzelfall anhand der Fachinformationen zu überprüfen. Weder die Autoren, noch die tragenden Gesellschaften noch der Verlag übernehmen irgendwelche Haftungsansprüche.

Bitte beachten Sie auch diese Seiten:

Impressum **Disclaimers & Copyright** **Datenschutzerklärung**