

Journal für
**Gastroenterologische und
Hepatologische Erkrankungen**

Fachzeitschrift für Erkrankungen des Verdauungstraktes

**Bilder der Endoskopie: Ist das ein
Pankreastumor?**

Wurzer H, Brandstätter G

*Journal für Gastroenterologische
und Hepatologische Erkrankungen*

2003; 1 (2), 28

Österreichische Gesellschaft
für Gastroenterologie und
Hepatology

www.oeggh.at



ÖGGH

Österreichische Gesellschaft
für Chirurgische Onkologie

www.aco-asso.at

acoasso

Österreichische Gesellschaft für Chirurgische Onkologie
Austrian Society of Surgical Oncology

Homepage:

**[www.kup.at/
gastroenterologie](http://www.kup.at/gastroenterologie)**

**Online-Datenbank mit
Autoren- und Stichwortsuche**

Indexed in EMBASE/Compendex, Geobase
and Scopus

www.kup.at/gastroenterologie

Member of the



Krause & Pacherneegg GmbH · VERLAG für MEDIZIN und WIRTSCHAFT · A-3003 Gablitz

P.b.b. 032035263M, Verlagspostamt: 3002 Purkersdorf, Erscheinungsort: 3003 Gablitz

IST DAS EIN PANKREASTUMOR?

Eine 60jährige Patientin wurde wegen Verschlußikterus bei positiver Familienanamnese bezüglich Pankreaskarzinom (Vater, Bruder) zur ERCP zugewiesen. Die für einen Pankreastumor sprechende fadenförmige intrapankreatische Choledochusstenose (Abb. 1) stellt sich bei näherer Betrachtung als Mirizzi-Syndrom (Ikterus bei Kompression des Ductus hepatocholedochus durch ein Cysticuskonkrement) heraus.

Es findet sich eine völlig unauffällige Darstellung des Ductus pancreaticus (Abb. 2). In Abbildung 3 ist das Cysticuskonkrement in der weit distal liegenden Cysticusmündung schwach konturiert dargestellt. Dieser Befund wurde im Rahmen der Operation bestätigt.

Korrespondenzadresse:

Univ. Doz. Dr. Herbert Wurzer
Abteilung für Innere Medizin 2
LKH Graz-West
A-8020 Graz, Göstinger Straße 22
E-mail: herbert.wurzer@lkh-grazwest.at

Abbildung 1: Fadenförmige Stenose des Ductus choledochus

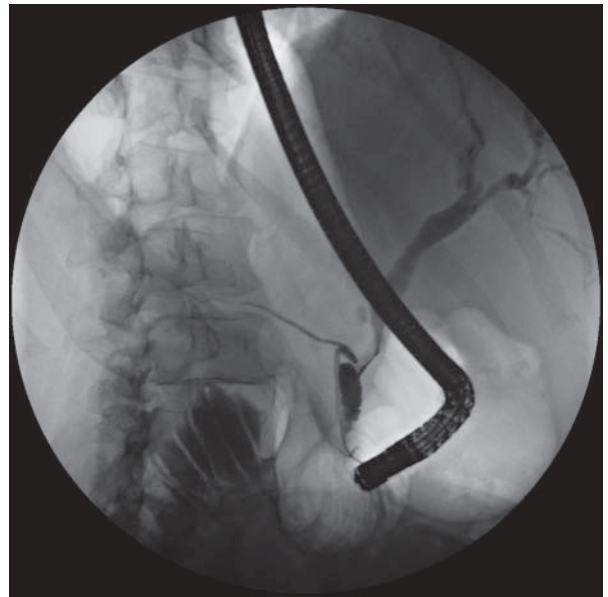


Abbildung 2: Unauffälliges Pankreasgangsystem

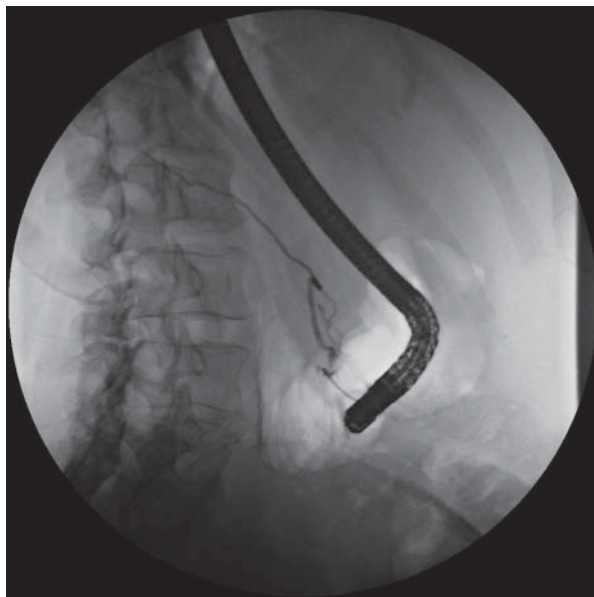
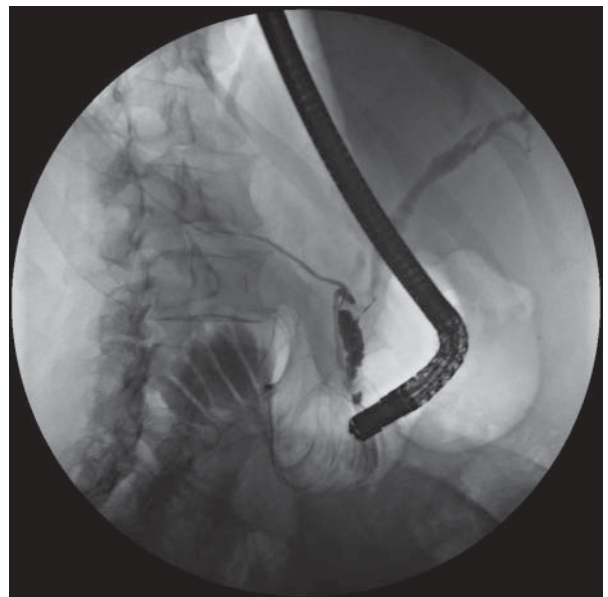


Abbildung 3: Cysticuskonkrement, den Ductus choledochus komprimierend (Mirizzi-Syndrom)



Mitteilungen aus der Redaktion

Besuchen Sie unsere zeitschriftenübergreifende Datenbank

[Bilddatenbank](#)

[Artikeldatenbank](#)

[Fallberichte](#)

e-Journal-Abo

Beziehen Sie die elektronischen Ausgaben dieser Zeitschrift hier.

Die Lieferung umfasst 4–5 Ausgaben pro Jahr zzgl. allfälliger Sonderhefte.

Unsere e-Journale stehen als PDF-Datei zur Verfügung und sind auf den meisten der marktüblichen e-Book-Readern, Tablets sowie auf iPad funktionsfähig.

[Bestellung e-Journal-Abo](#)

Haftungsausschluss

Die in unseren Webseiten publizierten Informationen richten sich **ausschließlich an geprüfte und autorisierte medizinische Berufsgruppen** und entbinden nicht von der ärztlichen Sorgfaltspflicht sowie von einer ausführlichen Patientenaufklärung über therapeutische Optionen und deren Wirkungen bzw. Nebenwirkungen. Die entsprechenden Angaben werden von den Autoren mit der größten Sorgfalt recherchiert und zusammengestellt. Die angegebenen Dosierungen sind im Einzelfall anhand der Fachinformationen zu überprüfen. Weder die Autoren, noch die tragenden Gesellschaften noch der Verlag übernehmen irgendwelche Haftungsansprüche.

Bitte beachten Sie auch diese Seiten:

[Impressum](#)

[Disclaimers & Copyright](#)

[Datenschutzerklärung](#)