

Journal für

# Reproduktionsmedizin und Endokrinologie

– Journal of Reproductive Medicine and Endocrinology –

Andrologie • Embryologie & Biologie • Endokrinologie • Ethik & Recht • Genetik  
Gynäkologie • Kontrazeption • Psychosomatik • Reproduktionsmedizin • Urologie



## Hodenmastzellen und männliche Infertilität

Mayerhofer A, Frungieri MB, Köhn FM, Meineke V

Weidinger S

*J. Reproduktionsmed. Endokrinol* 2004; 1 (1), 6-8

[www.kup.at/repromedizin](http://www.kup.at/repromedizin)

Online-Datenbank mit Autoren- und Stichwortsuche

Offizielles Organ: AGRBM, BRZ, DVR, DGA, DGGEF, DGRM, D-I-R, EFA, OEGRM, SRBM/DGE

Indexed in EMBASE/Excerpta Medica/Scopus

Krause & Pachernegg GmbH, Verlag für Medizin und Wirtschaft, A-3003 Gablitz

# Hodenmastzellen und männliche Infertilität

A. Mayerhofer<sup>1</sup>, V. Meineke<sup>2</sup>, S. Weidinger<sup>3</sup>, F. M. Köhn<sup>3</sup>, M. B. Frungieri<sup>1\*</sup>

Die Fibrose der Wand der Samenkanälchen ist eine seit langem bekannte typische Veränderung bei Männern mit Spermatogenesedefekten, deren Ursache und deren direkte Konsequenz aber nicht bekannt sind. Da im Hoden von Männern mit Spermatogenesestörungen deutlich vermehrt Mastzellen vorkommen, von denen viele aktiviert und degranuliert sind, ist zu erwarten, daß Produkte der Mastzellen freigesetzt werden. Wir stellen die Hypothese auf, daß sie an der Entstehung der Tubulusfibrose und der Spermatogenesestörung beteiligt sind. Untersuchungen in menschlichen Zellkulturen zeigten, daß Tryptase, das Hauptprodukt der Mastzellen, die Bildung von COX-2 und von Prostaglandinen stimuliert. Bestimmte Prostaglandine (J2/15dJ2) stimulieren dann über ihren Rezeptor (PPARgamma) das Fibroblastenwachstum, eine Voraussetzung für die Fibrose. Diese Ergebnisse sind für krankhafte Bindegewebsumbauvorgänge und speziell für die Tubulusfibrose bei Spermatogenesedefekten von Bedeutung: Bei Spermatogenesedefekten fanden wir, daß Mastzellvermehrung und Aktivierung mit der Expression von COX-2 in interstitiellen Zellen einhergehen. Bei Hoden mit normaler Spermatogenese (und nur wenigen Mastzellen) war COX-2 dagegen nicht nachweisbar. Rezeptoren für Tryptase sind auf interstitiellen Zellen und relevante Prostaglandinrezeptoren auf peritubulären Zellen nachweisbar. Es ist demnach möglich, daß Mastzelltryptase COX-2- und Prostaglandinbildung im infertilen Hoden anregt und dies letztlich zur Fibrose in der Tubuluswand führt, eine Veränderung, die sicherlich zur Spermatogenesestörung beiträgt. Die Aufklärung des Signalweges der Tryptase erlaubt es erstmals auch, gezielt über eine Beeinflussung des Fibroseprozesses nachzudenken: Mastzellstabilisatoren, Antagonisten von Tryptase, von COX-2 oder PPARgamma bieten sich an.

**Schlüsselwörter:** Infertilität, Mastzelle, Tryptase, Prostaglandine, COX-2

**Testicular Mast Cells and Male Infertility.** Fibrotic thickening of the wall of the seminiferous tubules is a hallmark of male infertility, but neither causes nor the direct consequences of tubular fibrosis are known. Since male infertility is also associated with increased numbers of activated mast cells, we propose that secreted mast cell products may be involved in the pathogenesis of tubular fibrosis and possibly male infertility. Evidence for this hypothesis is derived from cell culture and ex-vivo experiments: We found that actions of the major mast cell product, tryptase, includes formation of COX2 and synthesis of prostaglandins in target cells. Prostaglandin J2/15dJ2, which act via their receptor (PPARgamma), are responsible for fibroblast proliferation, a prerequisite of fibrosis. This may be of relevance for fibrosis in general and for testicular tubular fibrosis in particular: We found COX2 in testes of infertile men, but not of men with normal spermatogenesis, implying formation and action of prostaglandins. Since peritubular cells bear PPARgamma and since activated mast cells are at least tripled in infertile men, we propose a chain of events initiated by mast cell tryptase eventually leading to tubular fibrosis. Since tubular fibrosis is likely to be involved in the process leading to the damage of spermatogenesis, these results may pinpoint new targets for possible therapeutic interventions: mast cells, tryptase, COX2 and prostaglandins, as well as PPARgamma. **J Reproduktionsmed Endokrinol 2004; 1(1): 6–8.**

**Keywords:** infertility, mast cell, tryptase, prostaglandine, COX2

Nichtaktivierte Mastzellen sind durch ihr typisches „gemästetes“ Erscheinungsbild unverkennbar [1]. Grund für die charakteristische Morphologie sind die zahlreichen Speichergranula dieser Zellen, die Proteasen, Histamin, TNF-alpha und andere Signalmoleküle enthalten. Durch eine Aktivierung dieser Zellen (IgE-vermittelt oder IgE-unabhängig [2]) können diese Granula entleert und die Mastzellprodukte freigesetzt werden. Nach einer derartigen Aktivierung bilden und sezernieren Mastzellen zusätzliche Chemokine, Zytokine und Prostaglandine [2–4]. Je nach Aktivierungszustand fällt der Phänotyp der Mastzellen unterschiedlich aus, denn aktivierte degranulierte Mastzellen verlieren dabei auch ihre typische Morphologie. Auch das Gewebe, in dem sich Mastzellen befinden, bestimmt den Phänotyp mit. So werden menschliche Mastzellen nach ihren Hauptprodukten, den Proteasen Chymase (C) und Tryptase (T), grob untergliedert in MTC (besitzen beide Proteasentypen) und MT (besitzen nur Tryptase). Tryptase charakterisiert somit alle Mastzellen des Menschen und liegt in den Mastzellen in großen Mengen vor (bis zu 10 pg/Zelle [4]).

Bekannt ist, daß Mastzellen bei Entzündung, allergischem Geschehen und Fibrose eine Rolle spielen [2, 5, 6]. Besonders bei der Entstehung der Fibrose ist offenbar Tryptase beteiligt: Tryptase wirkt chemotaktisch und mitotisch auf Fibroblasten und glatte Muskelzellen [5]. Die Wirkungen werden wahrscheinlich über G-Protein-gekoppelte Tryptaserezeptoren vermittelt [7]. Die Untergruppe der „Protease-activated Receptors“, PAR-2, wird durch die proteolytische Aktivität von Tryptase aktiviert. Wie genau dieser fibrotische Effekt letztlich zustande kommt, ist nicht bekannt.

Die Fibrose der Wand der Samenkanälchen des Hodens ist eine seit langem bekannte typische Veränderung bei Männern mit Spermatogenesedefekten [8, 9]. Unabhängig von der Art und Genese der Spermatogenesestörung kommt es zu diesen Umbauvorgängen, ohne daß bis heute die Gründe oder die direkten Konsequenzen bekannt sind. Relativ neu und von verschiedenen Gruppen bestätigt ist dagegen die Beobachtung, daß im Hoden von Männern mit Spermatogenesestörungen vermehrt Mastzellen vorkommen [9–11]. Diese enthalten Tryptase, und elektronenmikroskopische Untersuchungen zeigten, daß viele Mastzellen aktiviert und degranuliert sind [12]. Als logische Folge der Mastzellaktivierung kann man erwarten, daß Produkte der Mastzellen, insbesondere Tryptase, freigesetzt werden und somit lokal im Hoden wirken. Tryptase könnte so auch die fibrotischen Umbauvorgänge im Hoden verursachen.

Hier sollen (1) erst kürzlich aufgedeckte Mastzell-Fibroblasten-Interaktionen besprochen und (2) diese dann im Hinblick auf die typische fibrotische Veränderung im Hoden infertiler Männer diskutiert werden. (3) Auf weitere mögliche Wechselwirkungen zwischen Mastzellen und Zellen des Hodens soll dann kurz hingewiesen werden.

## Zellkulturuntersuchungen: Mastzell-Fibroblasten-Interaktionen

Die fibrotischen Umbauvorgänge betreffen die peritubuläre Region des Hodens. Da Untersuchungen direkt an menschlichen peritubulären Zellen nicht möglich sind, benutzten wir für die zellulären Untersuchungen humane Fibroblasten (hFFF-2). Diese Zellen besitzen den Rezeptor

<sup>1</sup>Anatomisches Institut der Universität München; <sup>2</sup>Institut für Strahlenbiologie, Sanitätsakademie der Bundeswehr, München; <sup>3</sup>Klinik für Dermatologie und Allergologie der Technischen Universität München. \*Derzeit: Instituto Biología y Medicina Experimental, Buenos Aires, Argentinien  
Korrespondenzadresse: Prof. Dr. med. Artur Mayerhofer, Anatomisches Institut der Universität München, Biedersteiner Straße 29, D-80802 München; E-Mail: Mayerhofer@lrz.uni-muenchen.de

für Tryptase (PAR-2) und proliferieren nach Tryptasestimulation. Überraschenderweise wirken humane rekombinante  $\beta$ -Tryptase und ein Peptidanalogen am PAR-2 über diesen spezifischen Rezeptor und induzieren COX-2 (Cyclooxygenase 2). COX-2 ist ein Schrittmacherenzym der Prostaglandinsynthese. In hFFF-2-Zellen entstehen in der Folge mehrere Prostaglandine, von denen aber nur das Prostaglandin J<sub>2</sub> und sein Metabolit 15d-PGJ<sub>2</sub> das Fibroblastenwachstum stimulierten. Die genannten Prostaglandine sind die natürlichen Liganden des nukleären Rezeptors PPARgamma (Peroxisome-Proliferator Activated Receptor gamma). Blockierten wir PPARgamma (durch BADGE; Bisphenol-A-Diglyzidylether) oder hemmten wir COX-2 und somit die Prostaglandinbildung (durch einen COX-2-Hemmstoff, wie Meloxicam), wurden die tryptase-induzierten Vorgänge verhindert [13]; siehe auch [14].

### **Sind diese Ergebnisse von Bedeutung für die humane Fibrose?**

Die neu aufgedeckten Signalketten sind für das Verständnis der Fibroblastenproliferation wichtig. Eine Vermehrung der Fibroblasten, neben der Bildung von Matrixproteinen, ist ein wichtiger Bestandteil der Fibroseentstehung [14]. Aus der Kenntnis dieser Wechselwirkungen ergibt sich vielleicht eine neue Möglichkeit einer gezielten medikamentösen Intervention mit Mastzellblockern, COX-2-Hemmern, Tryptaseantagonisten (z. B. APC 366) und PPARgamma-Antagonisten (z. B. BADGE). Leider spiegelt sich in der Literatur bis heute nicht wider, ob und in welchem Umfang aktivierte Mastzellen über die beschriebenen Schritte an fibrotischen Umbauvorgängen beim Menschen beteiligt sind, wohl aber gibt es Hinweise darauf, z. B. bei Fibrosen der Leber, der Niere [5, 15, 16]) und v. a. des Hodens. Auf den letzteren konzentrierten sich eigene Untersuchungen. Die Fibrose der Wand der Samenkanälchen ist, wie bereits erwähnt, eine typische Veränderung bei Männern mit Spermatogenesedefekten. Daß im Hoden von Männern mit Spermatogenesestörungen vermehrt aktivierte Mastzellen vorkommen, läßt erwarten, daß Tryptase, das Hauptprodukt der Mastzellen, freigesetzt wird und im Hoden wirkt. Stehen vermehrt vorkommende aktivierte Mastzellen mit der Tubuluswandfibrose aber tatsächlich in einem kausalen Zusammenhang?

Beim Menschen kann diese Frage nicht experimentell direkt untersucht werden, aber in *Ex-vivo*-Untersuchungen (RT-PCR-Analyse von Hodengewebe nach Laser-Mikrodissektion und Immunhistochemie) fanden wir dafür Belege [13]. In Hodenbiopsien von Männern mit Spermatogenesedefekten fanden wir erstmalig, daß die Mastzellvermehrung/-aktivierung mit der Expression von COX-2 in interstitiellen Zellen einhergeht. Bei Hoden mit normaler Spermatogenese, in denen 3- bis 4mal weniger nichtaktivierte Mastzellen vorkommen, war COX-2 nicht nachweisbar. Unsere Untersuchungen zeigten weiter, daß Rezeptoren für Tryptase (PAR-2) auf interstitiellen Zellen und der Prostaglandinrezeptor PPARgamma auf peritubulären Zellen nachweisbar sind. Es sind somit alle Voraussetzungen gegeben, daß Mastzelltryptase zunächst direkt die Bildung von COX-2 und von Prostaglandinen im infertilen Hoden anregt, und daß die dann gebildeten Prostaglandine letztlich zur Fibrose in der Tubuluswand führen.

Da sie bei den meisten Spermatogenesedefekten unterschiedlicher Form und Genese auftritt, ist die Fibrose der Tubuluswand wahrscheinlich keine spezifische Veränderung [8, 17]. Gleichwohl waren aktivierte Mastzellen in großer Zahl bei unterschiedlichen Spermatogenesedefekten nachweisbar („germ cell arrest“, „mixed atrophy“,

„Sertoli cell only“). Die Form der Hodenfibrose bringt aber sicherlich massive Störungen der parakrinen Regulation, der Ernährungssituation des Tubuluskompartimentes und der Blut-Hoden-Schranke mit sich. Negative Auswirkungen sind auch schon bei leichter, beginnender Tubuluswandfibrose zu erwarten. Direkte experimentelle Belege dazu fehlen aber und sind für den menschlichen Hoden auch in Zukunft nicht zu erwarten.

Vor diesem Hintergrund erscheint es durchaus sinnvoll, über die Möglichkeiten einer medikamentösen Intervention bei Fibrose, auch der Tubulusfibrose im Hoden, nachzudenken. Als Schlußfolgerung aus den angeführten Überlegungen erscheint eine Intervention aber nur sinnvoll, bevor es zur (kompletten) Tubuluswandfibrose kommt. In der Tat gibt es verschiedene veröffentlichte Studien, die, ohne die möglichen Zusammenhänge zwischen Mastzelle, Hodenfibrose und Spermatogenesedefekt genau zu kennen, als Ansatzpunkt die Mastzellaktivierung gewählt haben. Einer Therapie mit „Mastzellblockern“ (z. B. TraniLAST, Ketotifen u. a.) haben demnach verschiedene Studien mit infertilen/subfertilen Patienten meist positive Effekte zugeschrieben (z. B. [18–23]). Leider fehlen aber Doppelblindstudien oder publizierte Studien, in denen andere, in ihrem Wirkprofil besser bekannte Substanzen (COX-2-Blocker etc.) nun gezielt allein oder in Kombination eingesetzt wurden.

### **Weitere Zielzellen von Tryptase und andere Mastzellprodukte**

Mastzellprodukte haben wahrscheinlich andere, von einer Fibrose letztlich unabhängige Wirkungen, zum Beispiel direkt auf Spermatogenesezellen. Der Grund für diese Vermutung ist, daß der Tryptaserezeptor PAR-2 außer auf interstitiellen Zellen auch im Keimepithel des Hodens [16, 24] und inzwischen auch auf ejakulierten menschlichen Spermatozoen nachgewiesen ist [25]. Möglicherweise hat Mastzelltryptase je nach Zielzelle im Hoden verschiedene, noch unbekannte Wirkprofile.

Obwohl der Phänotyp der Hodenmastzellen des Menschen nicht vollständig untersucht ist, kann man annehmen, daß Hodenmastzellen neben Tryptase eine Fülle hochaktiver Stoffe bilden und sezernieren, die z. B. wichtig für die Rekrutierung von Makrophagen sind. Eine Zunahme dieser Zellen und anderer Immunzellen (wie T-Lymphozyten) ist ebenfalls regelmäßig im Hoden infertiler Männer nachweisbar (z. B. [16, 26–28]). Ob Mastzellen dafür (mit-)verantwortlich sind und wie Mastzellen und ihre Produkte mit Leydigzellen [29], Sertoli-Zellen und Keimzellen beim Mann interagieren, ist noch völlig unbekannt.

Zu erwähnen sind in diesem Zusammenhang auch Prostaglandine. Ging man bislang davon aus, daß sie im Hoden nicht gebildet werden, muß seit unseren Untersuchungen [16] mit diesen potenten Signalmolekülen gerechnet werden. Aus älteren Untersuchungen an Nagern ist bekannt, daß Prostaglandine einen „antifertilen Effekt“ besitzen, der z. T. durch eine Hemmung der Leydigzellfunktion erklärt wurde (z. B. [30]). Neueste Untersuchungen zeigen, daß dieser Wirkung möglicherweise eine Hemmung des „StAR-Proteins“ zugrunde liegt, das entscheidend für die Steroidbildung ist [31].

### **Schlußfolgerung**

Mastzellen im menschlichen Hoden sind bislang kaum untersucht. Da Mastzellen im infertilen Hoden aktiviert sind, kann man annehmen, daß ihre Produkte freigesetzt



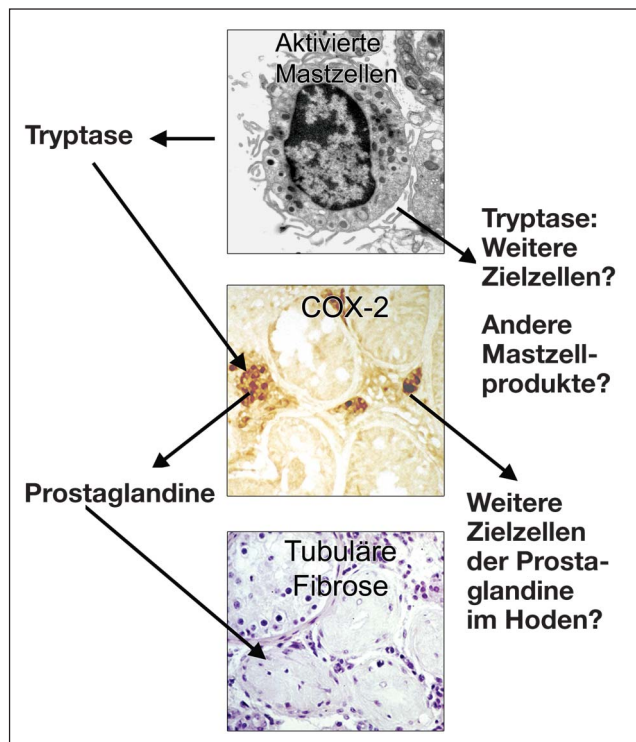
werden (Abb. 1). Unsere Untersuchungen zeigen auf, daß das Hauptprodukt Tryptase und indirekt die durch Tryptasewirkung induzierten Prostaglandine in das Geschehen im Hoden bei Spermatogenesedefekten eingreifen können. Der Schlüssel zum Verständnis der Rolle von Mastzellen ist die Untersuchung der Wirkung der Mastzellprodukte. Daher ist eine weiterreichende Charakterisierung der menschlichen Hodenmastzellen, ihrer Produkte und Zielzellen notwendig, auch um Ansatzpunkte einer möglichen Therapie bei sub-/infertilen Männern abzuschätzen.

## Danksagung

Unterstützt wurden unsere Arbeiten durch die Deutsche Forschungsgemeinschaft DFG Ma1080/13-1, DAAD-ANTORCHAS, DFG Graduiertenkolleg 333: „Biologie menschlicher Erkrankungen“, Consejo Nacional de Investigaciones Científicas y Técnicas (Conicet) und Bundesverteidigungsministerium/Fraunhofer-Gesellschaft. Wir danken Frau Karin Metzrath für die kritische Durchsicht des Manuskripts.

## Literatur

- Ehrlich P. Beiträge zur Kenntnis der Quilinfärbung und ihrer Verwendung in der mikroskopischen Technik. *Alchs Mikroskop Anat* 1878; 13: 263–7.
- Benoist C, Mathis D. Mast cells in autoimmune disease. *Nature* 2002; 420: 875–8.
- Krishnaswamy G, Kelley J, Johnson D, Youngberg G, Stone W, Huang SK, Bieber J, Chi DS. The human mast cell: functions in physiology and disease. *Front Biosci* 2001; 6: D1109–D1127.
- Metcalf DD, Baram D, Mekori YA. Mast cells. *Physiol Rev* 1997; 77: 1033–79.



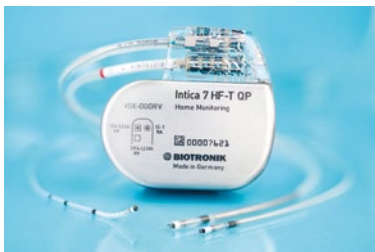**Abbildung 1:** Schema der vermuteten Mastzellwirkungen im menschlichen Hoden: Teilweise degranulierte, aktivierte Mastzelle im Hoden eines Infertilitätspatienten setzt Tryptase frei. Tryptase induziert in benachbarten Zellen die Bildung von COX-2 und von Prostaglandinen. Diese wirken auf Zellen der Tubuluswand, und die Tubulusfibrose könnte eine wahrscheinliche Folge dieser Prostaglandinwirkung sein. Tryptase könnte aber auch weitere Wirkungen haben, und andere aus aktivierten Mastzellen freigesetzte Signalstoffe sowie Prostaglandine könnten ebenfalls tief in das Geschehen im Hoden bei Spermatogenesestörungen eingreifen.

- Gruber BL. Mast cells in the pathogenesis of fibrosis. *Curr Rheumatol Rep* 2003; 5: 147–53.
- Akers IA, Parsons M, Hill MR, Hollenberg MD, Sanjar S, Laurent GJ, McNulty RJ. Mast cell tryptase stimulates human lung fibroblast proliferation via protease-activated receptor-2. *Am J Physiol Lung Cell Mol Physiol* 2000; 278: L193–L201.
- Macfarlane SR, Seatter MJ, Kanke T, Hunter GD, Plevin R. Proteinase-activated receptors. *Pharmacol Rev* 2001; 53: 245–82.
- de Krestler DM, Baker HWG. Human Infertility: The male factor. In: Adashi EY, Rock JA, Rosenwaks Z (eds). *Reproductive endocrinology, surgery, and technology*. Lippincott-Raven, Philadelphia, 1996; 2031–62.
- Apa DD, Cayan S, Polat A, Akbay E. Mast cells and fibrosis on testicular biopsies in male infertility. *Arch Androl* 2002; 48: 337–44.
- Jezeq D, Banek L, Hittmair A, Pezerovic-Panijan R, Goluzza T, Schulze W. Mast cells in testicular biopsies of infertile men with 'mixed atrophy' of seminiferous tubules. *Andrologia* 1999; 31: 203–10.
- Yamanaka K, Fujisawa M, Tanaka H, Okada H, Arakawa S, Kamidono S. Significance of human testicular mast cells and their subtypes in male infertility. *Hum Reprod* 2000; 15: 1543–7.
- Meineke V, Frungieri MB, Jessberger B, Vogt H, Mayerhofer A. Human testicular mast cells contain tryptase: increased mast cell number and altered distribution in the testes of infertile men. *Fertil Steril* 2000; 74: 239–44.
- Frungieri MB, Weidinger S, Meineke V, Köhn FM, Mayerhofer A. Proliferative action of mast-cell tryptase is mediated by PAR2, COX2, prostaglandins, and PPARgamma: Possible relevance to human fibrotic disorders. *Proc Natl Acad Sci USA* 2002; 99: 15072–7. *Epub* 2002, Oct 23.
- Levi-Schaffer F, Pilipovsky AM. Tryptase, a novel link between allergic inflammation and fibrosis. *Trends Immunol* 2003; 24: 158–61.
- Albanis E, Safadi R, Friedman SL. Treatment of hepatic fibrosis: almost there. *Curr Gastroenterol Rep* 2003; 5: 48–56.
- Frungieri MB, Calandra RS, Lustig L, Meineke V, Köhn FM, Vogt HJ, Mayerhofer A. Number, distribution pattern, and identification of macrophages in the testes of infertile men. *Fertil Steril* 2002; 78: 298–306.
- Gülkesen KH, Erdogru T, Sargin CF, Karpuzoglu G. Expression of extracellular matrix proteins and vimentin in testes of azoospermic man: an immunohistochemical and morphometric study. *Asian J Androl* 2002; 4: 55–60.
- Yamamoto M, Hibi H, Miyake K. New treatment of idiopathic severe oligozoospermia with mast cell blocker: results of a single-blind study. *Fertil Steril* 1995; 64: 1221–3.
- Hibi H, Kato K, Mitsui K, Taki T, Yamada Y, Honda N, Fukatsu H, Yamamoto M. The treatment with tranilast, a mast cell blocker, for idiopathic oligozoospermia. *Arch Androl* 2001; 47: 107–11.
- Hibi H, Kato K, Mitsui K, Taki T, Yamada Y, Honda N, Fukatsu H, Yamamoto M. Treatment of oligoasthenoospermia with tranilast, a mast cell blocker, after long-term administration. *Arch Androl* 2002; 48: 451–9.
- Schill WB, Schneider J, Ring J. The use of ketotifen, a mast cell blocker, for treatment of oligo- and asthenoospermia. *Andrologia* 1986; 18: 570–3.
- Matsuki S, Sasagawa I, Suzuki Y, Yazawa H, Tateno T, Hashimoto T, Nakada T, Saito H, Hiroi M. The use of ebastine, a mast cell blocker, for treatment of oligozoospermia. *Arch Androl* 2000; 44: 129–32.
- Cayan S, Apa DD, Akbay E. Effect of fexofenadine, a mast cell blocker, in infertile men with significantly increased testicular mast cells. *Asian J Androl* 2002; 4: 291–4.
- D'Andrea MR, Derian CK, Leturcq D et al. Characterization of protease-activated receptor-2 immunoreactivity in normal human tissues. *J Histochem Cytochem* 1998; 46: 157–64.
- Weidinger S, Mayerhofer A, Frungieri MB, Meineke V, Ring J, Köhn FM. Mast cell – sperm interaction: evidence for tryptase and proteinase-activated receptors in the regulation of sperm motility. *Hum Reprod* 2003; 18: 2519–24.
- Hedger MP. Testicular leukocytes: what are they doing? *Rev Reprod* 1997; 2: 38–47.
- Meinhardt A, Schippe H-Ch. Immunologie des Hodens. Balance zwischen Immunprivileg und Entzündung. *Reproduktionsmedizin Online*, 26. September 2003.
- Hedger MP, Meinhardt A. Cytokines and the immune-testicular axis. *J Reprod Immunol* 2003; 58: 1–26.
- Mayerhofer A, Bartke A, Amador AG, Began T. Histamine affects testicular steroid production in the golden hamster. *Endocrinology* 1989; 125: 2212–4.
- Bartke A, Kupfer D, Dalterio S. Prostaglandins inhibit testosterone secretion by mouse testes in vitro. *Steroids* 1976; 28: 81–8.
- Wang X, Dyson MT, Jo Y, Stocco DM. Inhibition of cyclooxygenase-2 activity enhances steroidogenesis and steroidogenic acute regulatory gene expression in MA-10 mouse Leydig cells. *Endocrinology* 2003; 44: 3368–75.

# Mitteilungen aus der Redaktion

Besuchen Sie unsere Rubrik

## [Medizintechnik-Produkte](#)



Neues CRTD Implantat  
Intica 7 HF-T QP von Biotronik



Artis pheno  
Siemens Healthcare Diagnostics GmbH



Philips Azurion:  
Innovative Bildgebungslösung

Aspirator 3  
Labotect GmbH



InControl 1050  
Labotect GmbH

## e-Journal-Abo

Beziehen Sie die elektronischen Ausgaben dieser Zeitschrift hier.

Die Lieferung umfasst 4–5 Ausgaben pro Jahr zzgl. allfälliger Sonderhefte.

Unsere e-Journale stehen als PDF-Datei zur Verfügung und sind auf den meisten der marktüblichen e-Book-Readern, Tablets sowie auf iPad funktionsfähig.

## [Bestellung e-Journal-Abo](#)

### Haftungsausschluss

Die in unseren Webseiten publizierten Informationen richten sich **ausschließlich an geprüfte und autorisierte medizinische Berufsgruppen** und entbinden nicht von der ärztlichen Sorgfaltspflicht sowie von einer ausführlichen Patientenaufklärung über therapeutische Optionen und deren Wirkungen bzw. Nebenwirkungen. Die entsprechenden Angaben werden von den Autoren mit der größten Sorgfalt recherchiert und zusammengestellt. Die angegebenen Dosierungen sind im Einzelfall anhand der Fachinformationen zu überprüfen. Weder die Autoren, noch die tragenden Gesellschaften noch der Verlag übernehmen irgendwelche Haftungsansprüche.

Bitte beachten Sie auch diese Seiten:

[Impressum](#)

[Disclaimers & Copyright](#)

[Datenschutzerklärung](#)