

Journal für
**Gastroenterologische und
Hepatologische Erkrankungen**

Fachzeitschrift für Erkrankungen des Verdauungstraktes

Endoskopie-Bilder-Quiz - Auflösung

aus 2/2003


Schreiber F

*Journal für Gastroenterologische
und Hepatologische Erkrankungen*

2004; 2 (1), 43

Österreichische Gesellschaft
für Gastroenterologie und
Hepatologie

www.oeggh.at



ÖGGH

Österreichische Gesellschaft
für Chirurgische Onkologie

www.aco-asso.at



Austrian Society
of Surgical Oncology

Homepage:

**[www.kup.at/
gastroenterologie](http://www.kup.at/gastroenterologie)**

**Online-Datenbank mit
Autoren- und Stichwortsuche**

Indexed in EMBASE/Compendex, Geobase
and Scopus

www.kup.at/gastroenterologie

Krause & Pachernegg GmbH · VERLAG für MEDIZIN und WIRTSCHAFT · A-3003 Gablitz

P.b.b. 032035263M, Verlagspostamt: 3002 Purkersdorf, Erscheinungsort: 3003 Gablitz

F. Schreiber

ENDOSKOPIE-BILDER-QUIZ

ENDOSKOPIE-
BILDER-QUIZ

AUFLÖSUNG AUS
NR. 2/2003, S. 29

Abbildung 1: Luschka'scher Gang

Nach dem Tübinger Anatomen Hubert v. Luschka werden aberrierende Gallengänge, welche zumeist eine Verbindung zwischen dem rechten Dc. hepaticus und dem Dc. cysticus oder auch mit der Gallenblase direkt herstellen, so benannt. Da diese unter normalen Lebensumständen nicht zu einer Pathologie führende anatomische Variante vom operierenden Chirurgen mit dem Dc. cysticus oder der A. cystica verwechselt werden kann, können postoperativ Komplikationen auftreten.

Abbildung 2: Mirizzi-Syndrom

Mirizzi beschrieb einen Symptomenkomplex, bestehend aus Gallengangstenosen und ascendierenden Cholangitiden. Als Mirizzi-Syndrom im engeren Sinne wird eine Kompression des Dc. choledochus durch im Dc. cysticus impaktierte Gallenblasensteine bezeichnet.

Abbildung 3: Kolorektale Neoplasie Typ IIa/b, Pit Pattern II nach Kudo (bezeichnet als „aberrante Krypten“)

Bereits 1962 wurde die japanische Klassifikation kolorektaler Neoplasien (Typ I – vorgewölbt / Typ IIa – leicht erhaben / Typ IIb – flach / Typ IIc – leicht eingesenkt / Typ III – exkaviert) publiziert. Zusätzlich besteht die Pit Pattern-Klassifikation nach Kudo, welche sich deskriptiv am makroskopisch-endoskopischen Aspekt der Krypten orientiert. Wichtig ist anzumerken, daß in Japan endoskopische Interventionen (Abtragungen kolorektaler Neoplasien / Mukosaresektion) überwiegend nach ausschließlich endoskopisch-makroskopischer Klassifikation (s. o.) erfolgen, während sowohl in Europa als auch im angloamerikanischen Bereich die histologische Klassifikation als ausschlaggebend erachtet wird.

Korrespondenzadresse:

Prof. Dr. med. Florian Schreiber
Medizinische Universitätsklinik Graz
Abteilung für Gastroenterologie und
Hepatologie
A-8036 Graz, Auenbruggerplatz 15
E-mail:
florian.schreiber@kfunigraz.ac.at

Abbildung 1

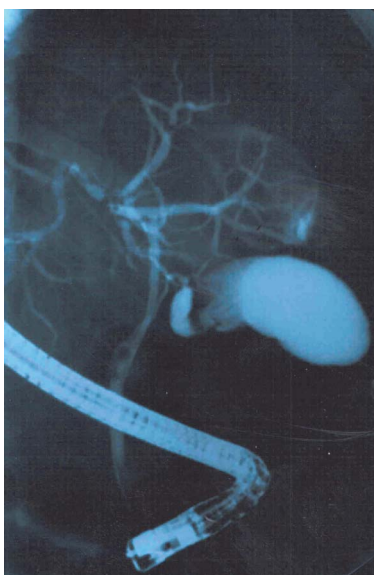

Abbildung 2

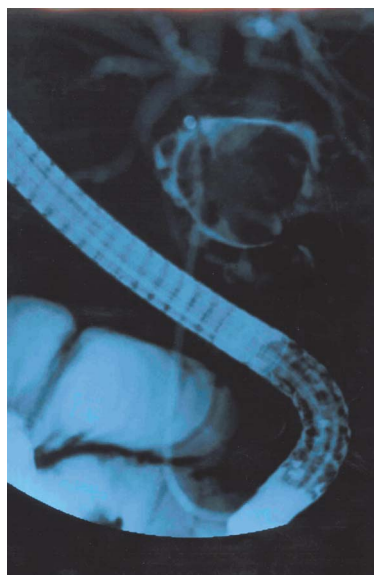

Abbildung 3



Alle Abbildungen: © Prof. F. Schreiber, Graz

ANTWORTFAX

JOURNAL FÜR GASTROENTEROLOGISCHE UND HEPATOLOGISCHE ERKRANKUNGEN

Hiermit bestelle ich

ein Jahresabonnement
(mindestens 4 Ausgaben) zum
Preis von € 36,- (Stand 1.1.2011)
(im Ausland zzgl. Versandkosten)

Name

Anschrift

Datum, Unterschrift

Einsenden oder per Fax an:

Krause & Pachernegg GmbH, Verlag für Medizin und Wirtschaft,
A-3003 Gablitz, Mozartgasse 10, **FAX: +43 (0) 2231 / 612 58-10**

Bücher & CDs
Homepage: www.kup.at/buch_cd.htm
